

Bizarní ulcerace ve kštici

Gkalpakiotis S.¹, Arenberger P.¹, Šefrnová P.¹, Šach J.², Arenbergerová M.¹

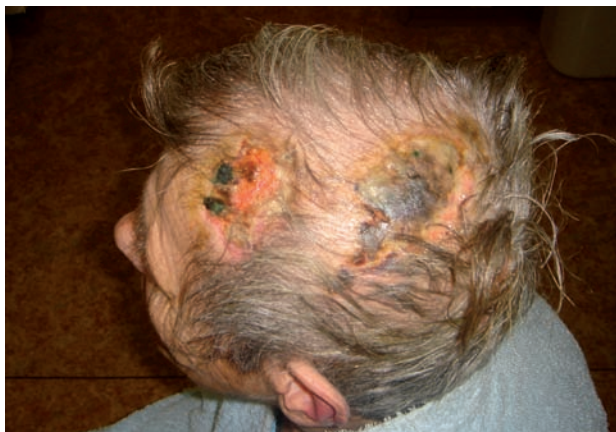¹Dermatovenerologická klinika 3. LF UK a FNKV
přednosta prof. MUDr. Petr Arenberger, DrSc., MBA

²Ústav patologie 3. LF UK a FNKV
přednosta prof. MUDr. Václav Mandys, CSc.

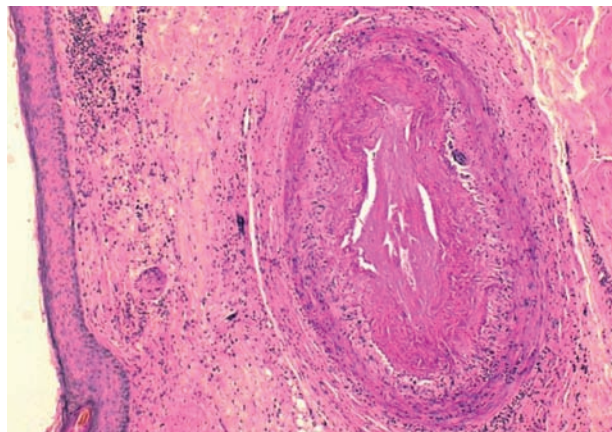
Pacientkou je 58letá žena s nevýznamnou rodinnou a osobní anamézou. Z chronické medikace užívala pouze kyselinu acetylsalicylovou v dávkování 100 mg denně jako prevenci ischemické choroby srdeční. Pacientka se dostavila pro asi 2 měsíce se nehojící ulcerace ve kštici nereagující na léčbu. Měsíc od jejich vzniku byla vyšetřena pro retrobulbární bolestivost a kompletní ztrátu zraku levého oka s diagnózou ischemického edému optického nervu a okluze cilioretinální arterie.

Pro bolesti hlavy byla vyšetřena neurologem, který stanovil diagnózu poruchy osobnosti s pyramidální

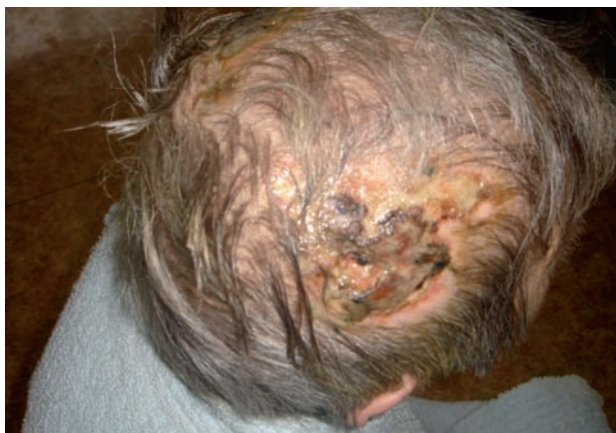symptomatickou. Magnetická rezonance mozku a ultrazvukové vyšetření karotických arterií neobjasnilo etiologii obtíží. Interní vyšetření odhalilo ischemickou chorobu srdeční, ale příčinu obtíží nevysvětlilo. Přes zmírnění bolestí hlavy, přetrvávala amauroza levého oka a ulcerace na spáncích. Při vyšetření byly patrné ve spánkových krajinách oboustranné vředy kůže kštice o velikosti cca 5 x 6 cm (obr. 1, 2). Spodiny vředů byly nekrotické, okolí bylo beze změn. Byla provedena probatorní excize z okraje defektu v průběhu temporální arterie (obr. 3, 4).



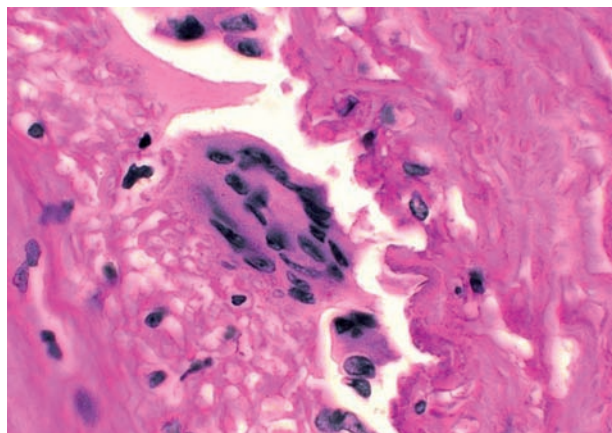
Obr. 1



Obr. 3



Obr. 2



Obr. 4

HISTOLOGIE

Okluze větve temporální arterie zjištěna v histologickém řezu. Charakteristická je roztržitost elastických membrán spolu se zánětlivými buňkami ve stěně cévy a starší organizovaný trombus uzavírající lumen (obr. 3). Obrovské mnohojaderné buňky mezi zánětlivými buňkami v arteriální stěně (obr. 4).

ZÁVĚR

Temporální arteritida

Základní laboratorní vyšetření bylo bez patologického nálezu, hladina CRP a sedimentace erytrocytů byla v normě, c-ANCA a p-ANCA autoprotilátky byly negativní. Byla zahájena pulzní léčba methylprednisolonem v dávce 500 mg i. v. denně po dobu jednoho týdne, následovaná perorálním podáváním prednisonu v pomalu se snižujícím dávkování od 40 mg do 10 mg během 15 týdnů, lokálně k vyčištění rány bylo použito moderní krytí s obsahem hydrogelů. Ulcerace na spánkách se zhojily během 3 měsíců, avšak ztráta vidění levého oka byla trvalá. Nemocná snášela léčbu dobře, 2 roky od vzniku onemocnění je na udržovací dávce prednisonu střídavě 10 mg a 5 mg ráno.

DISKUSE

Temporální arteritida (TA), nazývaná také kraniální neboli obrovskobuněčná arteritida, je systémové zánětlivé onemocnění středních a velkých arterií, které bylo poprvé histologicky popsáno Hortonem et al. v r. 1932 [4]. Typicky postihuje jednu nebo více větví arteria carotis s predilekčním postižením arteria temporalis, díky čemuž také získala pojmenování kraniální neboli temporální arteritida. Onemocnění však může postihovat tepny v různých i vícečetných lokalizacích, bilaterální postižení je velmi vzácné.

Asi polovina nemocných s TA trpí polymyalgia rheumatica (PR) a u 15 % nemocných s PR se dostaví příznaky TA. PR je onemocnění postihující osoby nad 50 let věku, projevující se ranní bolestivou ztuhlostí svalů pletence pánevního a ramenního trvajícím déle než jednu hodinu provázené krevní sedimentací vyšší než 40 za hodinu. Reaguje dobře na léčbu prednisolonem v dávce 15 mg/den [6].

Incidence temporální arteritidy je pouze 1–30 případů na 100 000 obyvatel nad 50 let věku [8]. Častěji se vyskytuje u žen a velmi vzácně u černošské rasy [9].

Patogeneze onemocnění je nejasná, přesná příčina onemocnění není známa, i když jsou zřejmě důležité určité odlišnosti v buněčně zprostředkované imunitě. U obrovskobuněčné arteritidy jsou v zánětem postižených tempo-

rálních arteriích T-lymfocyty s produkcí interferonu gamma a interleukinu 2 a makrofágy s produkcí IL-1b, IL-6 a TGF-beta, na rozdíl od PR, kde chybí přítomnost IFN-gama [12]. Typickými klinickými příznaky temporální arteritidy jsou horečka, bolest hlavy, anémie, zvýšená sedimentace erytrocytů a elevace C-reaktivního proteinu. Dalšími projevy mohou být nevolnost, únava, nechutenství, hmotnostní úbytek, pocení, bolesti svalů a kloubů, klaudikace čelisti a rukou, bolesti v krku, ztráta sluchu, tinnitus, demence, psychóza a velmi zřídka nekróza rtu a jazyka nebo ulcerace pokožky hlavy. Komplikací, především neléčené, temporální arteritidy je ischemické postižení očního nervu, které může vést až k trvalé slepotě [6]. Ačkoliv si většina pacientů stěžuje na bolesti hlavy a poruchy visu, což může velmi usnadnit včasné stanovení diagnózy a zahájení terapie, nemusí tomu tak být vždy, jak ostatně ukazuje naše kazuistika. Ulcerace kůže křtice jsou při temporální arteritidě velmi vzácné [3, 11]. Náš případ je také netypický tím, že sedimentace erytrocytů a hladina CRP byla v normě [7]. U 5–30 % pacientů s temporální arteritidou bývá normální či pouze mírně zvýšená sedimentace erytrocytů, což může být příčinou diagnostických potíží s vážnými následky. Neexistuje laboratorní ukazatel, zobrazovací metoda nebo histologický nálezný, který by se vyskytoval u všech pacientů s touto chorobou. Temporální arteritida je onemocnění, u kterého mohou být klíčem ke stanovení diagnózy typické klinické symptomy spolu s objektivními příznaky zánětu a vaskulopatie. I když je biopsie temporální arterie nejspecifičtějším ukazatelem, negativní nálezný může být až u 10–15 % případů [10]. U naší pacientky byla kožní excize z okraje léze dostačující ke stanovení diagnózy. Standardní terapií je systémové podávání kortikosteroidů. Měly by být nasazeny okamžitě, jakmile se potvrdí diagnóza obrovskobuněčné arteritidy, aby se předešlo závažným komplikacím, zejména ztrátě zraku. V případech, kdy selže léčba kortikosteroidy, nebo musí být kortikosteroidy z důvodu nežádoucích účinků redukovány či úplně vysazeny, je možné použít metotrexát, a to i přesto, že v literatuře jsou rozdílné názory na jeho účinek [5]. Mezi ostatní látky, kterými je možné kortikosteroidy nahradit, patří azathioprin, cyklofosfamid, cyklosporin A a dapson. Zprávy o jejich použití v literatuře však jsou omezené na kazuistická sdělení. Nově byly také používány k terapii temporální arteritidy inhibitory TNF- α [1]. Většina pacientů vyžaduje dlouhodobé podávání nízkých dávek kortikosteroidů. Diferenciální diagnóza ulcerací na kůži hlavy zahrnuje arteficiální dermatitidu, pyoderma gangrenosum vyvolané traumatem či chirurgickým výkonem, lokalizovaný jizvící pemfigoid [2]. Mnoho lékařů na temporální arteritidu nemyslí, obzvláště pokud chybí klasické příznaky očního postižení, bolestivost temporální arterie či elevace sedimentace erytrocytů. Pokud není známa příčina vzniku vředů na kůži hlavy, měla by být provedena kožní biopsie co možná nejbližší průběhu temporální arterie, aby senzitivita histologického vyšetření byla co nejvyšší, a napomohla tak ke stanovení diagnózy. V případě nega-

tivního výsledku histologického vyšetření a stále trvajících důvodného podezření na diagnózu temporální arteritidy je vhodné provedení biopsie přímo z temporální arterie.

LITERATURA

- ANDONOPOULOS, A. P., MEIMARIS, N., DAOUSSIS, D. et al. Experience with infliximab (anti-TNF α) monoclonal antibody as monotherapy for giant cell arteritis. *Ann. Rheum. Dis.*, 2003, 62, 11, p. 1116.
- BORN, S., MARSCH, W. C. Postoperative pyoderma gangrenosum. *Chirurg*, 2001, 72, p. 1043–1047.
- CAMPBELL, F. A., CLARK, C., HOLMES, S. Scalp necrosis in temporal arteritis. *Clin. Exp. Dermatol.*, 2003, 28, 5, p. 488–490.
- HORTON, B. T., MAGATH, T. B., BROWN, G. E. An undescribed form of arteritis of the temporal vessels. *Mayo Clinic Proc.*, 1932, 7, p. 700–701.
- JOVER, J. A., HERNÁNDEZ-GARCÍA, C., MORADO, I. C. Combined treatment of giant-cell arteritis with methotrexate and prednisone: a randomised, double-blind, placebo-controlled trial. *Ann. Intern. Med.*, 2001, 134, 2, p. 106–114.
- KAWASAKI, A., PURVIN, V. Giant cell arteritis: an updated review. *Acta ophthalmol.*, 2009, 87, 1, p. 13–32.
- PARIKH, M., MILLER, N. R., LEE, A. G. et al. Prevalence of a normal C-reactive protein with an elevated erythrocyte sedimentation rate in biopsy-proven giant cell arteritis. *Ophthalmology*, 2006, 113, 10, p. 1842–1845.
- RAMSTEAD, C. L., PATEL, A. D. Giant cell arteritis in a neuro-ophthalmology clinic in Saskatoon, 1998–2003. *Can. J. Ophthalmol.*, 2007, 42, 2, p. 295–298.
- SALVARANI, C., CROWSON, C. S., O'FALLON, W. M. et al. Reappraisal of the epidemiology of giant cell arteritis in Olmsted County, Minnesota, over a fifty-year period. *Arthritis Rheum.*, 2004, 51, 2, p. 264–268.
- SCHMIDT, W. A. Current diagnosis and treatment of temporal arteritis. *Curr. Treat. Options Cardiovasc. Med.*, 2006, 8, 2, p. 145–151.
- VOIGT, H., VIERKE, A., HOFFMANN, W. et al. Hutchinson-Horton ulceronecrotizing cranial arteritis. *Hautarzt*, 1990, 41, 10, p. 569–573.
- WEYAND, C. M., MA-KRUPA, W., GORONZY, J. J. Immunopathways in giant cell arteritis and polymyalgia rheumatica. *Autoimmun. Rev.*, 2004, 3, 1, p. 46–53.

Do redakce došlo dne 20. 6. 2011.

Kontaktní adresa:

MUDr. Spyridon Gkalpakiotis, Ph.D.

Dermatovenerologická klinika 3. LF UK a FNKV

Šrobárova 50

100 34 Praha 10

e-mail: spyros@centrum.cz

Ediční plán

Česko-slovenská dermatologie, 86. ročník, rok 2011

Číslo 5: Chlamydiální infekce

Číslo 6: Pigmentové névy

Česko-slovenská dermatologie, 87. ročník, rok 2012

Číslo 1: Dermatologická andrologie

Číslo 2: Dermatoskopie

Číslo 3: Alopecie