

Liečba akné svetlom

Sochor M.¹, Buchvald J.¹, Sochorová R.², Šimaljaková M.¹

¹Dermatovenerologická klinika LF UK a FNŠP, Bratislava
prednostka prof. MUDr. Mária Šimaljaková, PhD.

²Lekárska kozmetika LifeStyle, Bratislava

Súhrn

Liečba akné svetlom

V posledných 10 rokoch badať výrazný vzostup používania rôznych metód liečby akné, ktoré sú založené na báze svetla. Ako zdroje sa používajú najmä vysokotlakové výbojky, fluorescenčné trubice a diodové svetlo LED (Light Emitting Diodes). Najčastejšou cieľovou vlnovou dĺžkou je 415 ± 10 nm, pretože táto je veľmi účinne absorbovaná v protoporfyrine IX (PpIX) v *Propionibacterium acnes* (*P. acnes*). Svetlom navodeným rozpadom PpIX dochádza k tvorbe kyslíkových radikálov, ktoré usmrcujú *P. acnes*. V poslednej dobe sa do popredia dostávajú aj dôkazy protizápalového pôsobenia modrého svetla. Okrem tohto sa často využíva aj červené (630nm) svetlo. Využitie svetla v liečbe akné je vhodné kombinovať s inými metódami (napr. lokálne keratolytiká). Nevýhodou je, že po ukončení série ošetrovni dochádza pomerne rýchlo k relapsu.

Kľúčové slová: akné – fototerapia – modré svetlo – protoporfyrín IX (PpIX) – 415 nm

Summary

Light Acne Treatment

A great increased number of light-based therapies of acne have arisen in the past decade. High pressure gas tubes, fluorescent tubes and LEDs (Light Emitting Diodes) are the most common light sources. The 415 ± 10 nm wave length is the mostly used one, because it is well absorbed in the protoporphyrin IX (PpIX) in *Propionibacterium acnes* (*P. acnes*). Light-based PpIX disintegration leads into production of oxygen radicals that destroy the *P. acnes*. Recently, an evidence of the anti-inflammatory properties of blue light is becoming more recognized. The red light (630 nm) is also used in acne treatment. Better results are achieved when the phototherapy is combined with other treatment modalities (e.i. topical keratolytics). Relapses occurring shortly after finishing treatment series are the main drawback of optical treatment methods.

Key words: acne – phototherapy – blue light – protoporphyrin IX (PpIX) – 415 nm

ÚVOD

Acne vulgaris je bežnou chorobou kože adolescentnej časti populácie a na jej zvládnutie sa používajú mnohokráté metódy liečby siahajúce od lokálnych antibiotík cez lokálne retinoidy až po ich systémové podávanie. Použitie elektromagnetického žiarenia v liečbe akné nie je ničím novým. Z minulosti je známe použitie ultrafialového (UV) žiarenia v liečbe akné (23). Už v roku 1927 opísal Bornmer oranžovo-červenú, bodkovitú fluorescenciu na tvári pri ožiarení Woodovou lampou (3). Až oveľa neskôr, v roku 1967, Cornelius a Ludwig dokázali, že za spomínanú fluorescenciu je zodpovedný kmeň *P. acnes* produkujúci koproporfyrín III (5). V roku 1990 opísal Meffert et al. výrazné zlepšenie u pacientov s akné a seborrhoeou po 10 ošetreniach vysokotlakovou výboj-

kou vyžarujúcou modré svetlo, pri kumulatívnej dávke 325 J/cm^2 (19). V súčasnosti sa ako alternatívna liečba začína pomaly presadzovať používanie časti spektra viditeľného svetla približne v rozsahu 405–430 nm (modré svetlo) a okolo 630–660 nm (červené svetlo).

FYZIKÁLNE MINIMUM

Patogenéza akné je ovplyvniteľná z pohľadu liečby svetlom – fotochemicky alebo fotoimunologicky, pričom oba tieto mechanizmy sa prelínajú. Pre výber správnej vlnovej dĺžky je nevyhnutné zohľadniť špecifickú hĺbku prieniku svetla danej vlnovej dĺžky do kože (tzv. optická hĺbka penetrácie). Optická hĺbka penetrácie je definovaná ako hĺbka, pri ktorej je svetlo stlmené na 37 % svojej

pôvodnej intenzity. Pri hĺbke uloženia mazovej žľazy približne 1 mm pod povrchom bude červené svetlo stlmené na 20 % a modré svetlo na necelé percento intenzity, akú má na povrchu kože. Ale aj malé množstvo týchto vysokopotentných fotónov, excitujúcich porfyríny 40krát účinnejšie ako fotóny červeného svetla, má zjavný biologický efekt (23). Nasleduje prehľad vlnových dĺžok podľa hĺbky ich penetrácie do kože:

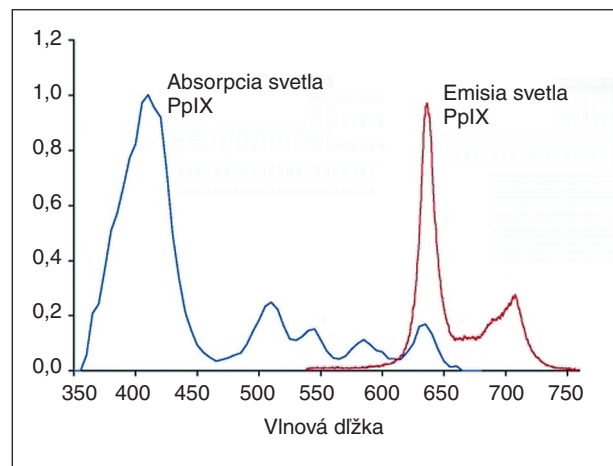
- UVA žiarenie zasahuje hlavne epidermu pre jeho výrazný rozptyl v epiderme. Jeho hlavným účinkom je mierny deskvamatívny efekt a baktericídny efekt na *P. acnes*. Presný chromofór UVA žiarenia je neznámy, v liečbe akné sa nevyužíva (23).
- Fialové a modré svetlo majú hlbší prienik (90 až 150 μm), napriek tomu však väčšina tohto svetla zostáva zachytená v epiderme. V epiderme a akroinfundíbule (najpovrchovejšej časti folikulu) dochádza k potlačeniu *P. acnes* (23).
- Zelené, žlté a červené svetlo preniká do hĺbky 280, 450 a 550 m (v uvedenom poradí), a dokáže tak zasiahnuť celý folikulus. Pri použití výkonných zdrojov (viac ako 200 mW/cm^2) dochádza aj k fototerálnemu efektu a následnému zahrievaniu epidermy, ciev a vlasových korenkov (23).

MECHANIZMUS ÚČINKU

Fotochemické interakcie elektromagnetického žiarenia v liečbe akné prebiehajú najmä na úrovni porfyrínov tvorených *P. acnes*. Tento druh baktérie produkuje, ako súčasť svojho metabolizmu, koproporfyríny a protoporfyríny. Pri aktivácii týchto metabolitov pomocou svetla vhodnej vlnovej dĺžky dochádza k eliminácii baktérií poškodením ich membrán. Absorpcia svetla protoporfyrínmi vedie k ich excitácii, čím prechádzajú na vyššiu energetickú úroveň, následne sa rozpadajú a pri rozpade tvoria kyslíkové radikály. Tento efekt sa dá ešte zvýšiť lokálnou aplikáciou prekurzora protoporfyrínu IX (PpIX), kyseliny 5-aminolevulovej (5-ALA), čím odchádza k účinnejšej fotochemickej reakcii (23). Takáto terapia sa nazýva fotodynamická liečba (PDT).

Johnsson et al. zistili, že obsah mazových žliaz dosahuje vrchol excitácie pri použití svetla 381–405 nm, čo predurčuje fialové a modré svetlo k vysoko účinnému potláčaniu *P. acnes*. Excitácia tohto obsahu sa dosahuje aj pri použití svetla vlnových dĺžok 504, 538, 576, 630 nm (obr. 1). Pri použití týchto vlnových dĺžok je ale proces niekoľkokrát menej účinný ako pri použití fialového a modrého svetla (12). Kjeldstad et al. zistili, že UVA žiarenie je ešte účinnejšie ako modré svetlo pri inaktivácii *P. acnes*. Dospeli tiež k názoru, že v rozpätí vlnových dĺžok 400–420 nm dochádza k najúčinnejšiemu potláčaniu *P. acnes* viditeľným svetlom, nie však tak účinným ako pri UVA. Mechanizmus pôsobenia UVA žiarenia sa zdá byť iný, ako je to pri modrom svetle (16). Zaujímavú

prácu publikoval König et al., ktorý zaznamenal tvorbu fotoproduktov – fotoporfyrínov s absorpčným maximom v oblasti 670 nm po ožiarení obsahu získaného z mazových žliaz svetlom vlnovej dĺžky 407 nm (17). Ide o teoretický základ pre pochopenie účinkov použitia kombinovaných zdrojov svetla (modrého a červeného) v praxi.



Obr. 1. Absorpcia a emisia PpIX.

Graf znázorňuje intenzitu absorpcie a následnej emisie. Emisia s maximom okolo 630 nm je dôvodom pozorovania oranžových „bodiek“ pri vyšetrovaní Woodovou lampou.

Nová štúdia vyhodnocujúca vplyv modrého svetla na bunkové línie keratinocytov naznačuje, že toto svetlo redukuje cytokínmi navodenú tvorbu interleukínu 1 a intercelulárnej adhezívnej molekuly 1 v keratinocytoch. Ide o 2 markery zápalu a redukcia ich tvorby ukazuje na možný protizápalový účinok modrého svetla (25).

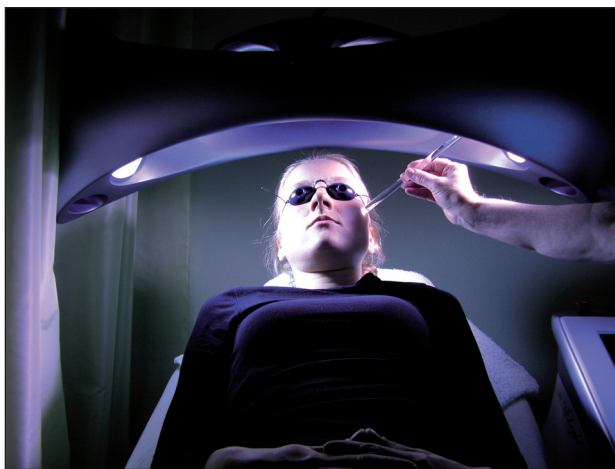PREHLAD NAJPOUŽÍVANEJŠÍCH VLNOVÝCH DĹŽOK A METÓD ICH POUŽITIA

1. Zdroje kontinuálneho žiarenia (continuous wave – CW)

UVA žiarenie nemá dlhodobú účinnosť v liečbe akné, napriek všeobecne rozšíreným predstavám o jeho účinnosti. Toto žiarenie má protizápalový efekt, vysušuje kožu a potláča *P. acnes*. Dlhodobá expozícia UVA žiarenia vedie k zväčšeniu mazových žliaz, zhrubnutiu epidermy a následne k zhoršeniu prejavov akné. Od jeho používania sa upúšťa (23).

Zdroje fialového a modrého svetla boli a sú stále skúmanými možnosťami liečby akné. Prístroje produkujúce toto svetlo majú výkon obvykle rádovo v mW/cm^2 a 1 ošetrovanie trvá 10–20 minút. Výsledky v potlačení prejavov akné sa rôznia a po dokončení série ošetrovaní dochádza k relapsu. V roku 1990 opísal Meffert et al. výrazné

zlepšenie u pacientov s akné a seborrheou po 10 ošetreniach (4krát týždenne) vysokotlakovou výbojkou vyžarujúcou modré svetlo (400–420 nm) s výkonom 55 mW/cm², pri kumulatívnej dávke 325 J/cm² (19). Kawada et al. použili v liečbe 30 pacientov prístroj Clearlight (Lumenis, Santa Clara, USA), ktorý má emisné spektrum 407–420 nm a výkon 90 mW/cm² (obr. 2). Autori pozorovali 55% úbytok lézií asociovaných s akné po 5 týždňoch (2 ošetrenia za týždeň) (14). Tzung et al. skúmali účinnosť liečby akné u 31 pacientov pri použití prístroja F-36 W/Blue V (Waldmann, Nemecko). Pri každom ošetrení aplikovali dávku 40 J/cm². Pacienti boli ožiarení 2krát za týždeň počas 4 týždňov. Po skončení ôsmeho ošetrenia bol zaznamenaný 52-% pokles počtu prejavov akné (28). Práca dokazujúca účinnosť LED ako zdroja svetla pre liečbu akné bola publikovaná Tremblayom et al. Použili prístroj Omnilux Blue (Photo Therapeutics, Inc., Lake Forest, USA) a nezaznamenali vedľajšie účinky (27).



Obr. 2. Prístroj emitujúci intenzívne modré svetlo. Výrobca k prístroju dodáva dištančnú tyčinku na rýchle a jednoduché nastavenie správnej vzdialenosti ošetrovanej kože od zdroja svetla. Intenzita svetla sa znižuje so štvorcem vzdialenosti, preto je dodržanie predpísanej vzdialenosti nevyhnutným predpokladom úspechu.

Autori tejto súhrnnej práce pozorovali zmiernenie prejavov akné u 11 pacientov vo veku od 16–26 rokov, po 6 ošetreniach (trikrát týždenne). V práci boli použité na mieru vyrobené žiarivky, ktoré emitovali 90 % energie v rozsahu 405–450 nm. Celková dávka modrého svetla počas 20-minútového ošetrenia bola 30 J/cm². Po skončení série ošetrení bol dosiahnutý 37% úbytok počtu papúl a 42% úbytok počtu pustúl. Dvaja pacienti nedokončili štúdiu pretože nepozorovali želaný efekt. Práca dokázala účinnosť nízkovýkonových zdrojov modrého svetla v liečbe akné (26).

Červené svetlo sa v liečbe akné používa v kombinácii s modrým svetlom. Pre ošetrenie týmto svetlom platia v podstate rovnaké podmienky, ako je to pri modrom svetle. Papageorgiu et al. publikovali štúdiu skúmajúcu

účinnosť liečby akné pomocou modrého, modrého a červeného, bieleho svetla a benzoylperoxidu (5% krém) na 107 probandoch rozdelených do 4 skupín. Pacienti boli ošetrení denne (15 min) počas 12 týždňov. Najvýraznejšie zlepšenie bolo zaznamenané v skupine dostávajúcej modré a červené svetlo (75% redukcia zápalových prejavov akné). Modré svetlo a benzoylperoxid mali podobnú účinnosť (60% pokles počtu zápalových prejavov akné). Biele svetlo dosahovalo najhoršie výsledky. Kumulatívne dávky počas 12 týždňov boli 320 J/cm² pre modré a 202 J/cm² pre červené svetlo (21). Úspešnosť tejto kombinácie dokladá aj novšia štúdia publikovaná v roku 2006 Goldbergom, v ktorej sa na liečbu akné využívali LED panely (8).

2. Zdroje pulzného žiarenia

Intenzívne pulzné svetlo (Intense Pulsed Light – IPL) sa tiež využíva v liečbe zápalových foriem akné. V tomto prípade sa najčastejšie používa spektrum v rozsahu 530–700 nm, ale niektoré prístroje umožňujú použitie spektrum od 400–700 nm. Obvykle sú nastavené programy pre fotorejuvenizáciu alebo ošetrenie rosacei (takéto programy majú preddefinované vhodné energie výbojov a dĺžky pulzov). V tomto prípade sa predpokladajú 2 možné mechanizmy účinku: zvýšenie teploty v hyperemickom teréne aknóznych prejavov a fotoaktivácia endogénnych porfyrínov v *P. acnes* s následným odumretím týchto baktérií. Väčšinou sa aplikuje séria 4 a viac ošetrení jeden až dvakrát týždenne. Nevýhodou je, že v priebehu 4–6 týždňov dochádza u väčšiny pacientov k aspoň čiastočnému relapsu. Dierickx použila prístroj s 2 filtermi (525–1200 nm a 400–700 nm) a po 5 ošetreniach s týždňovými odstupmi pozorovala signifikantný pokles počtu zápalových prejavov (6). Rovnaký prístroj použil aj Ross, kedy boli poskytnuté 4 ošetrenia s týždennými odstupmi. Po skončení došlo k priemerne 85% poklesu počtu zápalových prejavov (papuly, pustuly, erytém), avšak po 3–8 týždňoch došlo k návratu týchto hodnôt na pôvodné úrovne (26).

Novšie sa v liečbe akné využíva aj kombinácia svetelnej a rádiových frekvencií (RF) energie (elektro-optická synergia, ELOS). Pôsobenie IPL na prejavy akné (opísané vyššie) sú obohatené o hĺbkové prehriatie dermy, ktoré vedie k čiastočnému tepelnému poškodeniu mazových žliaz. Prvú štúdiu opisujúcu využitie tejto modality v liečbe akné publikoval Prieto v roku 2005. Nastavenie prístroja bolo nasledovné: spektrum 400–980 nm, intenzita IPL 6–10 J/cm², intenzita RF: 15–20 J/cm³. Pacienti boli ošetrení osemkrát (2krát týždenne počas 4 týždňov), čo viedlo v priemere k 47% úbytku počtu prejavov. U 4 pacientov bolo realizované histologické vyšetrenie pred začatím a po skončení série ošetrení a bola pozorovaná zmena priemernej veľkosti mazovej žľazy z 0,092 mm² na 0,07 mm². Nevýhodami práce bola chýbajúca randomizácia, zaslepenosť a kontrolné miesta (22).

Prvá štúdia sledujúca použitie pulzného farbivového lasera (*pulsed dye laser – PDL*) bola publikovaná v roku

2003 Seatonom et al. Autori porovnávali účinnosť použitia nízkych výkonov tohto lasera ($1,5 \text{ J/cm}^2$ vs 3 J/cm^2) na liečbu zápalových foriem akné. Nezistili rozdiel v účinnosti medzi týmito nastaveniami (53% úbytok prejavov v porovnaní s 9% priemerným úbytkom na kontrolných miestach). Pacienti však dostávali benzoylperoxid (24). Tím autorov z Nemecka porovnával 2 skupiny pacientov, z ktorých prvá dostávala iba gél s obsahom 1% clindamycinu a 5% benzoylperoxidu a druhá dostala rovnaký gél a bola ošetrovaná pomocou PDL (585 nm, 3 J/cm^2 , trvanie pulzu 0,35ms). V redukcii počtu prejavov akné nebol štatisticky významný rozdiel a štúdia spochybňuje úlohu PDT v liečbe akné (13).

KTP (K – draslík, T – titan, P – fosfor: prvky, z ktorých sa skladá filter tohto lasera) laser je ďalším zdrojom svetla, ktorý sa uplatňuje v liečbe akné. Mechanizmus účinku je rovnaký ako pri použití IPL, lebo vlnová dĺžka 532 nm, ktorú tento laser emituje, je zahrnutá v spektre IPL prístrojov. Bowes et al. skúmali účinky tohto lasera v liečbe akné na 11 pacientoch už v roku 2003. Probandi boli počas 2 týždňov ošetrovaní štyrikrát, pri použití energií 7 až 9 J/cm^2 , kontaktného chladenia a dosiahnutia kumulatívnej dávky 20–50 J/cm^2 . Mesiac po poslednom ošetrení bol zaznamenaný 36% pokles počtu prejavov akné na ošetrovaných stranách tváre a 2% nárast na neošetrených častiach (bolo použité len chladenie) (4). Baugh et al. použili KTP laser v liečbe 26 pacientov so stredne ťažkými formami akné. Pacienti boli ošetrovaní štyrikrát a týždeň po poslednom ošetrení bol pozorovaný pokles počtu prejavov akné o 35 % a 4 týždne po poslednom ošetrení o 21 %. V práci boli sledované aj histologické zmeny, ktoré ukázali zníženie zápalovej aktivity (2).

Infračervený 1450 nm diódový laser svojou vlnovou dĺžkou nepatrí do spektra svetla (400–700 nm), ale ako jediný laser dosahuje dlhodobé účinky v liečbe akné; prehľadnosť je uvedený v tomto zozname. V roku 2002 bola publikovaná štúdia, ktorá na zvieracom modeli ukázala, že 1450nm laser, vybavený zabudovaným chladiacim sprejom, dokáže tepelne poškodiť mazové žľazy vo vrchných častiach dermy bez poškodenia epidermy (20). Účinnosť liečby akné u ľudí týmto typom lasera potvrdzujú aj ďalšie práce. V jednej z nich bolo 20 pacientov ošetrovaných trikrát v intervaloch 3–4 týždne, pri použití energie 14 alebo 16 J/cm^2 . Zaujímavé je, že pri použití 14 J/cm^2 došlo k 75% poklesu, oproti 71% poklesu v skupine so 16 J/cm^2 . Dosiahnuté výsledky boli pozorované aj pri kontrole rok po poslednom výkone (11).

FOTODYNAMICKÁ LIEČBA (PHOTODYNAMIC THERAPY – PDT) AKNÉ

Topická aplikácia kyseliny 5-aminolevulovej (ALA) bola opísaná už v roku 1990, kedy sa zistilo, že táto látka

sa v bunkách mení na protoporphyrin IX (PpIX) (15). Mechanizmus interakcie svetla a PpIX je opísaný v kapitole o mechanizmoch účinku svetla v tomto článku. Pretože sa ALA akumuluje v pilosebaceousných jednotkách, liečba akné bola logickým využitím PDT. Zvyčajne sa používa v 20% koncentrácii. Hongcharu et al. boli v roku 2000 prvými, kto ošetril stredne ťažké formy akné na chrbte touto metódou. U 23 pacientov použili zdroj červeného svetla (550–700 nm), kontaktný čas (ALA ponechaná na koži) bol 3 hodiny. Zaznamenali významný úbytok prejavov ochorenia počas 10 týždňov po jedinom ošetrení a 20 týždňov po 4 ošetreniach v týždenných intervaloch (10). Modré svetlo v kombinácii s krátkym kontaktom ALA s kožou (1 hodina) sa ukázali byť účinnou a bezpečnou formou PDT (9).

Okrem kontinuálnych zdrojov svetla sa začali v PDT uplatňovať aj zdroje pulzného svetla, a to najmä PDL a IPL. V roku 2006 bola zverejnená práca, v ktorej autori použili krátkodobý kontakt (45 min) a následné ožiarenie PDL u 19 pacientov. K úplnému vyčisteniu tváre bolo potrebných priemerne 2,9 ošetrení, účinky pretrvávali 1–13 mesiacov (1). Prvou prácou s použitím IPL ako zdroja svetla pre PDT v liečbe akné bola štúdia z roku 2004. Dvadsať pacientov so stredne ťažkými až ťažkými formami akné bolo ošetrovaných IPL po hodine kontaktu s ALA. Celkovo boli realizované 4 ošetrenia. Po poslednom bol pozorovaný 50% pokles počtu prejavov akné, 4 a 12 týždňov po poslednom ošetrení bol pokles o 68 % a 72 %. Pacienti nedostávali žiadnu inú liečbu akné (7).

ALA nie je jediným fotosenzibilizátorom používaným lokálne. Metylester kyseliny 5-aminolevulovej (MAL) bol v liečbe akné prvýkrát použitý v roku 2006. Wiegell et al. ponechali MAL 3 hodiny na tvárach 21 pacientov a následne ožiarovali červeným svetlom. Kontrolnú, neošetrovanú skupinu tvorilo 15 probandov. Pacienti boli ošetrovaní dvakrát s odstupom 2 týždňov a stav bol vyhodnotený 4, 8 a 12 týždňov po ošetrení. U ošetrovaných pacientov došlo k 68% poklesu zápalových prejavov akné, pri nezmenenom počte nezápalových prejavov (napr. komedony). Nevýhodou postupu bola značná bolestivosť (29). Tretím a najmenej používaným fotosenzibilizátorom je indocyanínová zeleň, prvýkrát v liečbe akné použitá už v roku 2002. Látka sa nanáša na kožu a necháva sa takto 24 hodín inkubovať. Následne sa ožiaruje infračerveným žiarením (805 nm diódový laser) v dávke 40 J/cm^2 . Pri použití týchto parametrov došlo k selektívnemu poškodeniu mazových žliaz, bez postihnutia epidermy. Účinky ošetrenia pretrvávali aj pri 10-mesačnom pozorovaní (29).

ZÁVER

Pre dosiahnutie čo najlepších výsledkov je nevyhnutný správny výber pacientov na liečbu týmito metódami.

Najvhodnejšími kandidátmi sú pacienti so zápalovými formami akné (papuly, pustuly, prípadne noduly).

Liečbu akné pomocou svetla by sme mohli rozdeliť na dve veľké skupiny. V prvej by boli zdroje kontinuálneho, väčšinou nízko intenzívneho žiarenia patriaceho buď k modrej, alebo červenej časti spektra. Lasery a IPL by patrili tiež do tejto skupiny, o ktorej sa dá povedať, že, okrem 1450nm diódového lasera, nedosahuje dlhodobú účinnosť v liečbe akné. Dokonca nová práca o účinkoch PDL spochybňuje efektivitu tejto metódy. Môžeme teda konštatovať, že metódy tejto skupiny nie sú vhodné ako monoterapia a sú úspešne použiteľné v kombináciách s lokálnou, prípadne celkovou liečbou, a to hlavne pri ľahších a stredne ťažkých formách akné. Medzi hlavnú nevýhodu patrí potreba opakovaných ošetrení, čo znižuje compliance a zvyšuje náklady. Výhodou je bezbolestnosť a dokázaná (aj keď krátkodobá) účinnosť.

Druhú skupinu využitia svetla v liečbe akné predstavuje fotodynamická liečba, ktorá má množstvo variácií. Najčastejšie ide o kombináciu ALA a zdroja kontinuálneho žiarenia. Použitie pulzných zdrojov svetla v tomto prípade značne zvyšuje náklady ošetrenia (drahšie prístroje, práca lekára), čo favorizuje kontinuálne žiarenie. V poslednej dobe je viditeľný trend smerom ku krátkodobému (do 1 hodiny) kontaktu ALA s kožou. Nedá sa jednoznačne konštatovať, či je lepšie použiť modré alebo červené svetlo, nakoľko modré síce účinnejšie excituje PpIX, ale červené preniká podstatne hlbšie. Použitie polychromatického zdroja (napr. halogénových výbojok emitujúcich naprieč viditeľným spektrom) sa zdá byť vhodnou voľbou.

Jednoznačnou nevýhodou všetkých uvedených metód je ich relatívna nedostupnosť pre pacientov, čo je z dôvodu nepreplácania týchto výkonov poisťovňami a nízkou ponukou na našom trhu. Na rozdiel od systémovej liečby akné, ani jedna z uvedených metód celkovo nezaťažuje organizmus pacienta, pričom niektoré (PDT, 1450nm laser) z týchto modalít majú podobnú efektivitu ako celková liečba. V čase vrcholiacej ekonomickej krízy a bez podpory zo strany zdravotných poisťovní môže byť ich využitie zložitú.

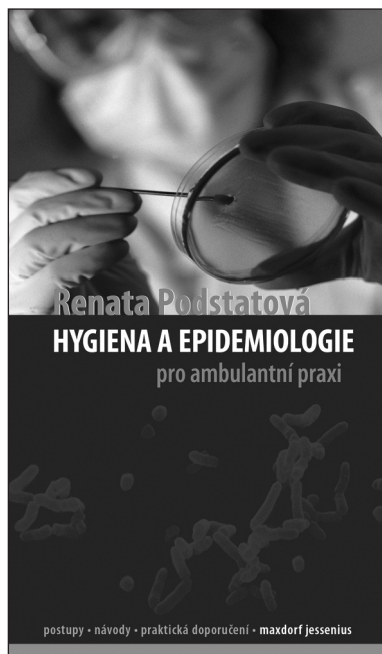
LITERATÚRA

- ALEXIADES-ARMENAKAS, M. Long-pulsed dye laser-mediated photodynamic therapy combined with topical therapy for mild to severe comedonal, inflammatory, or cystic acne. *J Drugs Dermatol*, 2006, 5, p. 45–55.
- BAUGH, W., KUCABA, W. Nonablative phototherapy for acne vulgaris using the KTP 532 nm laser. *Dermatol Surg*, 2005, 31, p. 1290–6.
- BORNMER, S. Hautuntersuchungen im gefilterten Quarzlicht. *Klin Wochenschr.*, 1927, 6, s. 1142–1144.
- BOWES, I., MANSTEIN, D., ANDERSON, R. Effects of 532 nm KTP laser on acne and sebaceous glands. *Lasers Med Sci*, 2003, 18, S6–S7.
- CORNELIUS, C. E., LUDWIG, G. D. Red fluorescence of comedones: production of porphyrins by *Corynebacterium acnes*. *J Invest Dermatol*, 1967, 49, p. 368–370.
- DIERICKX, C. C. Treatment of acne vulgaris with a variable filtration IPL system. *Lasers Surg Med Supplement*, 2004, 16, 22.
- GOLD, M., BRADSHAW, V., BORING, M. et al. The use of a novel intense pulsed light and heat source and ALA-PDT in the treatment of moderate to severe inflammatory acne vulgaris. *J Drugs Dermatol*, 2004, 3 (6 suppl), p. 15–19.
- GOLDBERG, D. J., RUSSELL, B. A. Combination blue (415nm) and red (633nm) LED phototherapy in the treatment of mild to severe acne vulgaris. *J Cosmet Laser Ther.*, 2006, 8, s. 71–75.
- GOLDMAN, M., BOYCE, S. A single-center study of aminolevulinic acid and 417 nm photodynamic therapy in the treatment of moderate to severe acne vulgaris. *J Drugs Dermatol*, 2003, 2, p. 393–396.
- HONGCHARU, W., TAYLOR, C., CHANG, Y. et al. Topical ALA photodynamic therapy for the treatment of acne vulgaris. *J Invest Dermatol*, 2000, 115, p. 183–192.
- JIH, M. H., FRIEDMAN, P. M., GOLDBERG, L. H. et al. The 1450-nm diode laser for facial inflammatory acne vulgaris: dose–response and 12-month follow-up study. *J Am Acad Dermatol*, 2006, 55, p. 80–87.
- JOHNSSON, A., KJELDSTAD, B., MELO, T. B. Fluorescence from pilosebaceous follicles. *Arch Dermatol Res.*, 1987, 279, p. 190–193.
- KARSAI, S., SCHMITT, L., RAULIN, C. The pulsed-dye laser as an adjuvant treatment modality in acne vulgaris: a randomized controlled single-blinded trial. *Br J Dermatol*, published online 15 Apr 2010.
- KAWADA, A., ARAGANE, Y. et al. Acne phototherapy with a high-intensity, enhanced, narrow-band, blue light source: an open study and in vitro investigation. *J Dermatol Sci.*, 2002, 30, p. 129–135.
- KENNEDY, J., POTTIER, R., PROSS, D. Photodynamic therapy with endogenous protoporphyrin IX, basic principles and present clinical experience. *J Photochem Photobiol B*, 1990, 6, p. 143–148.
- KJELDSTAD, B., JOHNSSON, A. An action spectrum for blue and near ultraviolet inactivation of *Propionibacterium acnes*; with emphasis on a possible porphyrin photosensitization. *Photochem Photobiol.*, 1986, 43, p. 67–70.
- KÖNIG, K., RUCK, A., SCHENCKENBURGER, H. Fluorescence detection and photodynamic activity of endogenous porphyrins in human skin. *Opt. Engineering*, 1992, 31, p. 1470–1474.
- LLOYD, J., MIRKOV, M. Selective photothermolysis of the sebaceous glands for acne treatment. *Lasers Surg Med*, 2002, 31, p. 115–120.
- MEFFERT, H., GAUNITZ, K., GUTEWORT, T., AMLONG, U. J. Aknetherapie mit sichtbarem Licht: Verkürzung der Bestrahlungszeit durch Verwendung eines Hochdruckstrahlers vom Blaulichttyp. *Dermatol Monatsschr.*, 1990, 176, s. 597–603.
- PAITHANKAR, D., ROSS, E., SALEH, E., BLAIR, M., GRAHAM, A. Acne treatment with a 1,450nm wavelength laser and cryogen spray cooling. *Lasers Surg Med*, 2002, 31, p. 106–114.
- PAPAGEORGIOU, P., KATSAMBAS, A., CHU, A. Phototherapy with blue (415 nm) and red (660 nm) light in the treatment of acne vulgaris. *Br J Dermatol*, 2000, 142, p. 973–978.

22. PAPAGEORGIU, P., KATSAMBAS, A., CHU, A. Phototherapy with blue (415 nm) and red (660 nm) light in the treatment of acne vulgaris. *Br J Dermatol*, 2000, 142, p. 973–978.
23. ROSS, E. V. Optical treatments for acne. *Dermatologic therapy*, 2005, 18, p. 253–266.
24. SEATON, E., CHARAKIDA, A., MOUSER, P. et al. Pulsed-dye laser treatment for inflammatory acne vulgaris: randomised controlled trial. *Lancet*, 2003, 362, p. 1347–1352.
25. SHNITKIND, E., YAPING, E., GREEN, S. et al. Anti-inflammatory properties of narrow-band blue light. *J Drugs Dermatol*, 2006, 5, p. 605–610.
26. SOCHOR, M., SOCHOROVA, R., BUCHVALD, J. Blue light phototherapy for the treatment of acne. In Abstract. 21st World Congress of Dermatology, Buenos Aires, 2007.
27. TREMBLAY, J., SIRE, D. et al. Light-emitting diode 415nm in the treatment of inflammatory acne: an open-label, multicentric, pilot investigation. *J Cosmet Laser Ther.*, 2006, 8, p. 31–33.
28. TZUNG, T. Y., WU, K. H., HUANG, M. L. Blue light phototherapy in the treatment of acne. *Photodermatol Photoimmunol Photomed.*, 2004, 20, p. 266–269.
29. WIEGELL, S. R., WULF, H. C. Photodynamic therapy of acne vulgaris using methyl aminolevulinic acid: a blinded, randomized, controlled trial. *Br J Dermatol*, 2006, 154, p. 969–76.

Došlo do redakce 10. 6. 2010.

MUDr. Martin Sochor
Dermatovenerologická klinika LF UK a FNŠP
Mickiewiczova 13
813 69 Bratislava
Slovenská republika
E-mail: martin.sochor@gmail.com



HYGIENA A EPIDEMIOLOGIE PRO AMBULANTNÍ PRAXI

Renata Podstatová

Maxdorf 2010, 142 str., edice Jessenius

ISBN: 978-80-7345-212-4

cena: 295 Kč

formát: 110×190 mm, brož.

V publikaci jsou uvedeny možnosti vzniku a šíření infekčních onemocnění v ambulantní praxi a základní zásady hygienicko-epidemiologických opatření v ambulancích, včetně stomatologických pracovišť. Dále jsou v ní shrnuta nejdůležitější opatření v ordinacích týkající se příjmu pacientů, dezinfekce, sterilizace, manipulace s biologickým materiálem a s prádlem, likvidace odpadu, používání osobních ochranných prostředků, používání bariérové ošetrovací techniky, očkování, úklidu, kvality vody a ovzduší.

Mezi nejvýznamnější kroky v prevenci nozokomiálních i profesionálních nákaz v ordinaci patří také dezinfekce rukou vždy před a po zdravotnic-

kých výkonech u pacientů, po manipulaci s biologickým materiálem a vždy při uplatňování bariérového ošetrovacího režimu, aby se zabránilo vzniku a šíření infekce.

Všechny tyto zásady musejí být popsány v provozních řádech a také důsledně dodržovány ve všech ambulancích. Součástí publikace je i vzorový provozní řád všeobecné ambulance.

Publikace je určena lékařům všech specializací, hygienikům a epidemiologům v terénu.

Objednávky zasílejte e-mailem nebo poštou: Nakladatelské a tiskové středisko ČLS JEP, Sokolská 31, 120 26 Praha 2, fax: 224 266 226, e-mail: nts@cls.cz. Na objednávce laskavě uveďte i jméno časopisu, v němž jste se o knize dozvěděli