

## Cutis marmorata teleangiectatica congenita

Komorousová M., Pizinger K.

Dermatovenerologická klinika FN a LF UK Plzeň  
přednosta prof. MUDr. Karel Pizinger, CSc.

### Souhrn

#### Cutis marmorata teleangiectatica congenita

Cutis marmorata teleangiectatica congenita (CMTC) je vzácná, většinou benigní, cévní malformace, nejasné etiologie. Bývá přítomna již při narození nebo vzniká v prvních týdnech života. Věkem obvykle dochází ke zlepšení. Vzácně je popisována perzistující forma. Dívky bývají postiženy častěji než chlapci. Projevy jsou nejčastěji lokalizované asymetricky na trupu a končetinách. Komplikací může být vznik vředů a impetiginizace. Častá je asociace s jinými abnormalitami, nejčastěji jsou to poruchy psychomotorického vývoje, epilepsie, hypotrofie a hypertrofie končetin, oční vady. Kauzální terapie není známa.

Naším pacientem byl tříměsíční chlapec s projevy na trupu a končetinách, které byly přítomny při porodu, v dalších dnech již nedocházelo ke změně klinického nálezu.

*Klíčová slova:* cutis marmorata teleangiectatica congenita – cévní malformace

### Summary

#### Cutis Marmorata Teleangiectatica Congenita

Cutis marmorata teleangiectatica congenita (CMTC) is a rare, usually benign, vascular malformation of unknown etiology. It is present at birth or shortly thereafter. Improvement with age is common. Persistent form has been described rarely. Females are affected more commonly. The lesions are usually localized on the trunk and limbs. Ulceration and impetiginization are the most common complications. The incidence of associated abnormalities is high. The most frequent are psychomotor retardation, epilepsy, hypoplasia and hypertrophy of the affected limbs and eye anomalies. There is no causal treatment of the disease.

Our patient was a 3-months-old boy with lesions on the trunk and limbs present at birth. No changes of the clinical picture were observed in the postpartum period.

*Key words:* cutis marmorata teleangiectatica congenita – vascular malformation

## ÚVOD

Cutis marmorata teleangiectatica congenita (CMTC) je vzácná, většinou benigní cévní malformace nejasné etiologie. Výskyt je sporadický, vzácně familiární. Etiologie je nejasná.

Typická perzistující retikulární cévní kresba červené až lividní barvy bývá přítomna již při narození, vzácněji vzniká v prvních týdnech života. Nejčastěji jsou postiženy končetiny, trup, obličej, hlava. Vzácně jsou popisovány generalizované formy. Věkem dochází obvykle ke zlepšení kožního nálezu. Popisujeme případ CMTC, kterou jsme pozorovali při vyšetření tříměsíčního chlapce.

## POPIS PŘÍPADU

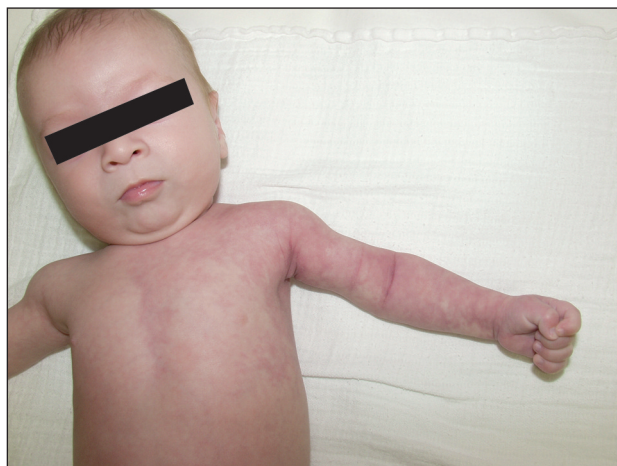Pacientem byl tříměsíční chlapec, který byl na naší klinice vyšetřen na základě doporučení pediatra, pro výraznou cévní kresbu na horních i dolních končetinách pozorovanou již při porodu. Matka dítěte byla drogově závislá na pervitinu, poslední dávku užila v den porodu. Léčila se pro sníženou funkci štítné žlázy, užívala Euthyrox. Jednalo se o pátou rizikovou graviditu. Otec byl zdravý.

Porod proběhl doma ve 33. týdnu gravidity spontánně záhlavím. Porodní hmotnost byla 2 000 g, délka 45cm. Novorozeneček byl předán do péče neonatologů, kteří diagnostikovali adnatní hypotrofii. Vzhledem k rizikovému

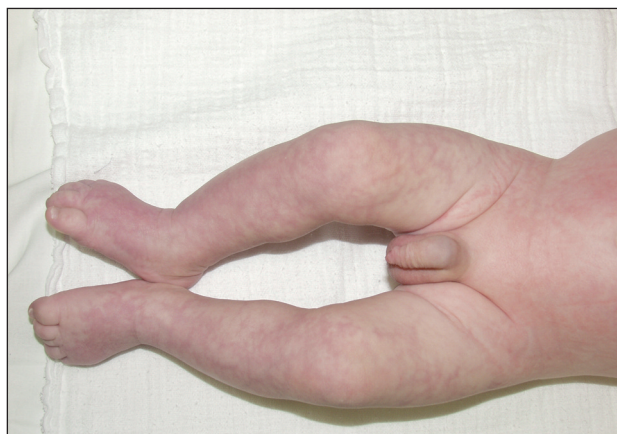
prostředí byla podána profylakticky antibiotika (gentamycin, ampicilin). V moči byl zjištěn pervitin, ale dítě nevykazovalo známky neonatálního abstinenčního syndromu. Ostatní laboratorní vyšetření byla v mezích normy. Novorozeneček byl vyšetřen opakovaně ortopedem a sledován kardiologem pro akcidentální šelest. Již za hospitalizace na neonatologickém oddělení ve věku 7 dnů bylo provedeno ultrazvukové vyšetření mozku bez patologického nálezu. Ultrazvukové vyšetření břicha prokázalo normální nález na ledvinách, slezině, játrech. Kromě Infadinu a Kanavitu chlapec neužíval trvale žádné léky. Vzhledem k rodinné situaci byl předán do péče kojeneckého ústavu.

### Objektivní kožní nález ve věku 3 měsíců

Během vyšetření ve věku 3 měsíců jsme na dermatovenerologické klinice pozorovali výraznou retikulární cévní kresbu červenofialové barvy na obou horních i dolních končetinách a přilehlých segmentárních částech hrudníku s ostrým ohraničením nad sternem – obrázky 1, 2 a 3. Zaznamenali jsme asymetrii končetin, levá dolní končetina byla o 0,5 cm delší než pravá a výrazně hypotrofická ve srovnání s pravou dolní končetinou. Ostatní kožní nález byl fyziologický.



Obr. 1. Postižení na horní končetině a hrudníku.

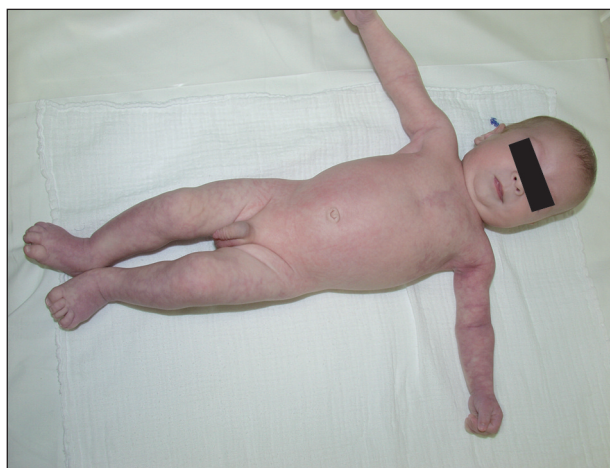

Obr. 2. Postižení na dolních končetinách.

Diagnóza CMTC byla stanovena na základě klinického obrazu, histologické vyšetření jsme neprováděli.

V rámci vyloučení dalších asociovaných abnormalit byla provedena následující vyšetření: oční vyšetření s nálezem odpovídajícím věku, ortopedické vyšetření s normálním nálezem a neurologické vyšetření se závěrem zpomalení psychomotorického vývoje. Ultrazvukové vyšetření mozku a břicha bylo bez patologického nálezu.

V současnosti je chlapec 20 měsíců, je pravidelně sledován neonatologem, neurologem, ortopedem a očním lékařem. Dosud nebyla diagnostikována žádná z asociovaných abnormalit. Zpomalený psychomotorický vývoj výrazně postoupil, neurolog konstatuje jen opožděný nástup řeči. Kožní nález zůstal nezměněn, asymetrie končetin je stacionární.



Obr. 3. Celkový pohled.

## DISKUSE

Cutis marmorata teleangiectatica congenita je poměrně vzácná, obvykle benigní, nevoidní malformace krevních kožních cév, charakterizovaná výraznou retikulární cévní kresbou přítomnou bezprostředně při porodu (3), vzácněji v prvních 2 letech života (9). Tuto klinickou jednotku poprvé popsal v roce 1922 holandský pediatr van Lohuizen, proto se také nazývá van Lohuizenův syndrom (14). Frekvence výskytu obecně není známa. Vzhledem k tomu, že hlášeny jsou obvykle jen těžší případy s asociovanými malformacemi, může být výskyt častější, než je udáván, proto ani údaje o četnějším postižení dívek nemusí být správné.

Patogeneze CMTC zůstává nejasná, nejspíše je multifaktoriální (3). Většina případů se vyskytuje sporadicky, ojedinělý je familiární výskyt, což může naznačovat, že jde o chorobu s autozomálně dominantním typem dědičnosti, s neúplnou penetrací. Popsána je také asociace s fetálním ascitem (8) a zvýšenou hladinou mateřského betachoriogonadotropinu (beta-hCG) (8).

Nacházíme typickou výraznou, retikulární, síťovitou,

cévní kresbu tmavě červené až fialové barvy. Projevy jsou trvalé, na rozdíl od fyziologické formy cutis marmorata, která vzniká u zdravých dětí při pobytu v chladném prostředí. Při pláči, fyzické aktivitě a vlivem chladu dochází k jejímu zvýraznění. Nejčastěji bývají postiženy dolní končetiny, horní končetiny, trup a obličej. Při lokalizaci na trupu jsou změny ostře ohraničené, s vymizením na břiše (14). Kůže v okolí bývá růžová nebo tlumeně červená. Postižení bývá běžně lokalizované, asymetrické, ale může být i generalizované (13). Průběh je variabilní, u většiny případů dochází časem ke zlepšení klinického nálezu (3, 6), které je přičítáno zesílení dermis a epidermis věkem. Komplikací může být vznik ulcerací a sekundární impetiginizace. Pokud projevy CMTC přetrvávají do dospělosti, jsou často spojeny se zvýšenou citlivostí na chlad, parestéziemi, vznikem vředů (7). Popsán je také současný výskyt s chladovou nebo chronickou kopřivkou (10).

Tato klinická jednotka se často vyskytuje spolu s jinými vývojovými vadami a vrozenými malformacemi. Četnost asociace je v literatuře udávána mezi 18–89 % (3, 4). Nejčastěji je popisována tělesná asymetrie postižených končetin, stejně jako u našeho pacienta. Současně se může najít další cévní malformace typu hemangiomu, naevus flammeus, syndrom Klippelův-Trenaunayův, syndrom Sturgeův-Weberův (5, 6). Z očních komplikací jde o kongenitální glaukom, pigmentace a odchlípnutí sítnice (5, 11). Poměrně časté jsou neurologické anomálie: makrocefalie, epilepsie, zpomalení psychomotorického vývoje, mentální retardace (1), aplasia cutis congenita, rozštěp tvrdého patra. Mezi vzácné komplikace patří kongenitální hypothyreóza, defekty dolních končetin, skolióza páteře, zpomalení růstu, syndaktylie, mikrognathie, mirocefalie, hypospadie (2).

CMTC může být také součástí dalších syndromů. Jako Adamsův-Oliverův syndrom je označován současný výskyt CMTC a aplasia cutis congenita, která je lokalizovaná ve kšticí společně s deformacemi dolních končetin (5).

V rámci diferenciální diagnostiky musíme odlišit fyziologickou formu cutis marmorata, livedo reticularis, neonatální lupus erythematosus, naevus anemicus, naevus flammeus.

Diagnóza je obvykle stanovena na základě klinického nálezu. V histologickém obrazu nacházíme dilataci kapilár koria a podkožních vén, vzácně cévní proliferaci (12). Nález je nespecifický a pro stanovení diagnózy nebývá provedení kožní biopsie přínosem.

V současnosti není známa žádná kauzální terapie. Doporučuje se nevystavovat chladu. Ošetření laserem nebývá účinné. V případě, že dojde ke vzniku ulcerací, je indikována léčba antibiotiky. Nejdůležitější je vyloučení přítomnosti asociovaných abnormalit. Prognóza je v případě postižení kůže obvykle příznivá.

## LITERATURA

1. AKCAR, N., ADIPINAR, B., DINLEYICI, C., DURAK, B., OZKAN, IR., A case of macrocephaly-cutis marmorata teleangiectatica congenita and review of neuroradiologic features. *Ann Genet*, 2004, 47 (3) p. 261–263.
2. AMITAI, DB, et al.: Cutis marmorata teleangiectatica and hypospadias: Report of 4 cases. *J Am Acad Dermatol*, 2001, 45, p. 131.
3. AMITAI, DB., FICHMAN, S., MERLOB, P. et al. Cutis marmorata congenita teleangiectatica: clinical findings in 85 patients. *Ped Dermatol*, 2000, 17 (2), p. 100–104.
4. DEVILERS, AC. Cutis marmorata teleangiectatica congenita: Clinical features in 35 cases. *Arch. Dermatol*, 1999, 135, p. 34–38.
5. FAYTOL, L., GARCIA, P., DENIS, D., PHILIP, N., SIMEONI, U. Adams-Oliver syndrom associated with cutis marmorata teleangiectatica congenita and congenital cataract: a case report. *Am J Perinatol*, 2006, 23 (3), p. 197–200.
6. GERRITSEN, MJ. et al. Cutis marmorata teleangiectatica congenita: report of 18 cases. *Br J Dermatol*, 2000, 142 (2), p. 366–369.
7. HU, IJ., CHEN, MT., TAI, HC. et al. Cutis marmorata teleangiectatica congenita with gangrenous ulceration and hypovolemic shock. *Eur J Pediatr*, 2005, 164 (7) p. 411–413.
8. CHEN, CP., CHEN, HC., LIU., FF et al. Cutis marmorata teleangiectatica congenita associated with an elevated maternal serum human chorionic gonadotrophin level and transitory isolated fetal ascites. *Br J Dermatol*, 1997, 136, p. 267–271.
9. LEE, S., LEE, JB., KIM, JH. et al. Cutis marmorata teleangiectatica congenita with multiple congenital anomalies. *Dermatologica*, 1981, 163 (5), p. 408–4012.
10. MELANI, L., ANTIGA, E., TORCHIA, D. et al. Cutis marmorata teleangiectatica congenita and chronic autoimmune urticaria in a young man. *J Dermatol*, 2007, 34 (3), p. 210–213.
11. SPITZER, MS., SZURMAN, P., ROHRBACH, JM., AISENBREY, S., Bilateral congenital glaucoma in a child with cutis marmorata teleangiectatica congenita: a case report. *Klin Monatsbl Augenheilkd*, 2007, 224 (1), p. 66–69.
12. ŠTORK, J. et al. *Dermatovenerologie*. Praha: Galén Karolinum, 2008, s. 341–342.
13. TORRELO, A., ZAMBRANO, A., HAPPLE, R. Cutis marmorata teleangiectatica congenita and extensive mongolian spots: type 5 phacomatosis pigmentovascularis. *Br J Dermatol*, 2003, 148 (2), p. 342–345.
14. VAN LOHIUZEN, CHJ. Cutis marmorata teleangiectatica congenita. *Acta Derm Venereol*, (Stockh), 1922, 3, p. 202–211.

Došlo do redakce 21. 6. 2010.

MUDr. Michaela Komorousová  
Dermatovenerologická klinika FN a LF UK Plzeň  
Dr. E. Beneš 13  
305 99 Plzeň  
E-mail: komorousovam@fnplzen.cz