

Klinický případ: Hnědá papula na hrudi

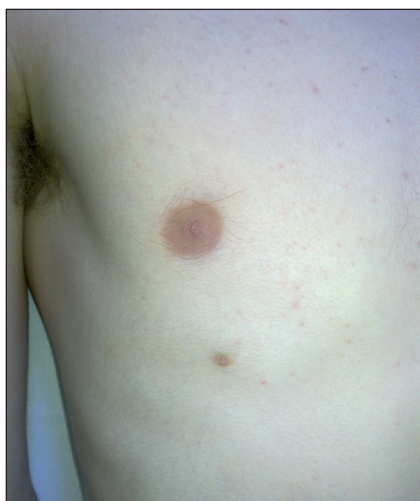Kodet O.^{1,2}, Smetana K. Jr.^{1,2}, Štork J.¹, Lacina L.^{1,2}

¹Dermatovenerologická klinika 1.LF UK a VFN, Praha, přednosta prof. MUDr. J. Štork, CSc.

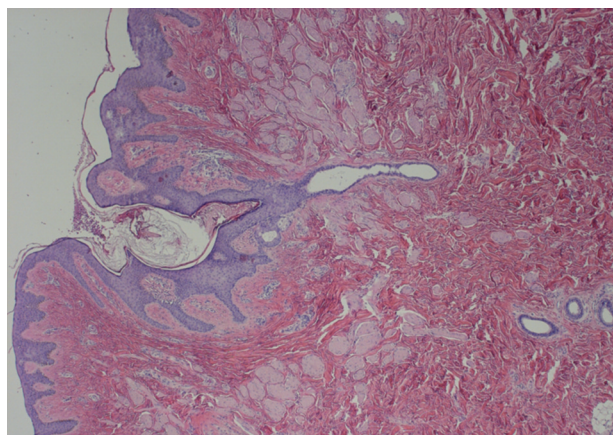
²Anatomický ústav 1. LF UK, Praha, přednosta prof. MUDr. M. Grim, DrSc.

K preventivnímu vyšetření pigmentových névů se na naší ambulanci dostavil 18letý mladý muž. V rodině byla u prarodičů a otce diagnostikována psoriasis vulgaris. Pacient se od období puberty do současnosti lokálně léčil pro acne vulgaris faciei et dorsi. Při preventivním onkologickém vyšetření kůže byla na hrudníku v medioklavikulární čáře 6. mezižebří shledána drobná lehce prominující

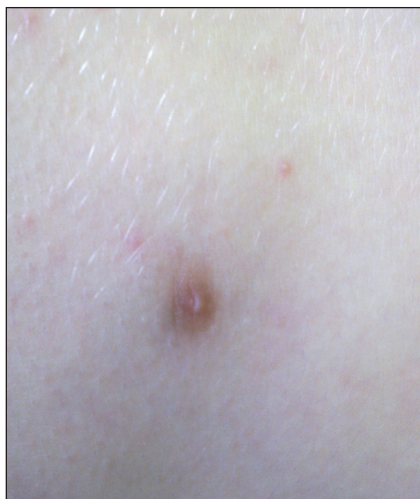hladká papula světle hnědé barvy o velikosti asi 6x6x2 mm. Útvar byl přítomen již od dětství, v minulosti býval lehce citlivý, v posledních 4 letech nemocný udával mírné ztmavnutí jejího zbarvení. V současnosti se pacient obával hlavně mechanického poranění prominujícího projevu při sportu. Byla provedena excize projevu a histologické vyšetření.



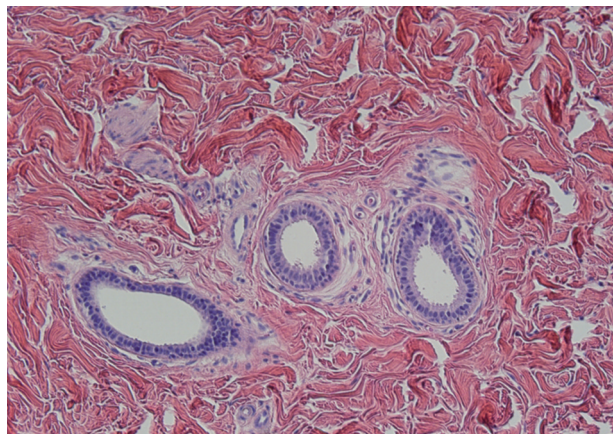
Obr. 1



Obr. 3



Obr. 2



Obr. 4

Podpořeno projektem UK: SVV 260 510

HISTOLOGICKÝ NÁLEZ

V centru excize je epidermis nepravidelně akantotická s hyperpigmentovanými protaženými čepy, je vchlípená do horního koria odkud vybíhá vývod vystlaný dvěma řadami kubického epitelu, v oblasti středního a dolního koria jsou patrné dutiny s epitelem se známkami apokrinní sekrece. (Obr. 3 a 4).

ZÁVĚR

Mamma accessoria

Při kontrolním vyšetření po 2 týdnech byl pacient zcela zhojen. Ani při detailním vyšetření nebyly zastiženy žádné další tělesné odchylky. Pacient byl poučen o benigním charakteru projevu a o možné dědičnosti.

DISKUSE

Mléčná žláza představuje s ohledem ke svému embryonálnímu vývoji modifikovanou apokrinní žlázu a patří tak neoddělitelně ke kožnímu systému. Základem pro její vznik je párové pruhovité ztlustění ektodermu spojující ventrálně základ horní a dolní končetiny. Tato tzv. mléčná lišta (*crista lactea*) se objevuje v průběhu 5. týdne vývoje embrya a je výsledkem aktivity různých signálních kaskád (zejména Wnt), které v této oblasti regulují specifickou genovou expresi (3). Zdá se, že centrální úlohu v predestinaci epidermis, ze které se vyvine základ mléčné žlázy (jednoduchá epitelová plakoda), sehraává rodina neuroregulinů (jmenovitě Nrg-3) a jejich receptorů s tyrozinkinázovou aktivitou (8). Již v průběhu 7. a 8. týdne dochází u člověka pouze v oblasti hrudníku k dalšímu rozvoji základu mléčné žlázy, při kterém ektodermový pupen začíná invadovat a později se i větvit do mezenchymu, se kterým v průběhu další morfogeneze komplexně interaguje. Zbytek mléčné lišty, který není vystaven dostatečně silným indukčním signálům, zaniká. U člověka tedy výsledně vzniká pouze jeden pár mléčných žláz a později prsů, z fylogenetického hlediska ale mohou vznikat žlázy vícečetné v rozsahu celé mléčné lišty (7). Tyto časné fáze vývoje na rozdíl od postnatálního (a hlavně postpubertálního) vývoje mléčné žlázy probíhají bez ohledu na pohlaví embrya.

Histologický obraz (5) dobře odpovídá analogickým strukturám v obvyklých oblastech, pouze jejich rozvoj je rudimentární. Útvar má vyklenutou symetrickou siluetu s centrální invaginací, do které se mohou otevírat mazové žlázy (glandulae sebaceae, zde i atrichiální bez vazby na vlasový folikul). Epidermis bývá nepravidelně akantotická s protaženými čepy a různě výraznou hyperpigmentací. Velmi nápadná je i velká přítomnost cirkulárně a radiálně

probíhajících snopců hladké svaloviny v dermis (obr. 3). Vlastní apokrinní žlázy jsou tvořeny jednovrstevným kubickým až nízcí cylindrickým epitelem se známkami apokrinní sekrece představované oddělujícími se luminálními výběžky cytoplazmy. V okolí bazální membrány jsou přítomny i početné myoepitelové buňky (obr. 4).

Vrozené vývojové vady se vyskytují poměrně často a v některých případech jejich řešení spadá právě do rukou dermatologů.

Úplné chybění jednoho nebo obou prsů, amastie, je vzácné a může být asociováno s dalšími vrozenými vadami, jako je například ektodermální dysplázie (6), či Polandův syndrom (4), který vykazuje sdružení unilaterální renální hypoplázie s akrálními defekty končetin typu syndaktylie.

Rozvoj přídatných (akcesorních) struktur je relativně dosti běžný, podle některých údajů postihuje v určitých etnických skupinách až 5,6 % novorozenců, i když v Evropě je jeho četnost odhadována na méně než jedno procento (5). Je znám i familiární výskyt. Způsobů dědičnosti je mnoho, což odráží komplexnost zúčastněných morfogenetických pochodů. Pravděpodobně nejčastější je rozvoj přídatné bradavky (*papilla mammae*), který bývá označován jako *polythelie*. Bradavka může být jako v našem případě solitární, nezřídka ale jde o útvary vícečetné, jejich distribuce pak bývá spíše symetrická, i když asymetrie není vyloučena. Nalézány bývají kdekoli od *fossa axillae* až po proximální partii stehna. Kromě různě dobře vytvořené *papilla mammae* a okolního dvorce (*areola mammae*) může být vzácněji přítomno i různé množství vlastního žlázového parenchymu. V takovém případě jde o pravý nadpočetný prs, tedy o *polymastii*. Při poruchách vývoje mléčné žlázy a prsu se tedy můžeme v zásadě setkat s nejrůznějšími kombinacemi a mírou rozvoje papilly, areoly, žlázového tělesa a mamárního tuku. Pokud chybí prominující papila a je přítomna pouze plochá areola, hovoříme o *polythelia areolaris*. V některých případech je patrná i přítomnost chlupů (*polythelia pilosis*). Jindy je přítomno pouze větší množství tuku, které podmiňuje vyklenutí klinicky suspektního nadpočetného prsu – hovoříme však, vzhledem k absenci žlázového parenchymu, jen o tzv. *pseudomammě*. Zvláštní jednotkou i s ohledem na předpokládaný vývoj je tzv. „*nipple*“ *névus* (bradavka anglicky: *nipple*). Klinicky se jedná o papulu v oblasti normální areoly. Předpokládá se, že vzniká dichotomickým odštěpením z normální bradavky - a nejedná se proto, v pravém slova smyslu, o nedostatečnou regresi embryonálního základu jako u ostatních jmenovaných stavů.

Žlázový parenchym přídatné mléčné žlázy, *mamma accessoria* (MA), bývá vytvořen v různém rozsahu a před pubertou bývá zpravidla zcela nenápadný. Od období puberty pod vlivem pohlavních hormonů dochází k sekreční odpovědi žlázového tělesa. Retence někdy vede až k velmi výrazné bolestivosti, u žen je častá vazba na hormonální cyklus. Diferenciální diagnostika v axilární oblasti pak zahrnuje např. lymfadenopatii nejasné etiologie (např. nádorová infiltrace, zánět), onemocnění potních žláz (hidradenitis suppurativa), pigmentový névus, melanom či

tumory vycházející z měkkých tkání (např. lipom). Vzácněji se nachází kaudálněji, s možným výskytem i na stehně a na genitálu (1).

Maligní transformace v MA je velmi vzácná a shoduje se s nálezy, které nacházíme u stejného postižení mléčné žlázy, i když diagnóza bývá někdy pro netypickou lokalizaci opožděna (1). Nacházíme všechny histologické typy karcinomu mléčné žlázy včetně mamárního morbus Paget.

Terapeuticky je excize mamma accessoria doporučována při komplikacích (bolestivost, sekrece apod.) nebo z estetických důvodů. Excize MA by byla prováděna i u jedinců s geneticky předurčeným vysokým rizikem vzniku karcinomu mléčné žlázy (genetická mutace genů BRCA1 a 2), u kterých se někdy přistupuje k profylaktické subkutánní mastektomii.

Dlouho byla vedena diskuse, nakolik je relevantní obava z přidružených malformací urogenitálního traktu (např. podkovovitá ledvina, renální ageneze, či hypoplazie, rozštěp močovodu apod.). V současnosti se zdá, že toto riziko je významně vyšší zejména u familiárního výskytu polythelie, či při podezření na některé syndromy (Fleisherův, Turnerův, Kallmannův). K vyloučení morfologických aberací ledvin a urogenitálního aparátu bývá u suspektních případů nejvýhodnější ultrazvukové vyšetření.

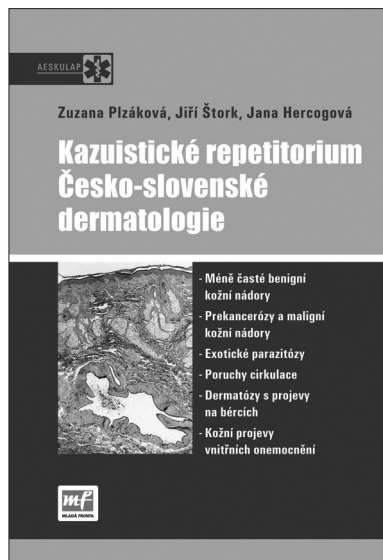
LITERATURA

1. BURDICK, AE., THOMAS, KA., WELSH, E. et al. Axillary

- polymastia. *J Am Acad Dermatol.* 2003, r.49, č. 6, s.1154-6.
2. BURNS, DA., The Breast. In BURNS T., et al., *Rook's Textbook of Dermatology*, 8th. Ed., Hoboken, New Jersey, USA: Wiley – Blackwell, 2010, s. 70. 2.
3. HOWARD, B., ASHWORTH, A. Signalling pathways implicated in early mammary gland morphogenesis and breast cancer. *PLoS Genet.* 2006, r.2, č.8, s.112-122.
4. CHALAK, LF., PARHAM, DM., A newborn with Poland anomaly and liver ectopy: an unusual association with important prognostic implications. *Pediatr Dev Pathol.*, 2007, r. 10, č.2, s.134-7.
5. JUNKINS-HOPKINS, JM., Ectopic Tissue. In: Barnhill, RL. et.al. *Dermatopathology*, 3.rd Ed., Ney York: McGraw-Hill, 2010, s.409-410.
6. KLINGER, M., CAVIGGIOLI, F., BANZATTI, B.,et al. . Ectodermal dysplasia with amastia: a case of one-step reconstruction. *Case Report Med.* 2009;2009:927354.
7. MASSO-WELCH, PA., DARCY, KM., STANGLE-CASTOR NC et al. A developmental atlas of rat mammary gland histology. *J Mammary Gland Biol Neoplasia.* 2000, r.5, č. 2, s. 165-85.
8. PANCHAL, H., WANSBURY, O., PARRY, S. et al. , Neuregulin3 alters cell fate in the epidermis and mammary gland. *BMC Dev Biol.* 2007, r.19, č. 7, s.-105-126.

Došlo do redakce: 10. 8. 2010

MUDr. Lukáš Lacina, Ph.D.
Dermatovenerologická klinika I. LF UK a VFN
U Nemocnice 2
128 08 Praha 2
E-mail: lukas.lacina@lf1.cuni.cz



KAZUISTICKÉ REPETITORIUM ČESKO-SLOVENSKÉ DERMATOLOGIE

Zuzana Plzánková, Jiří Štork, Jana Hercogová

Edice Aeskulap
Divize Medical Services, Mladá fronta, a.s.

Předkládaná publikace je souhrnem aktualizovaných kazuistických sdělení jež byla uveřejněna v předchozích letech v rubrice „Repetitorium“ v časopise Česko-slovenská dermatologie.

Uspořádání této rubriky bylo zachováno, přičemž jednotlivé případy doplněné kvalitní obrazovou dokumentací jsou koncipovány v podobě klinických „hádanek“, které mohou posloužit čtenáři i pro uplatnění a „procvičení“ diferenciálně diagnostických schopností.

Vzhledem k tomu, že zkušenost sdělená touto formou je neméně důležitá jako praxe samotná, vybrané klinické případy z různých oblastí dermatovenerologie budou jistě přínosem pro každodenní praxi nejen dermatologů ale i lékařů dalších specializací.

ISBN 978-80-204-2049-7, formát B 5, 156x232 mm, 130 stran, barevně, vazba pevná, doporučená cena 300 Kč, kategorie – Medicína, specializace – Dermatovenerologie, Alergologie, Pediatrie, Onkologie, Všeobecné lékařství, Ostatní

Objednávky zasílejte e-mailem nebo poštou: Nakladatelské a tiskové středisko ČLS JEP, Sokolská 31, 120 26 Praha 2, fax: 224 266 226, e-mail: nts@cls.cz. Na objednavce laskavě uveďte i jméno časopisu, v němž jste se o knize dozvěděli.