proLékaře.cz | 14.1.2026

Čes-slov Derm, 85, 2010, No. 4, p. 225–227

Klinický případ: Drsné papuly v obličeji

Kodet O.[1, 2], Gemperlová V., Štork J.[1], Lacina L.[1, 2]

[1]Dermatovenerologická klinika 1. LF UK a VFN, Praha
přednosta prof. MUDr. J. Štork, CSc.
[2]Anatomický ústav 1. LF UK, Praha
přednosta prof. MUDr. M. Grim, DrSc.

K vyšetření na naše pracoviště se dostavil 35-letý muž, jehož rodinná anamnéza byla nevýznamná. V osobní anamnéze uvedl, že prodělal operaci perianální píštěle a následně ve věku 29 let u něj byla stanovena diagnóza m. Crohn, proto užíval několik let mesalazin a doplněk stravy s komplexním obsahem vitamínů, minerálů a stopových prvků.

Pacient od dětství pozoroval, že pokožka obličeje byla drsná a lehce zarudlá. Zhrubělá ložiska byla nejprve na tvářích, později se rozšířila i na čelo. Přesněji dobu nástupu prvních projevů ale nedokázal stanovit. Subjektivně pacient udával občasné, nevýrazné svědění kůže obličeje. Současně si byl vědom lehce tmavěji pigmentované a pohmatově drsnější kůže na pažích, na hýždích a stehnech. Jinde podobné zhrubění nepozoroval. Nemocný byl poslán k vyšetření pro erytém v obličeji, který se zvýrazňoval po oslunění, či tepelné stimulaci, k vyloučení *lupus erythematodes*.

Při vyšetření byly nad jařmovými oblouky a dále frontálně s maximem nad čelními hrboly a v obočí, zejména laterálně, patrné folikulárně vázané, erytematózní, drsné mikropapuly s centrálně naznačenými čepy a lehký erytém tváří a čela. Zevní třetina obočí byla prořídlá (obr. 1, 2). Kštice postižena nebyla. Nad extenzory končetin, hýždích a hrudníku byly přítomny folikulárně vázané drsné papuly. Ostatní nález na kůži a sliznicích byl normální. Byla provedena biopsie papuly na tváři (obr. 3, 4).

Obr. 1.

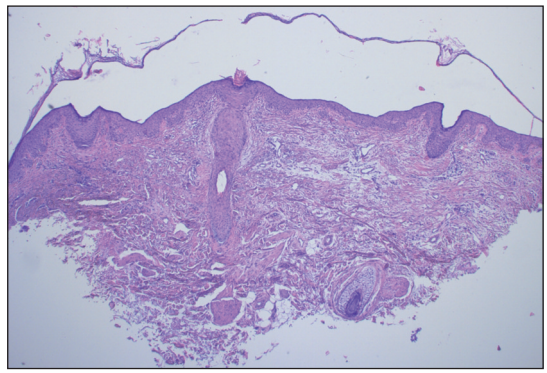

Obr. 3.

Obr. 2.

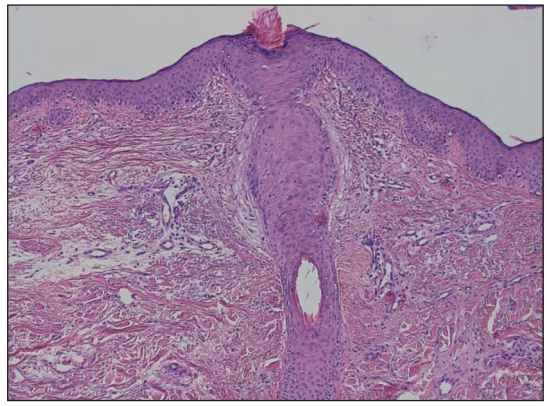

Obr. 4.

proLékaře.cz | 14.1.2026

HISTOLOGICKÝ NÁLEZ

V biopsii byla zastižená epidermis beze změn. V ústí některých folikulů bylo patrné jejich rozepětí hyperkeratózou a v okolí infundibula byla patrná mírná perifolikulární fibróza s mírným perivaskulárními lymfocytárními infiltráty, mírná dilatace cév v horním koriu, zbytek excize byl beze změn (obr. 3 a 4).

ZÁVĚR:
Keratosis pilaris rubra atrophicans faciei

Po zjištění diagnózy byl pacient poučen o benigním charakteru změn a byla mu dána emolientia v kombinaci s adapalenem, léčba ovšem byla bez výraznějšího úspěchu a pacient ji posléze přestal užívat.

DISKUSE

Keratosis pilaris rubra atrophicans faciei je poměrně méně známá a literárně jen řídce popisovaná jednotka (4). Patří do rámce *keratosis pilaris atrophicans*, tedy mezi choroby charakterizované folikulární atrofií, či dokonce alopecií, kam spadá zejména *ulerythema ophryogenes, atrophoderma vermiculatum a keratosis follicularis spinulosa decalvans*. Samotná keratosis pilaris rubra atrophicans faciei je často považována za podtyp ulerythema ophryogenes, se kterým sdílí většinu klinických i histopatologických rysů, ale liší se lokalizací prvních projevů a jejich rozsahem.

Onemocnění postihuje muže i ženy, nejsou známy přesnější údaje o predominanci některého pohlaví. Pacienti bývají často postiženi již od velmi časného dětství. Epidemiologické údaje o incidenci nejsou známy, její výskyt ale může být výrazně vyšší než by odpovídalo nečetným literárním popisům, často tedy spíše zůstává nediagnostikována.

V klinickém obraze častějšího ulerythema ophryogenes (7) dominuje dobře ohraničený erytém a drobné folikulárně vázané papuly především v oblasti obočí (z řečtiny: ophryos = obočí). Později se může šířit a postihovat čelo i tváře. U keratosis pilaris rubra atrophicans faciei začínají obdobné změny dříve na tvářích a na čele, obočí bývá postiženo až druhotně. Postižení bývá u obou variant skoro vždy bilaterální, symetrické. S postupem doby laterální třetina obočí řídne, až mizí – v tomto místě jde tedy v podstatě o jizvící alopecii (ulerythema -z řečtiny: oule = jizva). Erytém může být v pozdějších fázích (hlavně po pubertě) nenápadný, dominuje obraz konečných atrofických změn. Řasy a kštice bývají většinou normální. Vzácně, zejména v rámci některých syndromů, mohou být přítomny vlnité („wooly“) vlasy, někdy i jen lokalizovaně. Subjektivně pacienti vnímají postižení jako estetický handicap, jen někdy je udáváno mírné svědění projevů.

V histologii je přítomna folikulární hyperkeratóza provázená atrofií folikulů a mazových žláz, někdy s přítomností milií a komedonů, a různě vyjádřenou perifolikulární fibrózou, která může zasahovat až do retikulární dermis v podobě horizontální vrstevnaté fibrózy. Přítomno bývá i rozšíření povrchních cév v koriu a perivaskulární infiltrát (6). Pigmentace a angiektazie mohou být navíc výsledkem chronické expozice účinkům solárního záření.

Velmi často bývá u těchto pacientů zastižena v predilekčních oblastech nad extenzory končetin i klasická keratosis pilaris. Je znám i familiární výskyt obou takto asociovaných jednotek. Mezigenerační přenos nejvíce odpovídá autosomálně dominantnímu způsobu dědičnosti. Zdá se, že keratosis pilaris rubra atrophicans faciei a keratosis pilaris nemusí v takto postižených rodinách vykazovat ve všech generacích ani stejnou, ani úplnou penetranci (1). Mutace v mnohých příapdech nejspíše vznikají *de novo*.

Keratosis rubra pilaris atrophicans faciei by měla být diferenciálně diagnosticky odlišena od keratosis follicularis spinulosa decalvans (Siemens), která také začíná v dětství, ale postihuje převážně kštici, dále i dorza rukou, někdy i trup. S postupem věku kolem puberty mohou folikulární papuly i u této jednotky mizet a jsou nahrazeny pouze jizevnatou atrofickou tkání.

Diferenciálně diagnosticky dále odlišujeme i atrophoderma vermiculatum, kterou charakterizuje dolíčkovitá atrofie připomínající včelí plástev, postihující nejčastěji tváře. Odlišena by dále měla být i poikiloderma Civatte, která postihuje ženy středního věku jako retikulární hyperpigmentace s teleangiektáziemi na fotoexponovaných částech těla, zejména na tvářích a krku. Nejsou zde ale přítomny folikulárně vázané papuly a věk nástupu je ve srovnání s keratosis pilaris rubra atrophicans vyšší. Erythromelanosis folicularis faciei et coli je zase odlišitelná absencí atrofických změn, nepostihuje obočí a zanechává pigmentace (1). Z jiných chorob, kromě klasické keratosis pilaris, existuje pro keratosis pilaris rubra atrophicans faciei, potažmo ulerythema ophryogenes, mnoho asociací se vzácnými geneticky determinovanými syndromy (5). Z nejčastějších se jedná o CFC syndrom (Cranio-Facio-Cutaneous syndrome), dále o syndromy Cornelia de Lange, Rubenstein-Tayby a Noonan. Někdy bývá u pacientů s delecí krátkého raménka chromosomu 18.

Terapie keratosis pilaris rubra atrophicans faciei i ulerythema ophryogenes je nevděčná (2). V iniciální fázi mohou erytém tlumit lokálně podávané kortikoidy, případně kalcineurinové inhibitory. Rozvoji atrofie ale nejspíše nemohou zabránit, navíc jejich dlouhodobé užití v obličeji je nevhodné. V terapii se uplatňují především emolientia a lokálně aplikované retinoidy. Keratolytické koncentrace aplikované salicylové kyseliny či urey musí být do jisté míry titrovány u každého pacienta individuálně, většinou v obou případech koncentrace 5% je účinná k odstranění drsných papul a nedráždí. Celková terapie retinoidy (izotretinoin) přinesla podle literárních údajů v ojedinělých

proLékaře.cz | 14.1.2026

publikovaných případech zlepšení, které přetrvávalo i měsíce po jejich vynechání. Otázkou zůstává, zda jejich potenciální nežádoucí účinky tuto léčbu ospravedlňují. Z fyzikálních metod určitou možnost představuje terapie pulzním laserem (3).

LITERATURA

1. AUGUSTINE M, JAYASEELAN E. Erythromelanosis follicularis faciei et colli: relationship with keratosis pilaris. *Indian J Dermatol Venereol Leprol,* 2008, 74, 1, p. 47-9.
2. BADEN HW, BYERS R. Clinical findings, cutaneous pathology, and response to therapy in 21 patients with keratosis pilaris atrophicans. *Arch Dermatol,* 1994, 130, 4, p. 469–75.
3. KAUNE KM, HAAS E, EMMERT S, et al. Successful treatment of severe keratosis pilaris rubra with a 595-nm pulsed dye laser. *Dermatol Surg.* 2009, 35, 10, p. 1592-5.
4. MARQUELING AL., GILLIAM AE, PRENDIVILLE *J et al.* Keratosis Pilaris Rubra. A Common but Underrecognized Condition. *Arch Dermatol. 2006, 142, p. 1611-1616.*
5. ORANJE AP, VAN OSCH LDM, OOSTERWIJK JC. Keratosis pilaris atrophicans: one heterogeneous disease or a symptom in different clinical entities? *Arch Dermatol,* 1994, 130, 4, p. 500–2.
6. WEEDON D.: Skin Pathology, Churchil Livingstone, 2002, Edinburgh, p. 1157.
7. WOLF K., GOLDSMITH L.A, KATZ SI. et al.: Fitzpatrick's Dermatology in General Medicine Mc Graw Hill, 2007, New York, s. 2538.

Podpořeno projektem UK: SVV 260510.

Došlo do redakce: 2. 7. 2010

MUDr. Lukáš Lacina, Ph.D.
Dermatovenerologická klinika 1. LF UK a VFN
U Nemocnice 2
128 08 Praha 2
E-mail: lukas.lacina@lf1.cuni.cz

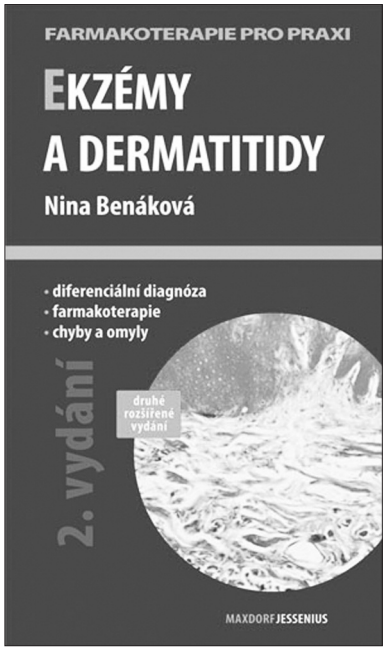

EKZÉMY A DERMATITIDY, 2. VYDÁNÍ

Nina Benáková

Maxdorf 2009, 184 str., edice Farmakoterapie pro praxi / Sv. 36
Editor: Jan Hugo
ISBN: 978-80-7345-177-6
Cena: 195 Kč
Formát: 110 x 190 mm, brož.

Anotace:
Ekzémy a dermatitidy patří mezi nejčastější kožní choroby v ordinaci dermatologa, ale i praktického lékaře pro dospělé a děti. Mezi nejznámější, ale také terapeuticky nejnáročnější, patří atopická dermatitida, seboroická dermatitida, mikrobiální ekzém a statis dermatitida u chronické žilní insuficience. Z pohledu kožních chorob z povolání jsou to především kontaktně alergické či iritativní dermatitidy. V druhém akualizovaném vydání zaměřeném na praxi jsou uvedeny základní diagnostické a diferenciálně diagnostické algoritmy, rozebrány zásady komplexní léčby a prevence, a podrobněji rozvedeny kapitoly zevní léčby – z koplementárních léčiv především emoliencia a balneoterapie, z diferentních léčiv pak pravidla a režimy léčby kortikosteroidy a lokálními imunomodulátory. V přehledu jsou uvedeny i další, méně obvyklé či výzkumné možnosti léčby.

Objednávky zasílejte e-mailem nebo poštou: Nakladatelské a tiskové středisko ČLS JEP, Sokolská 31, 120 26 Praha 2, fax: 224 266 226, e-mail: nts@cls.cz. Na objednávce laskavě uveďte i jméno časopisu, v němž jste se o knize dozvěděli.