

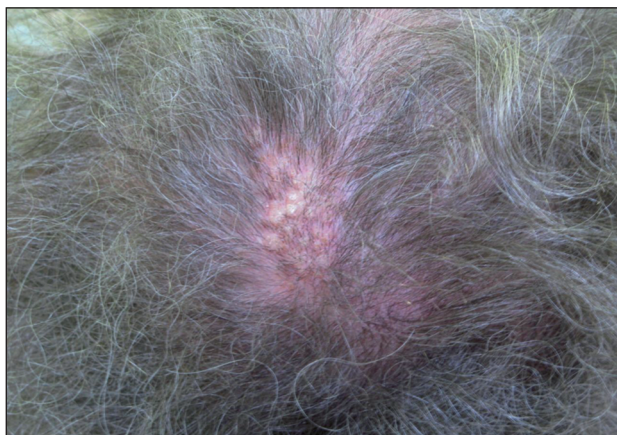## Klinický případ: Verukózní alopetické ložisko na temeni

Plzáková Z., Štork J., Bělohradská H.

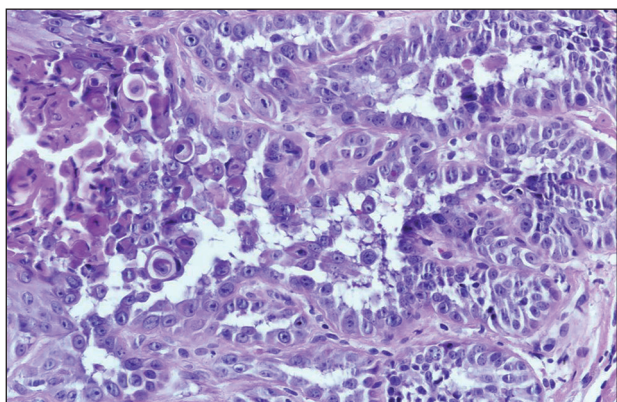
Dermatovenerologická klinika 1. LF UK a VFN, Praha  
přednosta prof. MUDr. J. Štork, CSc.

Na našem pracovišti byla vyšetřena 59letá pacientka. V rodinné anamnéze udávala pouze vyrážku u matky na trupu. V 9 letech prodělala operaci srdce pro defekt septa síní, hysterektomii s adnexotomií v 31 letech a s odstupem 2 měsíců resekci střeva pro karcinoid s následnou chemoterapií a pravidelnou onkologickou dispenzarizací. Od r. 2001 je sledována pro polyartralgie a osteoporózu na revmatologii a také v endokrinním ústavu pro nodozitu štítné žlázy. Užívá methionin, levotyroxin, kalcium, cholekalciferol, pankreatin. Kromě zvýšeného výpadu vlasů a občasných ekzémových projevů na hor-

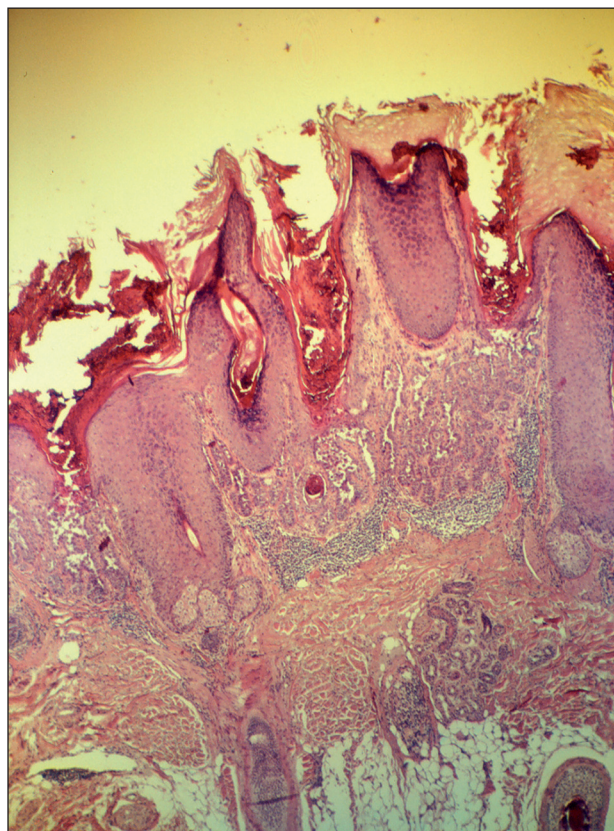
ních končetinách a nosních křídlech popisovala i od dětství přítomné bezvlasé ložisko s bradavičnatým povrchem na temeni, které snad bylo mírně proměnlivé co do velikosti i počtu prominujících částí. Při první návštěvě v květnu 2008 bylo v terénu prořídlých vlasů na temeni patrné verukózní šupící se ložisko barvy kůže až nažloutlé velikosti 25x15x2 mm v sousedství s hyperkeratotickou papulou barvy kůže velikosti 5x5x2 mm (obr. 1). Byla provedena probatorní excize z projevu na temeni. Na těle nebyly kromě výše uvedeného nálezu přítomny známky jiného kožního onemocnění.



Obr. 1.



Obr. 3.



Obr. 2.

## HISTOLOGICKÝ NÁLEZ

Epidermis je výrazně nepravidelně akantotická, kryta silnou hyperkeratózou, místy se silnou sloupcovou parakeratózou, pod kterou vybíhá v úzkých čepích do horního koria (obr. 2., hematoxylin-eozin, 40x). V epidermis jsou patrná ložiska suprabazální akantolýzy s přítomností dyskeratotických buněk i typu corp ronds (obr. 3, hematoxylin-eozin, 200x). V přilehlém korigu je patrný pruhovitý mononukleární infiltrát z lymfocytů ojedinělých plazmocyty a eozinofilů. Zbytek excize je beze změn.

## ZÁVĚR

### Mnohočetný verukózní dyskeratom

Pacientce byla vysvětlena nezhoubná povaha ložiska ve kšticí. Na další kontroly se nedostavila.

## DISKUSE

Verukózní dyskeratom je poměrně vzácný benigní kožní nádor, obvykle se manifestující jako solitární vyvýšené ložisko barvy kůže, nažloutlé, červenohnědé, či šedohnědé, často s centrálním hyperkeratotickým čepem. Poprvé byl popsán Helwigem v roce 1954 jako lokalizovaná forma m. Darier. Název verukózní dyskeratom (warty dyskeratoma) byl zaveden Szymanskim v roce 1957 (9). Název reflektuje klinický vzhled a histopatologické znaky připomínající virové veruky i přítomnost fokální akantolytické dyskeratózy, i když vztah k jiným onemocněním s tímto histologickým obrazem (m. Darier, m. Grover) se zdá nepravděpodobný a role virové infekce (HPV) zatím nebyla potvrzena. Postiženy jsou osoby obou pohlaví, poměr postižení žen a mužů se podle různých autorů liší. Věk pacientů se nejčastěji pohybuje mezi 50. a 70. rokem, rozsáhlejší studie uvádějí věkové rozmezí 3–88 let (7). Typickou lokalizací je kůže obličeje, krku, kšticí, méně často trupu a končetin, vzácně může být nádor přítomen na sliznicích dutiny ústní, zevního genitálu nebo subunguálně (3, 5). Nádor většinou dosahuje maximální velikost 1–2 cm. Literatura ojediněle uvádí i výskyt mnohočetných lézí. Japonští autoři pozorovali výskyt mnohočetných lézí u pacientů s renální dysfunkcí (6). Byl popsán i plošně rozsáhlejší nádor velikosti 5x2 cm, který ale pravděpodobně vzniknul seskupením jednotlivých menších dyskeratomů (8). Zřídka bývá udáváno svědění ložisek.

Příčina vzniku této sporadické lokalizované poruchy soudržnosti a vyžívání epidermis zatím není známá. Pravděpodobně jde o chybnou interakci desmosomů s tonofilamenty. Role virové infekce (HPV) nebyla potvrzena.

Fokální akantolytickou dyskeratózu charakterizuje

Ackerman fokálním výskytem suprabazálních štěrbin v epidermis se zachovalými dermálními papilami a přítomností akantolytických a dyskeratotických buněk ve všech epidermálních vrstvách doprovázenou fokální hyperkeratózou a parakeratózou (2). Je typická pro genodermatózy m. Darier, m. Grover, m. Hailey-Hailey (familiární benigní pemfigus), v lokalizované formě pro lineární epidermální névus, akantolytickou aktinickou keratózu, akantolytický spinocelulární karcinom, zmíněný verukózní dyskeratom, v slizniční lokalizaci pro vulvární a anální akantolytickou dyskeratózu, vyskytuje se i u melanocytárních a vaskulárních névů nebo maligního melanomu jako součást nádoru eventuálně v jeho bezprostřední blízkosti (8).

V histologickém obraze lze v přehledném zvětšení rozoznat 3 základní typy: miskovitý, cystický a nodulární. Převažuje miskovitý typ tvořený invaginací epidermis krytou hyperkeratózou a parakeratózou. Charakteristickým znakem je přítomnost fokusů akantolytické dyskeratózy v hyperplastických epidermálních čepích. Nádorové struktury často souvisí s pilosebaceózní jednotkou, jeví známky folikulární diferenciace připomínající infundibulární porci vlasového folikulu a obsahují infundibulocystické struktury. V nádorové tkáni byla prokázána pozitivita keratinů 6 a 7, typických pro kůru a vnitřní epitelovou pochvu vlasového folikulu. Tyto studie nasvědčují tomu, že se jedná o folikulárně-adnexální neoplazii, proto byl navržen název folikulární dyskeratom, který lépe vystihuje povahu tumoru. Sporná je však etiologie slizničních lézí, může se jednat pouze o izolovaná ložiska fokální akantolytické dyskeratózy, které nelze zařadit pod jednotku folikulárního dyskeratomu (4, 7). Vyšetření cytokeratinů v těchto případech nebylo provedeno.

V diferenciální diagnóze je nutné zvážit seboroickou keratózu, bazaliom, spinaliom, epidermální cystu, pigmentový névus, fibrom, dermatofibrom, keratosis solaris anebo vulgární veruku.

Vzhledem k tomu, že se jedná o benigní nádor, je základní léčebnou metodou totální chirurgická excize. Nabízí se otázka efektu lokálních retinoidů v terapii lokalizovaných lézí folikulární akantolytické dyskeratózy (1).

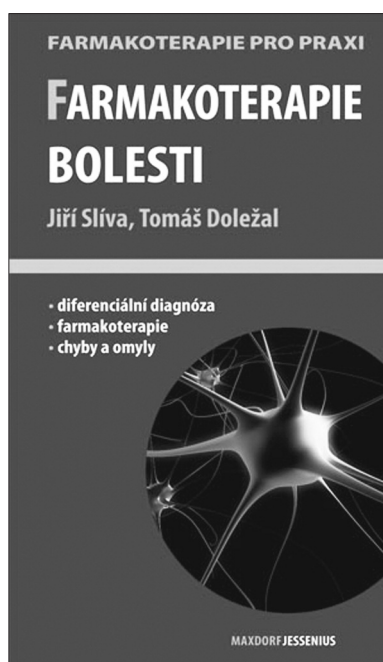## LITERATURA

1. ABRAMOVITS, W., ABDELMALEK, N. Treatment of warty dyskeratoma with tazarotenic acid. *J Am Acad Dermatol*, 2002, 46 (2), S4.
2. ACKERMAN, AB. Focal acantholytic dyskeratosis. *Arch Dermatol*, 1972, 106 (5), p. 702-706.
3. BARAN, R., PERRIN, C. Focal subungual warty dyskeratoma. *Dermatology*, 1997, 195 (3), p. 278-280.
4. DIALLO, M., CRIBIER, B., SCRIVENER, Y. [Warty dyskeratoma: infundibular histogenesis. Anatomoclinical study of 43 cases]. *Ann Dermatol Venereol*, 2007, 134 (8-9), p. 633-636.
5. DURAY, PH., MERINO, MJ., AXIOTIS, C. Warty dyskeratoma.

- toma of the vulva. *Int J Gynecol Pathol*, 1983, 2 (3), p. 286-293.
6. GRIFFITHS, TW., HASHIMOTO, K., SHARATA, HH. et al. Multiple warty dyskeratomas of the scalp. *Clin Exp Dermatol*, 1997, 22 (4), p. 189-191.
7. KADDU, S., DONG, H., MAYER G. et al. Warty dyskeratoma—"follicular dyskeratoma": analysis of clinicopathologic features of a distinctive follicular adnexal neoplasm. *J Am Acad Dermatol*, 2002, 47 (3), p. 423-428.
8. OMULECKI, A., LESIAK, A., NARBUTT, J. et al. Plaque form of warty dyskeratoma—acantholytic dyskeratotic acanthoma. *J Cutan Pathol*, 2007, 34 (6), p. 494-496.
9. SZYMANSKI, FJ. Warty dyskeratoma; a benign cutaneous tumor resembling Darier's disease microscopically. *AMA Arch Derm*, 1957, 75 (4), p. 567-572.

Došlo do redakce: 27. 4. 2010

MUDr. Zuzana Plzáková  
Dermatovenerologická klinika 1. LF UK a VFN  
U nemocnice 2  
128 08 Praha 2  
E-mail: Zuzana.Plzakova@lf1.cuni.cz



## FARMAKOTERAPIE BOLESTI

Jiří Slíva, Tomáš Doležal

Maxdorf 2009, 64 str., Edice Farmakoterapie pro praxi / Sv. 37

Editor: MUDr. Jan Hugo

ISBN: 978-80-7345-182-0

Cena: 195 Kč

Formát: 110 x 190 mm, brož.

### Anotace:

Bolest je subjektivně nepříjemný vjem, se složkou sensorickou i emocionální, jenž vzniká v důsledku poškození nebo hrozícího poškození tkáně či orgánu. Na straně jedné může být průvodním projevem jiné, více či méně závažné choroby, nezřídka se pak setkáváme s bolestí jakožto fenoménem, který je již řazen mezi nemoci. Je nanejvýš zřejmé, že bolest může mít mnoho podob, stejně tak může být vyvolána řadou různých příčin. Tyto skutečnosti, stejně tak i pohled na pacienta jako na individuum, je proto nezbytné respektovat při její účinné léčbě. Tlumení bolesti bývá mnohdy podceňováno. Často je pacient léčen neadekvátním analgetikem či jeho nevhodně zvolenou terapeutickou dávkou. V této knize je proto ve stručnosti podán ucelený přehled známých a užívaných

analgetik společně s doporučením jak, kdy a které analgetikum zvolit u konkrétního pacienta, tak abychom mohli očekávat co možná nejvyšší terapeutickou odpověď.

Objednávky zasílejte poštou nebo e-mailem na adresu: Nakladatelské a tiskové středisko ČLS JEP, Sokolská 31, 120 26 Praha 2, fax: 224 266 226, e-mail: nts@cls.cz. Na objednávce laskavě uveďte i jméno časopisu, v němž jste se o knize dozvěděli.