D1_2010:Sestava 1 5.2.2010 10:06 Stránka 29
proLékaře.cz | 11.9.2026

Čes-slov Derm, 85, 2010, No. 1, p. 29–32

Mycosis fungoides – folikulotropní varianta

Szakos H., Pizinger K.

Dermatovenerologická klinika LF UK a FN Plzeň
přednosta prof. MUDr. Karel Pizinger, CSc.

Souhrn

Mycosis fungoides – folikulotropní varianta

Mycosis fungoides (MF) se řadí mezi T-buněčné lymfomy s nízkým stupněm malignity a s primárním kožním postižením. Onemocnění představuje téměř polovinu všech lymfomů postihujících kůži. Jde o epidermotropní T-lymfom charakterizovaný proliferací T-lymfocytů s cerebriformními jádry.

Klasická varianta MF obvykle probíhá ve třech stadiích, tj. premykotickém, infiltrativním a tumorózním. Mezi méně časté varianty patří folikulotropní MF představující asi 10 % ze všech případů, která typicky postihuje muže ve 4.–5. dekádě života, mívá horší prognózu než klasické formy a především odlišný klinický vzhled. Autoři uvádějí kazuistiku této vzácné formy mycosis fungoides a chtějí upozornit na možné diferenciálně diagnostické problémy zvláště v počátcích onemocnění.

Klíčová slova: **mycosis fungoides – folikulotropní varianta**

Summary

Mycosis Fungoides – Folliculotropic Variant

Mycosis fungoides (MF) belongs to T-cell lymphomas with a low grade of malignity and primary skin involvement. The disease represents almost the half of all skin lymphomas. It is a epidermotropic T-lymphoma characterized by the proliferation of T-lymphocytes with cerebriform nuclei. Classic variant of MF usually has three stages: praemycotic, infiltrative and tumour one. The folliculotropic variant is less common, represents 10% of cases, typically affects males in the 4th-5th decade, has a worse prognosis than classic variant and mainly has a different clinical appearance. Authors describe the case of this rare mycosis fungoides type and draw attention to difficulties in the early differential diagnostics.

Key words: **mycosis fungoides – folliculotropic variant**

ÚVOD

Mycosis fungoides (MF) se řadí podle WHO-EORTC klasifikace mezi T-buněčné lymfomy s nízkým stupněm malignity a s primárním kožním postižením (1). Onemocnění představuje téměř polovinu všech lymfomů postihujících kůži. Jde o epidermotropní T-lymfom charakterizovaný proliferací T-lymfocytů s typickými cerebriformními jádry (7). Nemoc pojmenoval jako mycosis fungoides v r. 1806 Alibert podle kožních tumorů vznikajících v terminálním stadiu onemocnění, které vzhledem napodobovaly klobouky hub (3).

Klasická varianta MF obvykle probíhá ve třech stadiích, tj. premykotickém, infiltrativním a tumorózním. Další varianty zahrnují: folikulotropní MF, pagetoidní retikulózu, granulomatózní ochablou kůži (angl. granulomatous slack skin), syringotropní a sporadicky se vyskytující varianty, jako jsou bulózní, hypopigmentovaná, verukózní / hyperkeratotická, pustulózní, palmoplantární, psoriaziformní a granulomatózní forma MF (1). Vzácně nálezy napodobují acanthosis nigricans a lichen planus (5).

POPIS PŘÍPADU

Pacientem byl 52letý muž, který byl doporučen k vyšetření na naši ambulanci pro kožní nález za boltcem a na krku. Rodinná anamnéza byla bezvýznamná a sám pacient dosud vážněji nestonal.

První kožní potíže měl však již před deseti lety, kdy se na trupu postupně objevily ne příliš zřetelné olupující se erytémové plochy. Postupně mu také začaly vypadávat vlasy až vznikla totální alopecie. Před 2 lety vznikl pomalu se zvětšující polokulovitý tumor retroaurikulárně vlevo, pro který byl pacient v průběhu těchto let opakovaně vyšetřen otorinolaryngologem a stomatologem, ale ne der-

D1_2010:Sestava 1 5.2.2010 10:06 Stránka 30
proLékaře.cz | 11.9.2026

matologem. Pacientovi byla provedena pro tento nález řada vyšetření jako například sonografické vyšetření měkkých tkání, CT vyšetření krku, PET CT a také probatorní excize z tumorózního projevu s histologickým závěrem chronická abscedující parotitida se zánětlivým infiltrátem s příměsí lymfocytů T a B. Vyšetření CT hrudníku prokázalo zmnožené mediastinální lymfatické uzliny bez známek maligní infiltrace.

Během prvního vyšetření pacienta na naši ambulanci jsme především opakovali kožní biopsii z tumoru za levým boltcem.

Objektivní kožní nález: V kožním nálezu dominovalo retroaurikulární, tuhé, tumorózní ložisko 6x4 cm veliké, sytě červenofialové barvy (obr.1). Kromě toho měl pacient na hrudníku a končetinách několik nepřesně ohraničených ložisek až ploch načervenalé barvy, lehce se olupujících s rozšířením ústí folikulů (obr.2). Pacient měl dále totální alopecii opět se zřetelným rozšířením folikulů na hlavě (obr.3) a v obličeji vícečetné žlutavé papule do 3 mm veliké charakteru drobných cyst (obr.4). Kůže na dlaních se difúzně olupovala. Nemocný neměl subjektivní potíže.

Histologický nález z kožní biopsie: Provedli jsme 2 probatorní excize (okraj tumoru na krku, ložisko na boku).

Obr. 1. Tumorózní ložisko na hlavě, ztráta vlasů.

Obr. 2. Infiltrační stadium, ložiska na bocích.

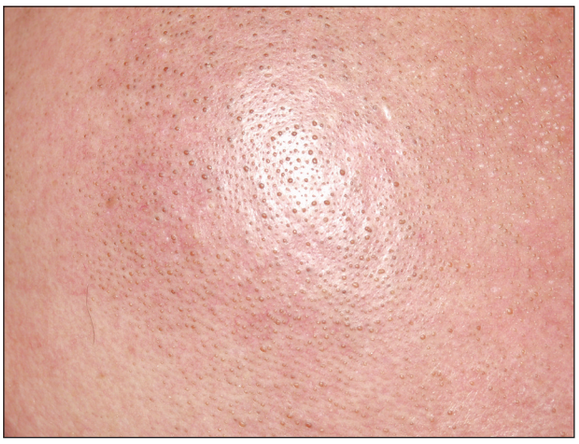

Obr. 3. Detail na kůži hlavy bez vlasů s folikulární hyperkeratózou.

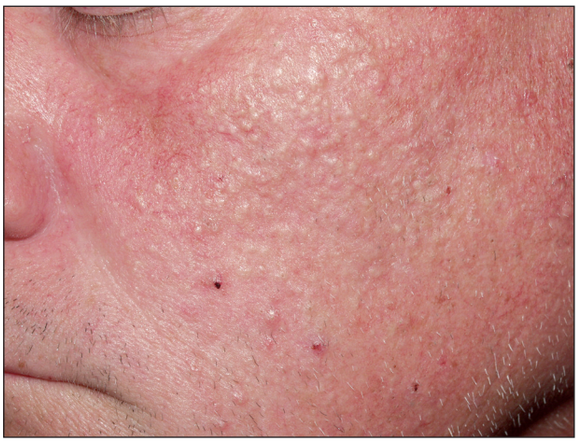

Obr. 4. Zřetelné folikulárně vázané papuly na tvářích.

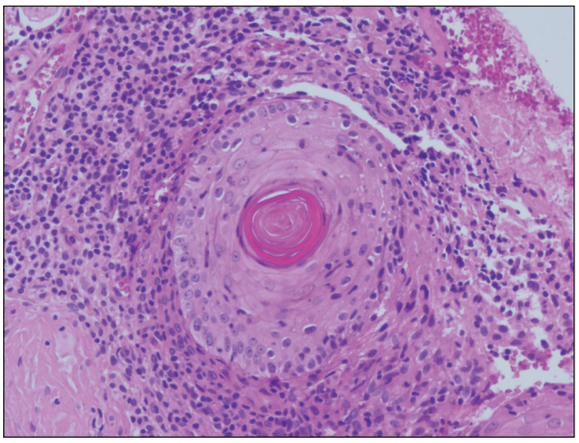

Obr. 5. Buněčný infiltrát v okolí folikulů, HE x200

V obou je zachycena akantotická epidermis, v rohové vrstvě je místy parakeratóza. Pod epidermis je nesouvislý buněčný infiltrát, který je výraznější perivaskulárně. Místy je naznačený epidermotropismus. Infiltrát je daleko výraznější kolem folikulů s pronikáním buněk dovnitř stě-

D1_2010:Sestava 1 5.2.2010 10:06 Stránka 31
proLékaře.cz | 11.9.2026

ny folikulu (folikulotropismus), zřetelná je i folikulární hyperkeratóza (obr. 5, excize z ložiska na boku). Lymfocyty se někde liší ve velikosti a mají cerebriformní jádra. Ojediněle se najdou i plazmatické buňky a eozinofily. Buněčný infiltrát z excize na krku je hustší a šíří se do hlubokého koria, někde jsou v této excizi zachyceny i vícejaderné buňky kolem folikulů. Barvení na mucin bylo negativní.

Imunohistochemické vyšetření: Nádorové buňky jsou CD3+ (obr.6), CD4-, CD8+, CD20-, CD30-.

Laboratorní vyšetření: Hodnoty laboratorního vyšetření krevního obrazu a diferenciálního rozpočtu byly ve fyziologických mezích. Provedené vyšetření cirkulujících lymfocytů průtokovou cytometrií na hematoonkologii rovněž neprokázalo patologické odchylky.

Následně byl pacient předán do péče onkologů k provedení paliativního ozáření tumoru za boltcem a na stehně. Po ozáření došlo k regresi nálezu a zhojení depigmentovanou jizvou. Z rodinných důvodů pacient odmítl celotělové ozáření svazkem elektronů (TSEB, angl. total skin electron beam). Výhledově jsme zvažovali PUVA terapii či imunoterapii interferonem α. Pacient se ale na plánovaná vyšetření a kontroly nedostavil a jeho osud nám není znám.

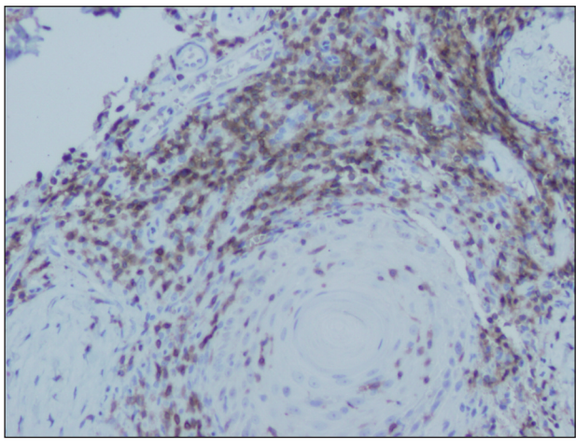

Obr. 6. V infiltrátu převažující CD3+ lymfocyty, x200

DISKUSE

Folikulotropní varianta mycosis fungoides (MF) patří mezi zřídka se vyskytující onemocnění a představuje pouze 10 % ze všech případů MF (5). Typicky postihuje více muže (10:1) ve 4.–5. dekádě života, vzácně mohou být postiženy děti a mladí dospělí (10).

V klinickém nálezu dominují folikulárně vázané papule, akneiformní léze, indurovaná ložiska až tumory. Typickými místy postižení jsou obličej, hlava a krk. Kožní nález je proto pravidelně doprovázen totální alopecií. U folikulotropní mycosis fungoides jsou typicky popisována infiltrovaná ložiska v oblasti obočí se ztrátou ochlupení. Kožní tumory mohou vznikat *de novo* nebo v místech předchozích erytémových nebo infiltrovaných ložisek. Častá je sekundární bakteriální infekce tumorů. Nemoc někdy provází velmi intenzivní pruritus, který bývá více vyjádřen než u klasické varianty MF a je spolehlivým ukazatelem progrese onemocnění.

Pacienta s folikulotropní variantou lze těžko zařadit mezi klinickopatologická stadia, která platí pro klasickou formu MF. Prognóza bývá horší než mívají klasické formy. Přežití 5 let se u folikulotropní MF uvádí 80 % (9).

Histologicky je folikulotropní MF charakterizována přítomností monomorfních infiltrátů složených z proliferujících T-lymfocytů uložených především kolem a ve stěně folikulů (tzv. folikulotropismus), pouze ojediněle v epidermis (8). Imunofenotypicky jde nejčastěji o T-lymfocyty CD3+, CD4+, CD8-, CD30+ (4). Vzácněji se zaznamená CD8+ (cytotoxické lymfocyty), jak tomu bylo i u našeho nemocného (na rozdíl od častější CD4+ pomocných T lymfocytů). Řada případů je doprovázena nálezem folikulárně uložených depozit mucinu (folikulární mucinóza), jejímž následkem vzniká alopecie. Případy folikulotropní MF bez nálezu mucinu jsou někdy také označovány jako folikulocentrická či pilotropní mycosis fungoides. Poslední studie ukazují, že přítomnost folikulární mucinózy není až tak podstatná a neovliňuje progresi nemoci nebo její klinické chování. Prognóza je dána právě hloubkou folikulárně a perifolikulárně uložených infiltrátů. U našeho nemocného jsme mucin neprokázali.

Léčba folikulotropní MF je svízelná a často neúspěšná. Důvodem neúspěchu je právě hloubka uložených infiltrátů v oblasti vlasového folikulu. V úvahu přichází PUVA terapie, užívá se lokální aplikace emulze s obsahem nitrózomočoviny (BCNU, karmustin), dále celotělová elektronová sprcha (TSEB). Alternativou může být kombinace PUVA terapie, retinoidů nebo rexinoidů (bexaroten) a interferonu α (6). K léčbě tumorů se používá radioterapie. V poslední době se zaznamenaly i úspěchy s lokální aplikací imiquimodu (2), které však zatím nebyly potvrzeny v kontrolovaných studiích.

ZÁVĚR

Cílem naší práce je ukázat vzácný a určitě zajímavý případ onemocnění, s kterým se můžeme kdykoli setkat v našich ambulancích a který nám (pokud o této formě nebudeme vědět) bude dělat diagnostické problémy. Je velmi jednoduchým příkladem toho, jak je nutné vyšetřovat kůži celého těla a nezaměřovat se pouze na jediné místo. Pro nás byl případ zajímavý také tím, že trvalo téměř 2 roky, než se nemocný přes různé obory dostal k dermatologovi. Poslední věcí, o které je vhodné se zmínit, je nutnost klinické a histopatologické korelace nálezů. Nebylo naším cílem uvádět některé abnormality, například v imunohistochemickém vyšetření, či rozebírat detailně možnosti terapie.

D1_2010:Sestava 1 5.2.2010 10:06 Stránka 32
proLékaře.cz | 11.5.2026

LITERATURA

1. CETKOVSKÁ, P. Nová WHO-EORTC klasifikace kožních lymfomů. *Čes-slov. Derm*, 2006, 81(2), s. 69-75.
2. COORS, EA., SCHULER, G., VON DEN DRIESCH, P. Topical imiquimod as treatment for different kinds of cutaneous lymphoma. *Eur J Dermatol*, 2006, 16(9), p. 391-393.
3. KEMPF, W., BURG, G. Cutaneous lymphomas. In: BURGDORF, WHC., PLEWIG, G., WOLFF, HH., LANDTHALER, M. *Braun-Falco's Dermatology*. 3rd Ed. Heidelberg: Springer, 2009, p. 1478-1486.
4. KIM, EJ., HESS, S., RICHARDSON, SK. et al. Imunopathogenesis and therapy of cutaneous T cell lymphoma. *J Clin Invest*, 2005, 115, p. 798-812.
5. McKEE, PH., CALONJE, E., GRANTER, SR. Cutaneus lymphoproliferative disease and related disorders, In: McKEE, PH., CALONJE, E., GRANTER, SR. *Pathology of the skin with clinical correlations.* 3rd Ed. Elsevier, 2005, p.1359-1395.
6. SHISTIC, G., SCALF, LA., FENSKE, N., GLAS, LF. Follicular mycosis fungoides: Successful treatment with oral bexarotene. *J Drugs Dermatol*, 2004, 3, p. 301-304.
7. ŠTORK, J. et al. *Dermatovenerologie.* Praha: Galén Karolinum, 2008, s. 402-404.
8. WEEDON, D. *Skin pathology*. 2th Ed. Edinburg: Churchill Livingstone, 2002, p.1104-1110.
9. WILLEMZE, R. Cutaneous T-cell lymphoma. In: BOLOGNA, JL., JORIZO, JL., RAPINI, RP. *Dermatology.* 2nd Ed. Mosby Elsevier, 2008, p. 1867-1886.
10. WILLEMZE, R., JAFFE, ES., BURG, G., et al. WHO-EORTC classification for cutaneous lymphomas. *Blood,* 2005, 105, p.3768-3785.

Došlo do redakce: 19. 10. 2009

MUDr. Hana Szakos
Dermatovenerologická klinika FN a LF UK Plzeň
tř. Dr.E. Beneše 13, 305 99 Plzeň
E-mail: ulikovah@fnplzen.cz

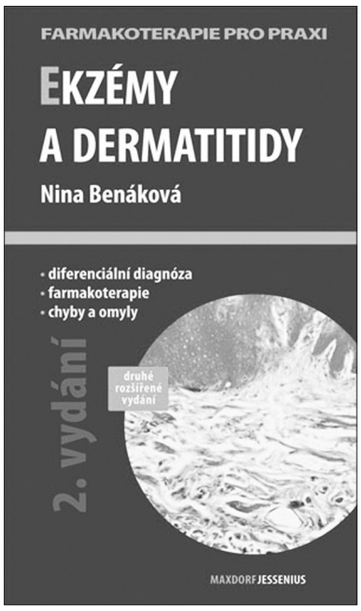

EKZÉMY A DERMATITIDY, 2. VYDÁNÍ

Nina Benáková

Maxdorf 2009, 184 str., edice Farmakoterapie pro praxi / Sv. 36
Editor: Jan Hugo
ISBN: 978-80-7345-177-6
Cena: 195 Kč
Formát: 110 x 190 mm, brož.

Anotace:
Ekzémy a dermatitidy patří mezi nejčastější kožní choroby v ordinaci dermatologa, ale i praktického lékaře pro dospělé a děti. Mezi nejznámější, ale také terapeuticky nejnáročnější, patří atopická dermatitida, seboroická dermatitida, mikrobiální ekzém a statis dermatitida u chronické žilní insuficience. Z pohledu kožních chorob z povolání jsou to především kontaktně alergické či iritativní dermatitidy. V druhém akualizovaném vydání zaměřeném na praxi jsou uvedeny základní diagnostické a diferenciálně diagnostické algoritmy, rozebrány zásady komplexní léčby a prevence, a podrobněji rozvedeny kapitoly zevní léčby – z koplementárních léčiv především emoliencia a balneoterapie, z diferentních léčiv pak pravidla a režimy léčby kortikosteroidy a lokálními imunomodulátory. V přehledu jsou uvedeny i další, méně obvyklé či výzkumné možnosti léčby.

Objednávky zasílejte e-mailem nebo poštou: Nakladatelské a tiskové středisko ČLS JEP, Sokolská 31, 120 26 Praha 2, fax: 224 266 226, e-mail: nts@cls.cz. Na objednávce laskavě uveďte i jméno časopisu, v němž jste se o knize dozvěděli.