

Klinický prípad: Ružová cystická lézia na prste nohy

Szép, Z. ^{1, 2, 3}

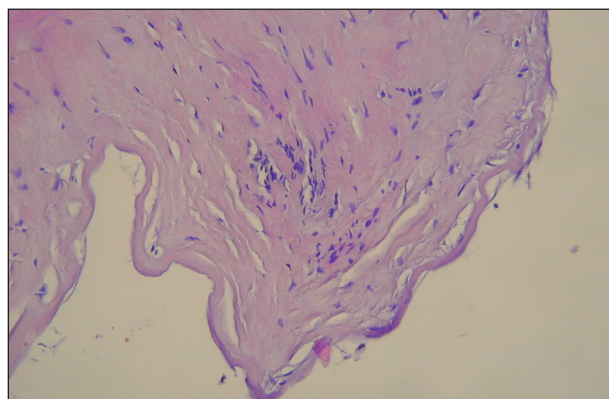
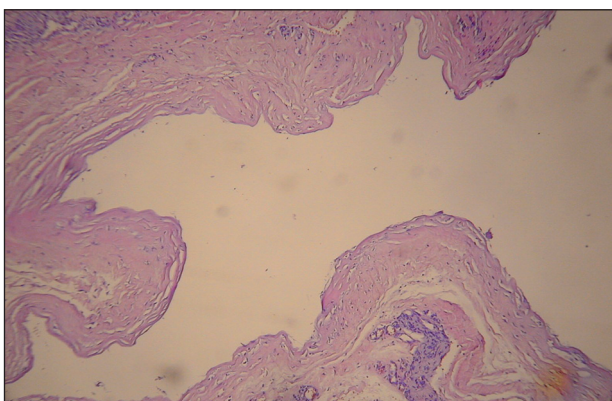
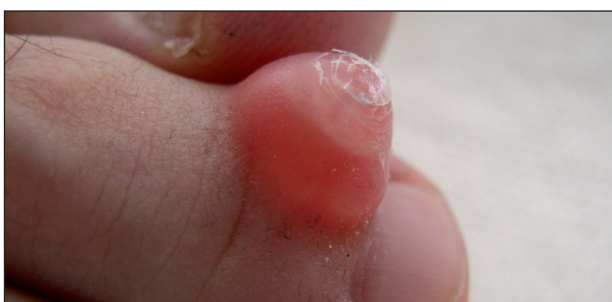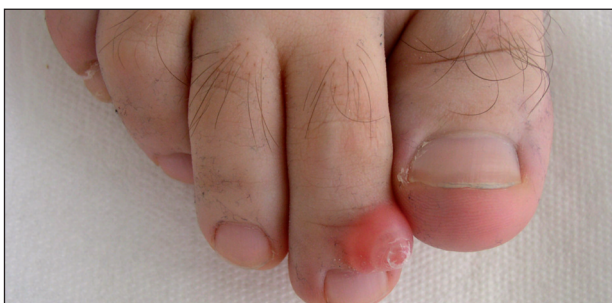¹ CYTOPATHOS, spol. s r.o., bioptické, cytologické a skriningové laboratórium, Bratislava
vedúci spoločnosti doc. MUDr. Dušan Daniš, CSc.

² Dermatovenerologické oddelenie Nemocnice Ministerstva obrany SR, Bratislava
vedúci oddelenia prim. MUDr. Lubomír Zaujec

³ Katedra dermatovenerológie FZŠŠ SZU v Bratislave
vedúca katedry doc. MUDr. Klaudia Kolibášová, PhD., mim. prof.

Pacientom bol 45-ročný muž, u ktorého sa na dorzálnej strane druhého prstu pravej nohy v blízkosti nechtu vytvoril jeden rýchle rastúci, ružovo-červený, mäkký výrastok (obr. 1–2). Lézia subjektívne ťažkosti nespôsobovala, ale jej rýchla progresia znepokojovala pacienta. Po stanovení klinickej diagnózy sme odporučili kompletnú excíziu pre-

javu na chirurgickej ambulancii. Pred zákrokom však došlo k ruptúre steny útvaru s vytekaním gélovitého, viskózneho obsahu. Po kompletnej extirpácii sme zrealizovali histopatologické vyšetrenie. Mikroskopické nálezy prezentujeme na obrazoch 3–5 (obr. 3–4: farbenie hematoxylinom-eozínom, obr. 5: farbenie alcianovou modrou).



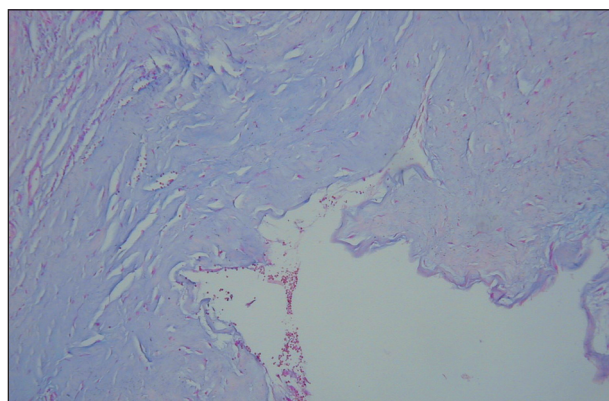
↖ Obr. 1

↑ Obr. 4

← Obr. 2

↙ Obr. 3

↓ Obr. 5



MIKROSKOPICKÝ NÁLEZ

V mikroskopickom obraze hlavnú patologickú zmenu tvorí dutina, ktorá je lokalizovaná v derme. Stena dutiny je tvorená dobre oddelenou, kompaktnou fibróznou vrstvou (obr. 3). Výstelku dutiny tvorí tiež väzivo, bez prítomnosti synoviálnych buniek (obr. 4). Obsah dutiny je opticky prázdny. Farbením pomocou alcianovej modrej je možné dokázať vo väzive steny dutiny mucín (obr. 5). (Pravdepodobne aj gélovitý, viskózný obsah dutiny, ktorý sa pred extirpáciou útvaru vyprázdnil cez prasknutú stenu, tiež obsahoval mucín.)

ZÁVER

Digitálna mukózna pseudocysta (ganglionový typ)

Po odstránení pseudocysty sa operačná rana zahojila bez komplikácií. Recidíva prejavu nenastala.

DISKUSIA

Klinický obraz digitálnej mukózne pseudocysty je charakterizovaný solitárnym, dobre ohraničeným, niekedy priesvitným, červenkastým alebo ružovým útvarom cystického vzhľadu (5, 7, 10). Najčastejšou lokalizáciou je dorzálna strana niektorého prstu ruky alebo nohy v oblasti proximálnej časti nechty, resp. nad distálnym interfalangeálnym kĺbom. Palec je postihnutý len zriedkavo. Veľkosť lézie môže byť rôzna, väčšinou je 5–15 mm. Prejav subjektívne ťažkosti spočiatku nespôsobuje, neskôr sa môže stať bolestivým. Po spontánnom alebo traumatickom natrhnutí steny sa vylučuje viskózný, mukózný obsah. Ganglionový typ digitálnej mukózne pseudocysty je často asociovaný s rôznymi onychodystrofickými zmenami nechtovej platničky a osteoartrítou príslušného distálneho interfalangeálneho kĺbu (7).

Digitálna mukózna pseudocysta sa **vyskytuje** o niečo častejšie u žien. Je predovšetkým chorobou strednej a staršej populácie (5, 10).

Etiopatogenéza vzniku digitálnej mukózne pseudocysty nie je úplne objasnená. Väčšina dermatohistopatologických odborných kníh a publikácií rozlišuje dva typy mukózných cýst / pseudocýst (3, 7, 10). *Myxomatózný typ* prirovnávajú k fokálnym mucinózam, v prípade ktorých sa v derme postupne hromadí mucín s obsahom kyseliny hyalurónovej a následne tieto oblasti splynú do spoločného ložiska, príp. až dutiny. Ak sa vytvorí dutina, tak nemá bunečnú výstelku, a tak sa považuje za pseudocystu (3, 7, 10). Mucín syntetizujú hyperaktívne fibroblasty. V prípade *ganglionového typu* sa predpokladá, že cysta je výduťou interfalangeálnej kĺbovej dutiny, s ktorou ostáva v spojení (5, 9). Podľa tejto teórie mucinózný obsah cys-

ty by mal pochádzať z kĺbovej dutiny. V súvislosti s tým sa často cituje experimentálna práca, v ktorej autori injikovali metylénovú modrú do interfalangeálnej kĺbovej dutiny. Takto injikované farbivo sa objavilo aj v mukóznom obsahu cysty, a tým sa potvrdilo spojenie oboch dutých systémov (4). Na druhej strane stenu digitálnej mukózne cysty ganglionového typu často nevystiela vrstva synoviálnych buniek. Niekedy sú miestami prítomné oploštené fibroblasty, veľmi často však stenu tvorí len kompaktné, zahustené väzivo. V tomto prípade nejde o pravú cystu, ale hovoríme o pseudocyste (aj v našom prezentovanom prípade bola prítomná len väzivová stena).

V **histopatologickom obraze** digitálnej mukózne cysty / pseudocysty ganglionového typu dominuje v derme lokalizovaná dutina, ktorú ohraničuje rôzne hrubá, fibrózna väzivová stena. Stena je presiaknutá myxoidnými, mucinóznymi hmotami. Výstelku dutiny tvorí buď väzivová vrstva (v tom prípade ide o pseudocystu) alebo vrstva oploštených synoviálnych buniek (v tom prípade hovoríme o pravej cyste). Obsah dutiny tvorí mucinózna hmota, ktorá sa farbí alcianovou modrou do svetlomodra. Táto hmota sa ukladá aj vo fibróznej stene dutiny (3, 10).

V rámci **diferenciálnej diagnostiky** musíme odlišiť digitálnu mukóznou pseudocystu / cystu pomocou histopatologického vyšetrenia od rôznych nádorov spojivového tkaniva, cievnych tumorov, myxómu a od ďalších typov cýst.

Jedným z **liečebných metód** digitálnych mukózných pseudocýst je *kompletná chirurgická extirpácia* rôznymi technikami (1, 2). Ďalšími možnosťami sú *vaporizácia pomocou CO₂ laseru* (6), *koagulácia infračerveným žiarením* (8) alebo *kryoterapia*.

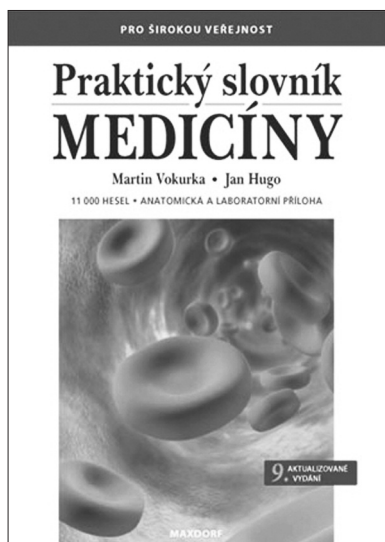
LITERATÚRA

1. BLUME, PA., MOORE, JC., NOVICKI, DC. Digital mucoid cyst excision by using the bilobed flap technique and arthroplastic resection. *J Foot Ankle Surg*, 2005, 44 (1), p.44-48.
2. DERKS, DH., KOCH, AR. Favorable results of surgical treatment of mucoid cysts of the fingers and thumb in 20 patients, Leyenburg Hospital, Den Haag, 1992-1999. *Ned Tijdschr Geneesk*, 2000, 144 (27), p.1314-1318.
3. ELDER, DE., ELENITSAS, R., JOHNSON, BL. et al. *Lever's histopathology of the skin*, 9th ed., Philadelphia: Lippincott Williams & Wilkins, 2005, p.1003-1004, ISBN-10: 0781737427.
4. EPSTEIN, E. A simple technique for managing digital mucous cysts. *Arch Dermatol*, 1979, 115, p.1315-1316.
5. HERNÁNDEZ-LUGO, AM., DOMINGUEZ-CHERIT, J., VEGA-MEMIJÉ, ME. Digital mucoid cyst: the ganglion type. *Int J Dermatol*, 1999, 38 (7), p.533-555.
6. KARRER, S., HOHENLEUTNER, U., SZEIMIES, RM. et al. Treatment of digital mucous cysts with a carbon dioxide laser. *Acta Derm Venereol*, 1999, 79 (3), p.224-225.
7. LIN, YC., WU, YH., SCHER, RK.: Nail changes and asso-

- ciation of osteoarthritis in digital myxoid cyst. *Dermatol Surg*, 2008, 34 (3): 364-369.
8. LONSDALE-ECCLES, AA., LANGTRY, JA.: Treatment of digital myxoid cysts with infrared coagulation: a retrospective case series. *Br J Dermatol*, 2005, 153 (5): 972-975.
 9. NEWMAYER, WL., KILGORE, ES.Jr., GRAHAM, WP. Mucous cysts: the dorsal interphalangeal joint ganglion. *Plast Reconstr Surg*, 1974, 53, p.313-315.
 10. WEEDON, D. *Skin pathology*. 2nd ed., London: Churchill Livingstone, 2002, p.504, ISBN 9780443070693.

Došlo do redakce: 7. 4. 2009

MUDr. Zoltán Szép, PhD.
 CYTOPATHOS, spol. s r.o.
 Limbová 5
 83307 Bratislava
 Slovenská republika
 E-mail: zoltanszep@atlas.cz
 www.cytopathos.sk



PRAKTICKÝ SLOVNÍK MEDICÍNY (9. vydání)

Martin Vokurka, Jan Hugo a kol.

Deváté rozšířené vydání úspěšného lékařského výkladového slovníku pro širokou veřejnost obsahuje více než 11.000 hesel a rozsáhlou přílohu normálních laboratorních hodnot. Srozumitelný a přehledný výklad doplněný příklady a ilustracemi umožňuje porozumět tomu, co lékař píše a říká, tj. lékařským zprávám, nálezům apod. Čtenář také získá jistotu, jak odborné pojmy vyslovit a jak je používat. K proniknutí do jazyka medicíny dále přispívá přehled a výklad lékařských zkratk i vysvětlení slangových výrazů užívaných zdravotníky.

Hesla zahrnují orgány lidského těla, jejich funkce a poruchy, popis několika set nemocí a syndromů, jejich příznaků, lékařských vyšetření a různých způsobů léčby, přibližně 1500 hesel se vztahuje k lékům. Pozornost je věnována zvláště nemocem srdce a cév (infarkt myokardu, angina pectoris, vysoký krevní tlak), zhoubným nemocem (nádory, leukemie), cukrovce, nemocem žláz s vnitřní sekrecí, kožním nemocem, ženským nemocem,

duševním chorobám (včetně různých závislostí) či poruchám v oblasti sexuality. Významnou oblastí je těhotenství a porod, velký počet hesel se týká vrozených nemocí a poruch. Poučné a zajímavé bývá také vysvětlení původu slov (etymologie), kterým jsou mnohá hesla doplněna.

Obliba slovníku, o níž svědčí 70.000 dosud prodaných výtisků v předchozích osmi postupně rozšiřovaných vydáních, se nesnížila ani poté, co nakladatelství Maxdorf vydalo v roce 2002 Velký lékařský slovník určený lékařům (36.000 hesel).

Vydalo nakladatelství Maxdorf v roce 2008, 520 str., cena 595 Kč, formát A5, váz., edice Jessenius, ISBN: 978-80-7345-159-2.

Objednávky můžete posílat na adresu: Nakladatelské a tiskové středisko ČLS JEP, Sokolská 31, 120 26 Praha 2, fax: 224 266 226, e-mail: nts@cls.cz. Na objednávce laskavě uveďte i jméno časopisu, v němž jste se o knize dozvěděli.