proLékaře.cz | 4.2.2026

Čes-slov Derm, 2008, 83, No. 5, p. 268–270

Papillae coronae glandis - hirsuties papillaris penis

Velčevský, P., Štork, J., Kuklová, I., Lacina, L., Kojanová, M.

Dermatovenerologická klinika 1.LF UK a VFN, Praha
přednosta prof. MUDr. J. Štork. CSc.

Souhrn

Papillae coronae glandis – hirsuties papillaris penis

Autoři uvádějí případ nemocného s projevy papillae coronae glandis (PCG) opakovaně léčenými jako condyloma acuminatum. Vzhledem k poměrně časté záměně PCG za projevy patologické vyžadující léčbu poskytují autoři přehled této problematiky onemocnění, včetně histopatologického obrazu.

Klíčová slova: **papillae coronae glandis – hirsuties papillaris penis – condyloma acuminatum**

Summary

Papillae Coronae Glandis – Hirsuties Papillaris Penis

Authors present the case of patient with papillae coronae glandis (hirsuties papillaris penis) repeatedly maltreated as condyloma acuminatum. With regard to rather common misdiagnosis authors give review of literature.

Key words: **papillae coronae glandis – hirsuties papillaris penis – condyloma acuminatum**

ÚVOD

Přestože papillae coronae glandis představují fyziologickou součást anatomických struktur penisu, setkáváme se s nemocnými, kteří jsou opakovaně léčeni pro rezistentní condyloma acuminatum. Proto uvádíme případ našeho nemocného s přehledem problematiky těchto projevů.

POPIS PŘÍPADU

K vyšetření na naše pracoviště byl odeslán 27letý muž, jehož anamnéza byla až na mírné alergické astma a polinózu bez pozoruhodností. Pacient se nyní dostavil pro přetrvávání kožních projevů, které pozoroval na genitálu posledních šest let (obr. 1, 2). Za tu dobu byl nález hodnocen na různých dermatologických pracovištích jako condylomata acuminata a léčen 20% roztokem podofyllinu, 5% imiquimodem (Aldara, krém), 0,15% podofyllotoxinem (Wartec, krém) a konečně byl ošetřen blíže nespecifikovaným laserem. Všechna tato léčba však byla bez jakéhokoliv efektu.

Při objektivním vyšetření byly u okraje glans penis při přechodu na sulcus coronarius patrny dvě řady drobných hladkých papulek barvy kůže, každá o průměru 1,0 mm a výšky 0,5 mm, které jako celek tvořily 3 mm široký lem po celém obvodu glans penis. Protože nemocný trval na histologickém vyšetření, byla po předchozím stěru z ložiska a negativní typizaci na lidské papilomaviry provedena biopsie jednoho projevu (obr. 3, 4), který potvrdil diagnózu angiofibromu.

DISKUSE

Papillae coronae glandis (PCG), které jsou obdařeny řadou synonym (hirsuties papillaris penis, hirsutoidní papilomy penisu, Tysonovy žlázky (3), pearly penile papules, hirsutoid papillomas, papilla in the corona glandis, hirsutis papillary corona of the penis, corona capilliti, pink pearly papules) představují poměrně častý fyziologický nález na penisu. Obdobné projevy byly popsány již začátkem 18. století. Podrobněji je popsal Duhring v roce 1888, který je považoval za součást nervového systému (5). Tyson je považoval za zdroj produkce smegmatu (1). V roce 1909 demonstroval tyto projevy Buschke u dospělých mužů i chlapců a zmiňuje podobné nále-

proLékaře.cz | 4.2.2026

Obr. 1. Papillae coronae glandis.

Obr. 2 Papillae coronae glandis.

zy u novorozenců dokonce i u orangutanů (4). Anglický termín „pearly penile papules“ byl zaveden, aby mylně nezavdával dojem vztahu k vlasovému folikulu (6). V současné době jsou PCG považovány za fylogenetická rezidua s histologickým obrazem akrálních angiofibromů.

Prevalence PCG se pohybuje mezi 14,3 % a 48 %. Vyšší incidence je popisována mezi neobřezanými muži a černochy. Ke stanovení diagnózy dochází nejčastěji okolo 20. až 30. roku věku, kdy se muži v souvislosti se sexu-

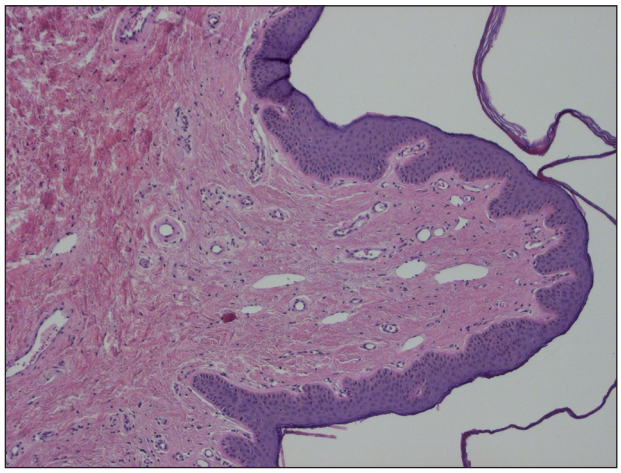

Obr. 3. Papillae coronae glandis, histologcký nález – angiofibrom (HE-25x).

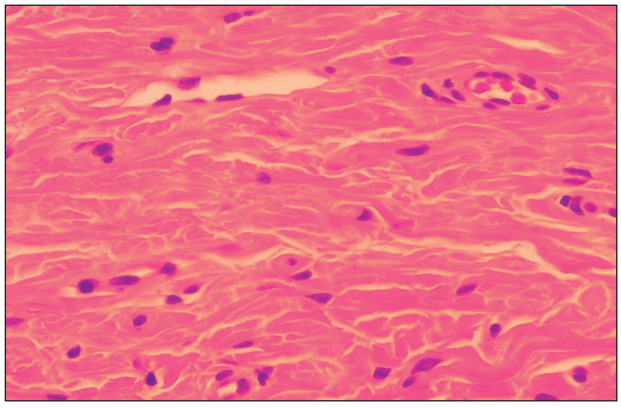

Obr. 4. Papillae coronae glandis, histologcký nález – zhrubění kolagenních snopců se zmnožením fibroblastů veřetenitého, oválného, či cípatého (hvězdicovitého) vzhledu (HE-60x).

Obr. 5 Condyloma acuminatum.

álním životem pro obavu z pohlavní nemoci dostaví poprvé k lékaři. Přibližně od 30. roku věku mají projevy tendenci ke zmenšování.

PCG se mezi různými osobami mohou lišit tvarem, velikostí i barvou, avšak u jednotlivce jsou monomorfní-

proLékaře.cz | 4.2.2026

ho a izomorfního vzhledu. Jedná se většinou o hladké papulky, každá šířky 1–2 mm, výšky 1–4 mm, jsou špičatého nebo kupolovitého tvaru. Barvy mohou být od růžové přes žlutou po bílou. Papulky jsou obvykle uspořádané v jedné či dvou řadách na části až po celém obvodu corona glandis s maximem projevů na dorzální straně, směrem k frenulu jich postupně ubývá. Byly však popsány i případy výrazně proliferujících PCG uspořádaných koncentricky po celém glans penis od ústí močové trubice až po corona glandis. Popisován je i případ jedenáctiletého hocha s ektopickými PCG na kořeni penisu bez jejich přítomnosti na glans penis (9).

Histologický obraz odpovídá angiofibromu obdobného charakteru jako u adenoma sebaceum, subunguálního nebo unguálního fibromu, fibrózní papule nosu, získaného akrálního angiofibromu nebo fibromu úst. Jedná se o fibroepidermální exofytický útvar na povrchu tvořený epidermis, kde nacházíme ortokeratózu, hypergranulace, zvýšené množství a velikost melanocytů s protažením epidermálních lišt a absencí pigmentu ve stratum basale. Většina kolagenních vláken koria naléhajících těsně na epidermis je v kolmém postavení k povrchu kůže, naproti tomu vlákna od kožního povrchu vzdálenější se jeví jako stočená se zvětšenými hvězdicovitými fibroblasty vřetenovitého tvaru. Některé fibroblasty jsou vícejaderné. V papilární dermis jsou tlustostěnné (ektatické) kapiláry a venuly za absence retikulárních a elastických vláken. Infekce lidskými papilomaviry (HPV) nebyla v PCG metodami PCR prokázána.

Diferenciálně diagnosticky je nutné odlišit především condylomata acuminata, heterotopní mazové žlázy, mollusca contagiosa a lichen nitidus. Condylomata acuminata nejsou obvykle stejné velikosti a tvaru, nemají lineárně cirkulární uspořádání kolem corona glandis a většinou reagují na léčbu. Heterotopní mazové žlázy jsou zbarveny více do žluta, nacházejí se ve větším množství převážně na dorzální straně těla penisu, nejčastěji vnitřním listu předkožky. Při natažení kůže dojde k jejich zvýraznění. Často je z nich možno vytlačit sýrovitou hmotu. Mollusca contagiosa se jeví jako papulky s centrální vkleslinou, mohou být větší a většinou se snadno odstraní seříznutím. Papulky u lichen nitidus bývají sytě zbarvené, oploštěnější, lokalizované častěji na těle penisu. Výše uvedené diagnózy mají svůj typický histologický obraz (2).

PCG jsou asymptomatické a nevyžadují léčbu. Důležité je ujistit pacienta o jejich neškodnosti. Z kosmetických důvodů je možné zvážit odstranění papulek pomocí kryoterapie tekutým dusíkem, kyretáže nebo CO_2 laseru (8). U kryoterapie na dvě sezení je popisována 80% až 90% úspěšnost odstranění lézí a na rozdíl od dalších léčebných postupů zde není většinou potřeba lokální anestezie (10). Jako nejúčinnější se jeví odstranění pomocí CO_2 laseru. Papulky poté již znovu nedorůstají (7). Obdobou PCG u žen jsou hirsutoidní papilomy vulvy nazývané také pseudokondylomata vulvy, vestibulární papilomy nebo vulvární skvamózní papilomatóza (11).

LITERATURA

1. ACKERMAN AB., KORNBERG R. Pearly penile papules: acral angiofibomas. *Arch Dermatol*, 1973, 108, p.673-675.
2. AGRAWAL SK., BHATTACHARYA SN., SINGH N. Pearly penile papules: a review. *Int J Dermatol,* 2004, 43(3), p. 199-201.
3. BRAUN-FALCO O., PLEWIG G., WOLFF HH. *Dermatológia a venerológia,* 1.vyd. Martin: Osveta, 2001, str. 987.
4. BUSCHKE A. Über die Bedeutung der Papille der Corona glandis. *Klin Med,* 1909, 5, p. 1621–1623.
5. HYMAN AB, BROWNSTEIN MH. Tyson's "glands". *Arch Dermatol,* 1969, 99, p.31-36.
6. JOHNSON BL., BAXTER DL. Pearly penile papules. *Arch Dermatol,* 1964, 90, p. 166-167.
7. LANE JE., PETERSON CM., RATZ JL. Treatment of pearly penile papules with CO_2 laser. *Dermatol Surg*, 2002, 28(7), p. 617-8.
8. MCKINLAY JR., GRAHAM BS., ROSS EV. The clinical superiority of continuous exposure versus short-pulsed carbon dioxide laser exposures for the treatment of pearly penile papules. *Dermatol Surg,* 1999, 25(2), p. 124-126.
9. NERI I., BARDAZZI F., RAONE B. Ectopic pearly penile papules: a pediatric case. *Genitourin Med,* 1997, 73, p.136.
10. PORTER WM., BUNKER CM. Treatment of pearly penile papules with cryotherapy. *Br J Dermatol,* 2000, 142(4), p. 847-848.
11. PRIETO MAR., GUITÉRREZ JV., SAMBUCETY PS. Vestibular papillae of the vulva. *Int J Dermatol*, 2004, 43(2), p. 143-144.

Došlo do redakce 23. 7. 2008

MUDr. P. Velčevský
U Nemocnice 2
128 08 Praha 2
E-mail: *velcevsky@yahoo.com*