

## Kazuistický prípad pacienta s blastickým NK-bunkovým lymfómom, syn. CD4+/CD56+ hematodermická neoplázia, syn. včasná plazmocytoidná leukémia/lymfóm z dendritických buniek

Minariková, E.<sup>1</sup>, Plank, L.<sup>2</sup>, Pěč, J.<sup>1</sup>

<sup>1</sup>Dermatovenerologická klinika JLF UK a MFN v Martine  
prednosta prof. MUDr. Juraj Pěč, CSc.

<sup>2</sup>Ústav patologickej anatómie JLF UK a MFN v Martine  
prednosta prof. MUDr. Lukáš Plank, CSc.

### Súhrn

**Kazuistický prípad pacienta s blastickým NK-bunkovým lymfómom, syn. CD4+/CD56+ hematodermická neoplázia, syn. včasná plazmocytoidná leukémia/lymfóm z dendritických buniek**

Autori prezentujú prípad 81-ročného pacienta s diagnózou blastického NK-bunkového lymfómu, syn. CD4+/CD56+ hematodermická neoplázia, ktorá bola u pacienta stanovená na základe histologického vyšetrenia exstirpovaného podkožného uzla nad pravým obočím. U pacienta i napriek aplikovanej chemoterapii došlo pomerne rýchlo k leukemickému rozsevu agresívne sa správajúcemu typu lymfómu a pacient po desiatich mesiacoch liečby exitoval. Autori okrem klinických prejavov ochorenia prezentujú i histologické obrázky blastického NK-bunkového lymfómu a imunohistochemický dôkaz CD4+ a CD56+.

**Kľúčové slová:** blastický NK-bunkový lymfóm – CD4+/CD56+ hematodermická neoplázia – plazmocytoidná leukémia/lymfóm z dendritických buniek – imunohistochemia

### Summary

**Case Study of Patient with Blastic NK-cell Lymphoma also Termed CD4+/CD56+ Hematodermic Neoplasia or Early Plasmocytoid Leukaemia/ Dendritic Cell Lymphoma**

A case of 81-year-old patient with blastic NK-cell lymphoma or CD4+/CD56+ hematodermic neoplasia diagnosed from histological examination of the excised subcutaneous nodule under the right eyebrow is presented. In spite of chemotherapy, the rapid leukemic dissemination of aggressive type of lymphoma occurred and patient died 10 months after the beginning of treatment. Authors present clinical and histological picture of blastic NK-cell lymphoma and immunohistochemical demonstration of CD4+ and CD56+ cells.

**Key words:** blastic NK-cell lymphoma – CD4+/CD56+ hematodermic neoplasia – early plasmocytoid leukaemia/dendritic cell lymphoma – immunohistochemistry

### ÚVOD

V posledných rokoch vzbudil pozornosť dermatológov, hematológov a patológov nový podtyp malígneho lymfómu, blastický NK-bunkový lymfóm, exprimujúci pozitívitu CD56. Tento lymfóm sa vyznačuje heterogénnym a nešpecifickým klinickým obrazom, agresívnym správaním, s rýchlou disemináciou a rezistenciou na chemoterapiu.

Je veľmi zriedkavý a vyskytuje sa najmä u starších pacientov (3).

Podľa WHO/EORTC klasifikácie predstavuje blastický NK-bunkový lymfóm, syn. CD4+/CD56+ hematodermická neoplázia, klinicky agresívnu neopláziu s častým kožným postihnutím a rizikom leukemickej diseminácie ochorenia (6). Pre blastický cytologický vzhlad a expresiu CD56 bol v minulosti u tohto lymfómu zvažovaný NK prekurzorový pôvod (6). Posledné štúdie pripúšťajú mož-

**Tab.1. WHO-EORTC klasifikácia kožných lymfómov (6)**

|  |
|--|
| <b>WHO EORTC klasifikácia kožných lymfómov s primárne kožným postihnutím (6)</b> |
| <b>Kožné T-bunkové a NK-bunkové lymfómy</b>                                      |
| Mycosis fungoides  |
| <b>Mycosis fungoides varianty a podtypy:</b>                                     |
| Folikulotropná MF  |
| Pagetoidná retikulóza  |
| Granulomatózna chabá koža – granulomatous slack skin                             |
| Sézaryho syndróm   |
| Adult (dospelá) T-bunková leukémia/lymfóm  |
| Primárne kožné veľkobunkové CD30+ lymfoproliferatívne ochorenia                  |
| Primárny kožný veľkobunkový anaplastický lymfóm                                  |
| Lymfomatoidná papulóza   |
| Subkutánná panikulitída podobná T-bunkovému lymfómu                              |
| Extranodálny NK/T-bunkový lymfóm, nazálny typ                                    |
| Primárny kožný periférny T-bunkový lymfóm, nešpecifikovaný                       |
| Primárny kožný agresívny epidermotropný CD8+ T-bunkový lymfóm (prechodný)        |
| Kožný $\gamma/\delta$ T-bunkový lymfóm (prechodný)                               |
| Primárny kožný CD4+ malý/stredne-veľký pleomorfny T-bunkový lymfóm (prechodný)   |
| <b>Kožné B-bunkové lymfómy</b>   |
| Primárny kožný B-bunkový lymfóm marginálnej zóny                                 |
| Primárny kožný lymfóm centier folikulov  |
| Primárny kožný difúzny veľkobunkový B-bunkový lymfóm, typ končatina              |
| Primárny kožný difúzny veľkobunkový B-bunkový lymfóm, iný typ                    |
| Intravaskulárny veľkobunkový B-bunkový lymfóm                                    |
| <b>Prekursori hematologických nádorov</b>  |
| CD4+/CD56+ hematodermická neoplázia (blastický NK-bunkový lymfóm)                |

nosť vývoja ochorenia z plazmocytoidných dendritických prekursorových buniek (2, 4, 6). Ako najvhodnejší názov pre samotné ochorenie je v poslednej dobe navrhovaný názov CD4+/CD56+ hematodermická neoplázia alebo včasná plazmocytoidná leukémia/lymfóm z dendritických buniek (tab.1) (2, 4).

## POPIS PRÍPADU

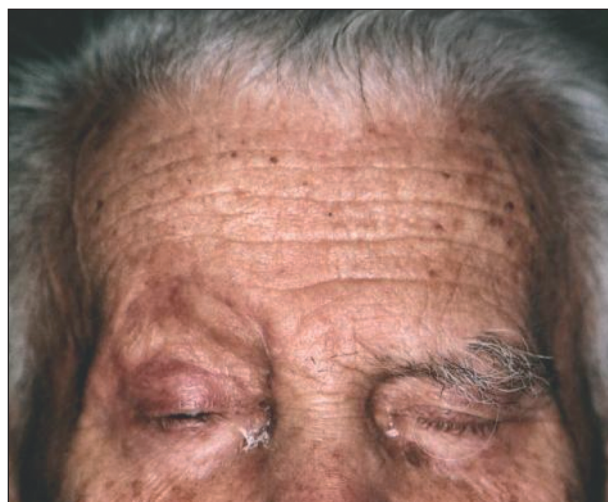
81-ročný pacient, s dysrhythmickou formou ICHS a esenciálnou hypertenziou III podľa WHO, mal 11.1.2007 na pracovisku plastickej chirurgie exstirpovaný z kože pravého čela recidivujúci nebolestivý podkožný uzol, rastúci niekoľko mesiacov (obr.1). Predtým mal podobný uzol v tej istej oblasti chirurgicky odstránený spádovým chirurgom v septembri 2006. Prvé prejavy tvorby podkožných uzlov na tvári a hnedočervených škvrn na dolných končatinách pozoroval pacient už od leta 2006. Obe bioptické vyšetrenia tumoru regio supraorbitalis boli hodnotené tým

istým patológom so záverom: Infiltrácia kože a podkožia nádorom typu hematodermickej CD4+/CD56+ neoplázie seu blastický NK-bunkový lymfóm podľa klasifikácie SZO/EORTC (6). Nádorová infiltrácia vykazovala pre tento nádor typický morfológický obraz a fenotyp nádorových buniek CD45+, CD20-, CD79a-, CD3-, MPO-, CD34-, CD43+, CD4+, CD56+ (obr. 6, 7, 8, 9).

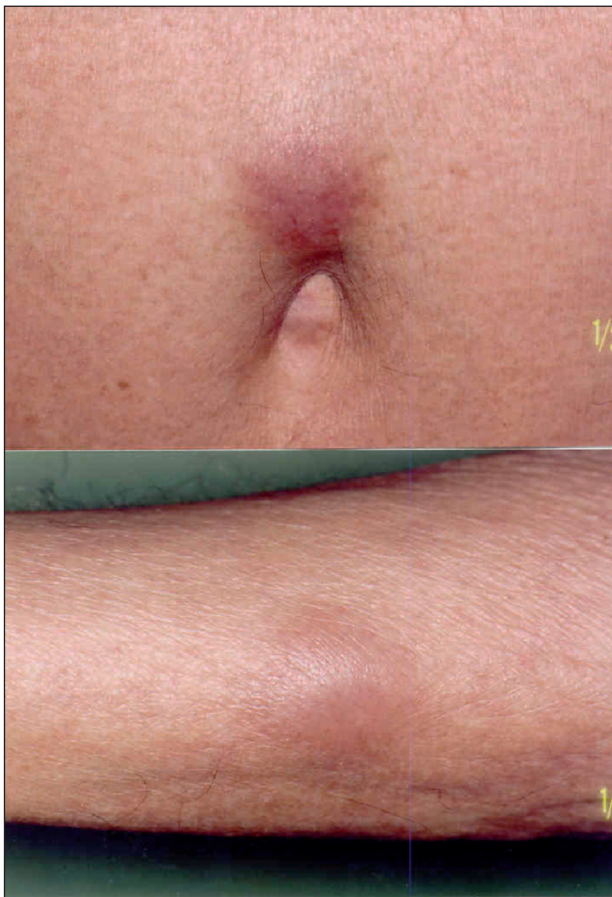Na našu ambulanciu sa pacient dostavil s uvedenými výsledkami bioptických vyšetrení. Pri kožnom vyšetrení sme na zadnej strane pravého predlaktia a na koži tesne nad pupkom objavili nebolestivé podkožné uzly a tumory s priemerom od 1 cm do 2 cm, hnedočervenej farby, bez tendencie k ulcerovaniu (obr. 2). Prejavy na predlaktiach trvali iba dva mesiace. Na koži dolných končatin sa nachádzali pomerne presne ohraničené hnedočervené škvrny, asymptomatické, okrúhleho a oválneho tvaru, rôznej veľkosti (obr. 3). Koža celého tela bola výrazne presušená, mierne pigmentovaná a atrofická. Palpačne neboli hmatné zväčšené axilárne ani inguinálne lymfatické uzliny.

Z vyšetrení bolo u pacienta realizované v októbri 2006 rtg hrudníka, s negatívnym nálezom a sonografické vyšetrenie axilárnych a inguinálnych lymfatických uzlín, kde nebol potvrdený nález regionálnej lymfadenopatie. Sonografické vyšetrenie epigastria potvrdilo nález 3,5 cm cysty v pravom laloku pečene a cholecystolithiasis s multicystickou obličkou vľavo.

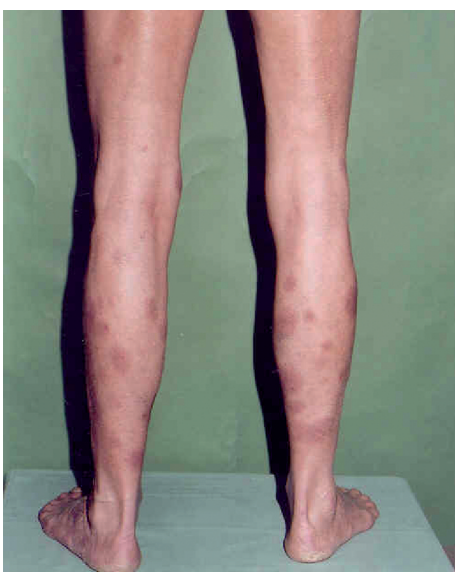Základné laboratórne vyšetrenia, KO a dif., pečeneňové testy a LDH boli v januári 2007 norme. Prvá stagingová biopsia kostnej drene, rovnako ako prietokovo-cytometrické vyšetrenie kostnej drene v januári 2007 nepreukázali prítomnosť nádorovej infiltrácie drene. Pri trepanobiopsii kostnej drene sme v laboratóriu ústavu patológie realizovali aj PCR vyšetrenie na dôkaz t(15;17), t(8;21) a inv16. Dôkaz genetických abnormalít najčastejších typov akútnych myeloblastových leukémií bol negatívny. Pacientovi bola pre základnú diagnózu NK-bunkového blastického lymfómu podaná šesťkrát systémová chemoterapia COP



**Obr. 1. Jazva pri pravom obočí v januári 2007 po exstirpácii uzlíka, histologicky verifikovaného ako blastický NK-bunkový lymfóm.**



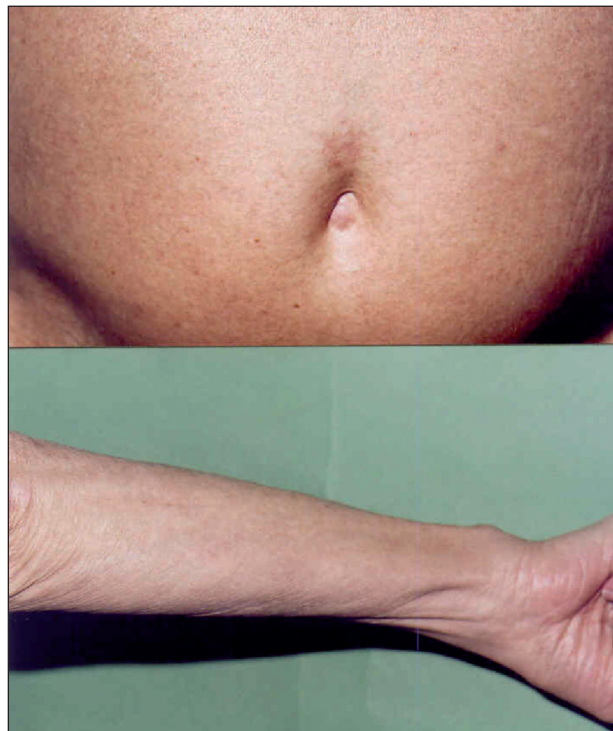
**Obr. 2.** Nález podkožných uzlov pri pupku a na zadnej strane pravého predlaktia v januári 2007 pred zahájením chemoterapie.



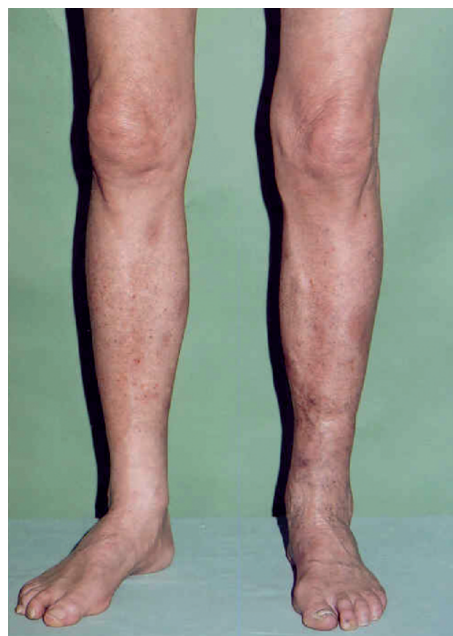**Obr. 3.** Nález hnedočervených škvŕn na lýtkach pred zahájením liečby prvou sériou chemoterapie COP v januári 2007.

(Vincristin, Endoxan, Prednison), ktorá bola ukončená v júni 2007. Lokálne si pacient kožu premasťoval emolienkami a na sprchovanie používal olejové prísady.

Pri kožnej kontrole v marci 2007 došlo k výraznej regre-

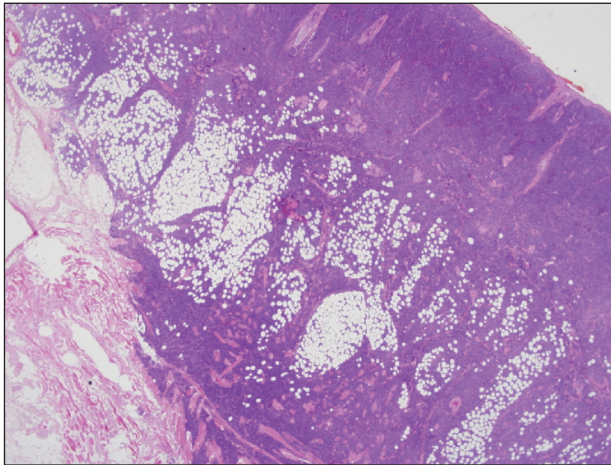


**Obr. 4.** Vymiznutie a regresia podkožných uzlov po podaní tretej chemoterapie COP v marci 2007.

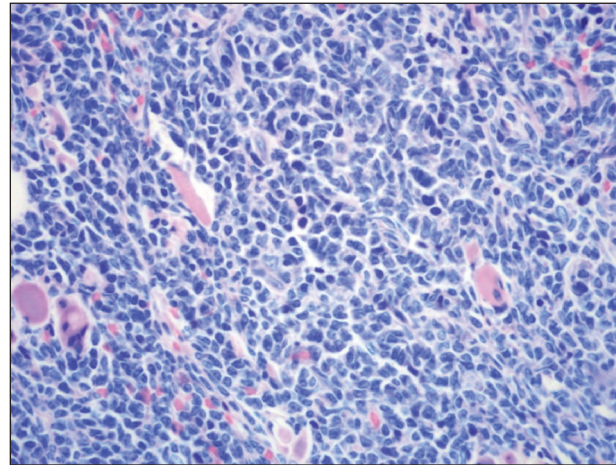


**Obr. 5.** Vyblednutie škvŕn na predkoleniach po tretej chemoterapii COP v marci 2007.

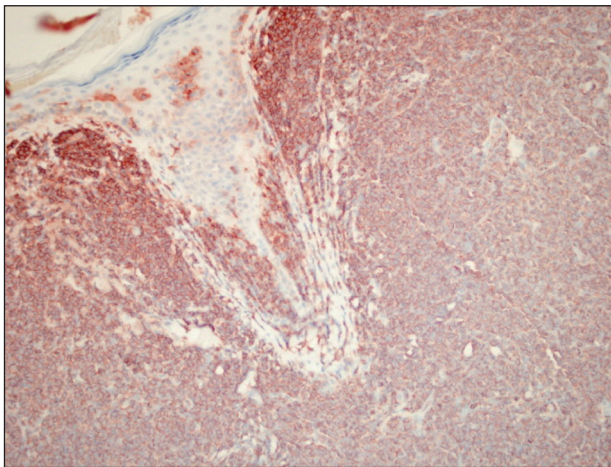
sii podkožných uzlov na pravom predlaktí, nad pupkom a zblednutiu škvŕn na predkoleniach (obr. 4, 5). Na koži predkolení ostal nález niekoľkých svetlohnedých presne ohraničených škvŕn po vymiznutých uzloch a pretrvával nález suchej kože (obr. 4, 5). Pacient bol v pravidelnej starostlivosti hematológov, kde pre zhoršenie stavu bola 15.8.2007 robená magnetická rezonancia mozgu s nálezom tumoru v nosovej dutine vpravo, prerastajúceho



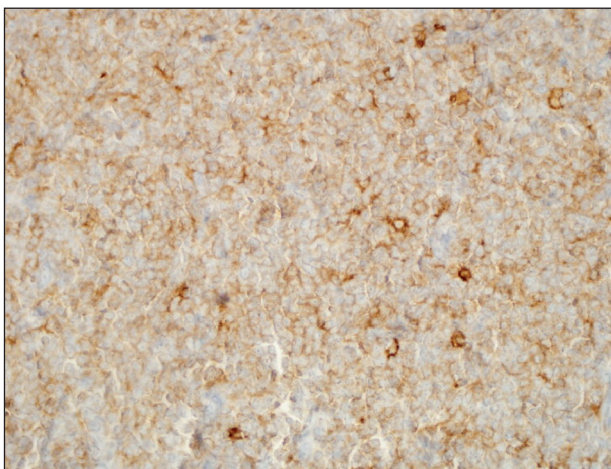
**Obr. 6.** Prehľad nádorovej infiltrácie dermis, subkutis a priečne pruhovanej svaloviny nádorovými bunkami (farbenie HE, zväčšenie 10x).



**Obr. 9.** Detail na infiltrát a mitózy (HE, zväčšenie 40x).



**Obr. 7.** Pozitivita CD56+ v nádorových bunkách kožného infiltrátu (zväčšenie 20x).



**Obr. 8.** Pozitivita CD4+ v infiltráte (zväčšenie 20x).

do ethmoidálnych dutín, do mediálnej časti pravej maxilárnej dutiny, do predných častí oboch sfenoidálnych dutín a bazálne do oboch frontálnych dutín. Podľa záveru, bolo

vyslovené podozrenie na recidívu lymfómu so sekundárnou sínusitídou pri obturácii nosovej dutiny a ústia PND.

Cytometrické vyšetrenie periférnej krvi zo septembra 2007 potvrdilo 50 % blastických buniek, ktoré vykázali expresiu znakov HLA-Dr+, CD38+ a CD71+ s výraznou expresiou znakov NK buniek CD56+ a CD16+, ale aj expresiu znakov CD7+ a CD4+, pričom znaky CD2-, CD5-, CD3- a CD8- boli negatívne. Vyšetrenie periférnej krvi svedčilo pre relaps základného ochorenia, blastického lymfómu z NK buniek a pre jeho leukemický rozsev.

Druhé restagingové trepanobiopické vyšetrenie kostnej drene zo septembra 2007 potvrdilo rozsiahlu, pribl. 80% infiltráciu drene morfológicky a fenotypicky identickým, predtým verifikovaným nádorom typu hematodermickej neoplázie. Vo fenotypovom profile nádoru bolo doplnené imunohistochemické vyšetrenie dôkazu granzýmu B s negatívnym výsledkom.

V auguste 2007 pre leukemizáciu základného ochorenia bol u pacienta zahájený ďalší cyklus chemoterapie schémy EABP (Lastet, Alexan, Bleocin, Prednison) s následným vývojom postmedikamentózneho pancytopenie, s protrahovanou agranulocytózou. V novembri 2007, desať mesiacov po diagnostikovaní základného ochorenia, pacient zomrel na multiorgánové zlyhanie pri generalizácii základného ochorenia, leukemizovaného blastického lymfómu z NK buniek.

## ZÁVER

CD4+/CD56+ hematodermická neoplázia sa prejavuje na koži jednotlivými alebo viacerými uzlami až tumormi, niekedy so súčasným mimokožným, uzlinovým postihnutím (6). Asi polovica pacientov má v čase objavenia sa kožných prejavov súčasne postihnuté lymfatické uzliny alebo kostnú dreň (6). U väčšiny pacientov, kde je prítomné iba kožné postihnutie, má ochorenie, rýchly vývoj i v samotných lymfatických uzlinách, kostnej dreni a v periférnej krvi (2). CD4+/CD56+ hematodermickú neopláziu je

potrebné odlíšiť od iných myelomonocytových leukémií kože a od tzv. aleukemickej kožnej leukémie (6).

Ochorenie vykazuje histologicky nonepidermotropizmus a monotónny infiltrát stredne veľkých buniek s jemne distribuovaným chromatinom a chýbaním alebo neurčitým nálezom jadier napodobňujúcich lymfoblasty alebo myeloblasty. Bunky majú riedku cytoplazmu, prítomné sú časté mitózy a chýbajú inflamatórne bunky. V histologickom obraze sa nevyskytuje nekróza a ani angioinvázia (6).

Nádorové bunky majú fenotyp CD4+, CD56+, CD8-, CD7+/-, CD2-/+ , CD45RA+ a neexprimujú povrchový a cytoplazmický CD3 alebo cytotoxický proteín (6). Môžu exprimovať pozitívitu TdT a CD68 (6). Bunky súčasne exprimujú i pozitívitu CD123 a TCL1, čo vysvetľuje úzky vzťah k plazmocytoidným dendritickým bunkám (2). Génové receptory T buniek vykazujú základné usporiadanie (2).

## DISKUSIA

CD4+/CD56+ hematodermická neoplázia je len nedávno opísané ochorenie, predtým uvádzané pod názvom blastický NK-bunkový lymfóm (4). Vyznačuje sa agresívnym správaním a zlou prognózou s priemerom prežívania 14 mesiacov (3, 5, 6). Systémová chemoterapia vedie ku kompletnej remisii, ale časté sú rýchle relapsy, ktoré neodpovedajú na aplikovanú chemoterapiu. Doposiaľ nebol zistený významný rozdiel v prežívaní medzi pacientmi s kožným postihnutím a pacientmi bez kožného postihnutia, ale s prítomným multiorgánovým postihnutím (5). Posledné štúdie ukázali, že pacientov je najlepšie liečiť schémami používanými štandardne pri liečbe akútnych leukémií (6).

NK-bunkové lymfómy, prezentujúce sa v koži, sú heterogénnou skupinou, ktorá sa vyskytuje vo Veľkej Británii častejšie ako extranodálne NK/T-bunkové lymfómy nazálneho typu (tab.1) (1). Na presné odlíšenie týchto dvoch typov je potrebné detailné imunofenotypové vyšetrenie kožných biopsií. Pokiaľ v prípade blastického NK-bunkového lymfómu chýba klonálne génové TCR/IgH preusporiadanie, EBV (Epstein-Barrovej vírus) hrá patogenetickú úlohu v prípadoch extranodálnych NK/T-bunkových lymfómov nazálneho typu (1).

U nášho 81-ročného pacienta nebola potvrdená EBV infekcia. I napriek aplikovanej chemoterapii došlo pomerne rýchlo k popisovanej leukemizácii základnej diagnózy CD4+/CD56+ hematodermickej neoplázie, blastického NK-bunkový lymfómu a pacient po 10 mesiacov i napriek intenzívnej liečbe exitoval.

V klinickej praxi preto odporúčame nepodceňovať nález rýchlo sa vyvíjajúcich asymptomatických podkožných uzlov u starších pacientov a v spolupráci s patológom sa podieľať na určení správnej diagnózy.

## LITERATÚRA

1. CHILD, FJ., MITCHELL, TJ., WHITTAKER, SJ. et al. Blastic natural killer cell and extranodal natural killer cell-like T-cell lymphoma presenting in the skin: report of six cases from U.K. *Br J Dermatol.* 2003,148, p. 507-515.
2. EMIKO, A., TOMOTAKA, M., YOSHINORI, U. et al. A case of blastic NK-cell lymphoma. *Int J Dermatol.* 2007, 46, p. 722-726.
3. MARTIN, JM., NICOLAU, MJ., GALÁN, A. et al. CD4+/CD56+ hematodermická neoplázia: a precursor haematological neoplasm that frequently first presents in the skin. *JEAD.* 20, p. 1129-1132.
4. SLATER, D. N. The new World Health Organization-European Organization for Research and Treatment of Cancer classification for cutaneous lymphomas: a practical marriage of two giants. *Br J Dermatol.* 2005, 153, s. 874-880.
5. SUNG EUN CHANG, HYE-JIN CHOI, JOORYUNG HUH et al. A case of cutaneous blastic NK lymphoma in a 32-year-old Korean women. *Int J of Dermatol.* 2005, 45, s. 591-593.
6. WILLEMZE, E., JAFFE, S. E., BURG, G et al. WHO-EORTC Classification for cutaneous lymphomas. *Blood.* 2005, 105 (10), p. 3768-3785.

Došlo do redakcie: 14. 4. 2008

MUDr. Eva Minariková, PhD  
Dermatovenerologická klinika JLF UK  
a MFN v Martine  
Kollárova 2  
036 59 Martin  
SR  
E-mail: evaminarikova@yahoo.com