dermatologie_2_08:Sestava 1 23.5.2008 10:59 Stránka 81
proLékaře.cz | 17.7.2025

Čes-slov Derm, 2008, 83, No. 2, p. 81–83

Klinický případ: Folikulárně vázané makulopapuly a pustuly v obličeji

Lacina L., Velčevský P., Kojanová M., Šlajsová M., Štork J.

Dermatovenerologická klinika 1.LF UK a VFN, Praha,
přednosta prof. MUDr. J. Štork, CSc.

K vyšetření na naše pracoviště byla ze spádové dermatologické ambulance odeslána 27letá žena. Rodinná anamnéza této pacientky byla nevýznamná. V osobní anamnéze pacientka pouze uváděla sledování na ORL a gynekologii pro opakované bakteriální infekce. Systémové léky pacientka neužívala žádné, pouze při gynekologických obtížích (fluor vaginalis) užívala lokálně vaginální tablety s obsahem *Lactobacillus acidophillus* a estriolu. Pacientka se dostavila na vyšetření pro asi 10 let trvající tvorbu mírně svědivých papul, které se objevily nejprve na tvářích, později i jinde na obličeji. Projevy nemocná ošetřovala jednak kosmetickými přípravky určenými pro acne vulgaris, jednak ve snaze urychlit hojení se snažila o expresi hnisavých lézí. V průběhu let došlo pouze jedenkrát k několikatýdenní úplné remisi v období, kdy pacientka pobývala v letní sezóně dlouhodobě v horách. Jiné vlivy ročních období nepozorovala. Spádovou dermatologii vyhledala až po delší době, když peelingové dostupné prostředky nevedly k výraznému zlepšení stavu. Léčba lokálně aplikovanými antibiotiky (erytromycin) nevykazovala rovněž plně uspokojivý efekt. Při vyšetření byly zastiženy na tvářích, zejména nad jařmovými oblouky, a čele bodovité folikulárně vázané drobné erytematózní makulopapuly a papulopustuly. Místy byly patrné i vklesliny charakteru drobných jizev (obr. 1, 2). Byla provedena probatorní biopsie z jednoho projevu (označeného 4 tečkami na obr. 1 a 2).

Obr. 1.

Obr. 2.

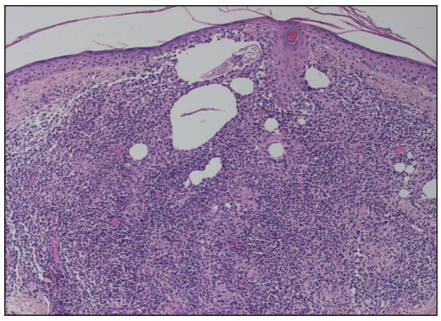

Obr. 3.

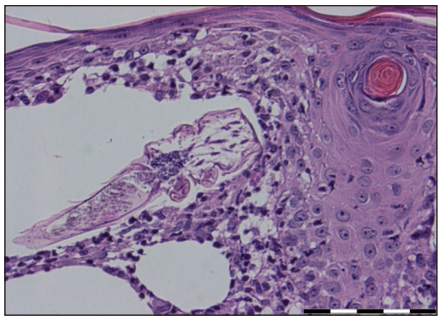

Obr. 4.

dermatologie_2_08:Sestava 1 23.5.2008 10:59 Stránka 82
proLékaře.cz | 17.7.2025

HISTOLOGICKÝ NÁLEZ

V centru excize v okolí vlasového folikulu je patrný výrazný mononukleární infiltrát s příměsí obrovských mnohojaderných buněk, v němž jsou patrné hladké dutinky s obsahem struktur charakteru *Demodex folliculorum.*

ZÁVĚR

Demodicosis

Pacientka byla léčena celkově metronidazolem p.o. celkem 5 týdnů (2 týdny v dávce 750 mg/den, poté 3 týdny v dávce 500 mg/den). Lokálně byl aplikován 1% metronidazol v krému. Po dokončení celkové léčby byla nemocná, až na mírné pozánětlivé pigmentace, bez projevů.

DISKUSE

Infestace roztoči rodu *Demodex* je v populaci velmi častá. Přesná incidence není známa, literárně uváděné údaje výrazně kolísají v rozmezí od 11,9 % do 72 %. Tyto údaje převážně vyplývají z incidence v kontrolních skupinách zdravých dobrovolníků srovnávaných s pacienty trpících rozaceou (3). Promořenost populace se zvyšuje s postupujícím věkem, u velmi starých osob dosahuje téměř 100 %, zatímco u mladých je signifikantně nižší. Tento stav je dáván do souvislosti zejména s dobou „expozice“ epidermis zevnímu okolí. U dětí je infestace velmi zřídkavá, zajímavé je, že záchyt těchto roztočů je vzácný i u adolescentů, přestože v období puberty dochází fyziologicky k značnému rozvoji mazových žláz a jejich sekrece dramaticky roste. *Demodex* zastihujeme nejčastěji v pokožce obličeje, bývá postižena střední „T-zóna“, zejména nos, nazolabiální rýhy, brada a čelo; postiženy bývají i zde se vyskytující adnexální struktury (například řasy, obočí). Dále může být postižena i kštice, stejně tak ale i pokožka jiných částí těla (4). Do dermis penetruje *Demodex* spíše zřídka (6). Sama přítomnost roztoče ale není jednoznačně považována za patologický stav a může být zcela klinicky bezpříznaková. Více než pouhá přítomnost roztočů může sehrávat určitou roli při vzniku některých dermatóz jejich počet. Udává se, že na ploše 1 cm^2 může u zdravého člověka být přítomno až 5 dospělých vývojových stadií roztočů.

Taxonomicky patří roztoči nejčastěji zastihovaní v lidské epidermis do dvou druhů, a to *Demodex folliculorum* a *Demodex brevis*. *Demodex folliculorum* je roztoč podlouhlého tvaru, dosahuje velikosti 0,3–0,4 mm, převážně osidluje vlasové folikuly. *Demodex brevis* je poněkud kratší a osidluje spíše oblast mazových žláz, či žláz Meibomských. U jednoho pacienta je možno zastihnout i oba druhy najednou.

Oplodněná samice klade vejce do struktur, ve kterých žije, kde se z nich za 3 až 4 dny líhnou šestinohé larvy, které se za týden mění na osminohé dospělce. Dospělý jedinec přežívá několik týdnů převážně v oblasti mazové žlázy a přilehlého folikulu, ve kterých nalézá i potravu, enzymaticky štěpí lipidový a proteinový matriál, který je tvoří. Adnexální struktury může i opouštět a převážně v noci migrovat do okolí. Existuje celá řada dalších druhů rodu *Demodex*, které jsou ale vázány na zvířecí hostitele a nepředstavují proto riziko pro člověka

Přítomnost roztočů rodu *Demodex* byla dlouhodobě sledována a byla spojována s výskytem některých onemocnění. Zdá se, že u některých dermatóz, zejména u acne rosacea (3, 5), je výskyt těchto organismů skutečně statisticky významně častější než u zdravých jedinců. V současnosti ale nelze jednoznačně žádný z druhů *Demodex* označit za etiologické agens této kožní choroby, stejně jako to platí i u dermatitis perioralis, Groverovy choroby, eozinofilní folikulitidy a dalších. Zdá se, že jistě existují i významné interindividuální rozdíly, které mohou vysvětlit rozdílnou toleranci jednotlivých osob k infestaci.

Etiologická role bývá připisována *Demodex sp*.v případě demodikózy. Tato chronická zánětlivá choroba postihující převážně obličej bývá některými autory popisována i jako „*demodex folliculitis*“. Onemocnění vyvolané zvýšeným výskytem těchto roztočů může být podle některých autorů děleno na primární a sekundární demodikózu (1). Sekundární demodikóza představuje stav, kdy již dříve probíhající jiná kožní choroba je terénem, ve kterém dochází k výraznému pomnožení roztočů rodu *Demodex*. Co je příčinou zvýšení počtu roztočů, není přesně známo, může se jednat například o velkou nabídku vhodného metabolického substrátu, kterým se Demodex živí. Nicméně je ale naopak známo, že například u acne vulgaris faciei není výskyt *Demodex sp*. výrazně vyšší oproti kontrolní populaci. Naproti tomu ve stáří a u některých stavů s nízkou produkcí kožního mazu může být počet parazitů vysoký (2). Byly zkoumány i imunologické vlivy hostitele, protože klinicky významné formy demodikózy byly v posledních letech pozorovány u HIV pozitivních osob. Stejně tak byly sledovány vazby demodikózy na určité haplotypy HLA systému. Nástup sekundární demodikózy, jako faktoru modifikujícího původní dermatózu, je postupný. Přemnožený *Demodex* pak může sehrávat roli při udržování zánětlivých změn. O jeho pouze sekundární roli v tomto procesu ale může svědčit i fakt, že úspěšná eradikace, či omezení počtu parazitů nevedou k úplnému uzdravení pacienta.

Primární demodikóza se naproti tomu rozvíjí náhle v terénu dříve nepostižené kůže a po úspěšně dokončené léčbě mizí v tomto případě na rozdíl od sekundární formy jak erytém, tak i pruritus.

Primárním klinickým projevem demodikózy jsou drobné konické folikulárně vázané makulopapuly až papulopustuly. Někdy dávají pokožce až určitou drsnost. V jejich okolí bývá přítomen erytém. Subjektivně pacienti často udávají různě intenzivní pruritus. Klinický obraz proto mů-

dermatologie_2_08:Sestava 1 23.5.2008 10:59 Stránka 83
proLékaře.cz | 17.7.2025

že být modifikován a jsou přítomny nejrůznější sekundární eflorescence. Znám je i výskyt cyst a abscesů (6). Popsány jsou i sezónní vlivy a následně kolísavý průběh onemocnění. Onemocnění může postihovat obličej výrazně asymetricky, či unilaterálně, což je důležité v diferenciálně diagnostické rozvaze vedoucí k vyloučení acne rosacea (7).

Průkaz roztočů rodu *Demodex* je jednoduchý, spočívá v expresi kožního mazu z kůže obličeje a následném mikroskopickém vyšetření tohoto materiálu (obr. 5). Zastiženy mohou být různé vývojové formy roztoče, a to vejce, larvy a dospělci, jejichž počet by neměl překročit překročit 5/cm^2. Pacient by před odběrem kožního mazu z definované plochy neměl aplikovat minimálně 24 hodin žádné externí léčivé či kosmetické preparáty. Při postižení očních víček, blefaritidě, či oblasti obočí a kštice lze provádět vyšetření vytrženého vlasu, počet roztočů by neměl přesáhnout 2/folikul. Povrchově lokalizovaný *Demodex folliculorum* může být zastižen i při vyšetření „skin surface biopsy“, kdy je vzorek snímán z povrchu za pomoci cyanoakrylátové pryskyřice; hlouběji žijící *Demodex brevis* takto prokázán být nemůže.

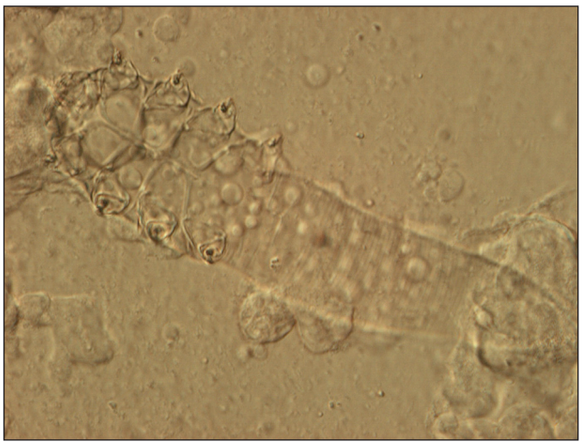

Obr. 5.

Histologicky (obr. 3, 4) bývá typická spongióza a denzní folikulární a perifolikulární infiltrát složený z lymfocytů, neutrofilů, histiocytů a plazmatických buněk. *Demodex folliculorum* bývá zastižen nejčastěji povrchově v infundibulární partii vlasového folikulu, zatím co *Demodex brevis* obydluje i hlubší partie mazových žláz. Tento rozdíl podle některých autorů může korelovat s rozdílným klinickým obrazem. Struktury těla parazitů byly popsány i v granulomech (např. u pacientů léčených pro rozaceu), v některých i s reakcí typu z cizích těles na jejich chitinový exoskeleton.

Terapeutické zásahy nejsou u demodikózy vždy zcela spolehlivé. Užívána byla lokálně antiparazitika, například lindan (v ČR stažen z trhu), ivermektin (v ČR registrován jako veterinární léčivo), benzoylbenzoát a krotamiton (neregistrovány). Z dostupných prostředků mohou být použita zejména externa s obsahem metronidazolu. Literárně jsou udávány i úspěchy s prostředky na bázi permethrinu, i když jsou v ČR primárně indikovány k léčbě scabies. Magistraliter vyráběná externa s obsahem síry (2–3 %) mohou rovněž být určitou alternativou. Zásadně nevhodná je aplikace steroidů; u pacientů, kteří aplikovali na obličej kortikoidy i ve snaze o samoléčbu, byl zaznamenán jak velmi vysoký výskyt *Demodex sp.,* tak i častý výskyt granulomatózních komplikací. Zdá se, že lokální imunosuprese tedy může nejspíše druhotně ovlivnit i chování parazitů a jejich eventuální průnik do dermis (2).

Systémově lze podávat podobně jako u rozacey již výše zmíněný metronidazol, či antibiotika tetracyklinové řady, ačkoli na rozdíl od ivermektinu nemají známý mechanismus akaricidního působení.

Závěrem lze říci, že ačkoli není případný podíl *Demodex sp.* při patogenezi některých chorob doposud zcela objasněn, měla by demodikóza být součástí diferenciálně diagnostické rozvahy a v případě prokázaného vyššího výskytu parazitů a klinické potřebnosti by měla být zahájena adekvátní terapie. V popsaném případě lokalizace, klinický vzhled, přítomnost parazita v koriu obklopeném výrazným zánětlivým infiltrátem a příznivý účinek léčby metronidazolem svědčí pro etiologickou souvislost kožních projevů s *Demodex sp.* a pro diagnózu demodikózy.

LITERATURA

1. AKILOV OE, BUTOV YS, MUMCUOGLU KY. A clinicopathological approach to the classification of human demodicosis *J Dtsch Dermatol Ges,* 2005, 8, p. 607-14.
2. BASTA-JUZBASIĆ A, SUBIĆ JS, LJUBOJEVIĆ S. *Demodex folliculorum* in development of dermatitis rosaceiformis steroidica and rosacea-related diseases. *Clin Dermatol,* 2002, 2, p. 135-40.
3. ERBA CI Z, OZGÖZTA I O.The significance of *Demodex folliculorum* density in rosacea. *Int J Dermatol,* 1998, 37(6), p. 421-5.
4. GARCÍA-VARGAS A, MAYORGA-RODRÍGUEZ JA, SANDOVAL-TRESS C. Scalp demodicidosis mimicking favus in a 6-year-old boy. *J Am Acad Dermatol,* 2007, 57(2) (suppl), p. 19-21.
5. GEORGALA S, KATOULIS AC, KYLAFIS GD, Increased density of *Demodex folliculorum* and evidence of delayed hypersensitivity reaction in subjects with papulopustular rosacea. *J Eur Acad Dermatol Venereol,* 200, 15(5), p. 441-4.
6. SCHALLER M, SANDER CA, PLEWIG G. Demodex abscesses: clinical and therapeutic challenges. *J Am Acad Dermatol,* 2003, 49(5) (suppl), p. 272-4.
7. ŠTORK J, VOSMÍK F, JIRÁSKOVÁ M: Papulopustulózní ložisko na tváři. Demodex-folliculitis faciei. *Čs. Derm,* 72, 1997, s. 71-2.

MUDr. L. Lacina
Dermatovenerologická klinika 1. LF UK a VFN
U Nemocnice 2
128 08 Praha 2
E-mail: lukaslacina@yahoo.com