

Kontaktní ekzém po tetováži henou

Schmiedbergerová R., Šebková M., Vojáčková N., Hercogová J.

Dermatovenerologická klinika 2. LF UK a FN Na Bulovce
přednostka prof. MUDr. J. Hercogová, CSc.

Souhrn

Kontaktní ekzém po tetováži henou

V poslední době získává na oblibě dočasná malovaná tetováž, jako bezpečná alternativa k tetováži trvalé. Nejčastěji se používá hena, což je rostlinné barvivo. Případy alergické reakce na přírodní henu jsou velmi vzácné, přesto přibývá popsanych kontaktních alergií na henu použitou při dočasné tetováži.

V článku jsou popsány 2 případy tetováže henou s následným vznikem kontaktní alergie, u nichž byla pozitivními epikutánními testy prokázána alergie na parafenyldiamin, který se přidává do heny určené k tetováži proto, aby bylo dosaženo intenzivního a dlouhotrvajícího zbarvení obrazce na kůži.

Klíčová slova: hena, parafenyldiamin (PPD), kontaktní přecitlivělost

Summary

Contact Dermatitis after Henna Tattooing

Recently the temporary painted tattooing becomes very popular as a safe alternative to permanent tattooing. Most frequently vegetable dye henna is used. Allergic reactions to natural henna are very rare, however the number of published cases of contact allergies to henna used for temporary tattooing rises. Article describes 2 cases of henna tattooing leading to contact allergy in which the patch tests showed positive reaction to paraphenyldiamine added to tattoo dye to make the picture stable and more intensive.

Key words: henna – paraphenyldiamine (PPD) – contact sensitivity

ÚVOD

Hena, latinsky *Lawsonia inermis*, je keřík s malými, zelenými, vonnými lístky, z jehož květů se vyrábějí vůně a parfémy, listy a kůra rostlin se zpracovává na prášek k barvení vlasů a malování kůže (obr. 1). Květy jsou bílé až červené barvy, vydávají silnou sladkou vůni považovanou za afrodisiakum. Dorůstá délky průměrně 2–3 metrů, ale i více, a pro své barvicí účinky na kůži je známa a pěstována více než 5000 let. Roku 1890 se dostala do Evropy, kde byla používána nejen k barvení vlasů, ale i při léčbě různých kožních chorob. Roste na nejrůznějších místech světa, např. v arabských zemích, Egyptě, Tunisu, Indii, Pákistánu, Maroku, Austrálii a jinde. Přírodní barvivo heny se využívá tisíce let nejen k péči o vlasy, ale i jako prostředek ke zkrášlení těla, malování rtů i nehtů. Hena keře *Lawsonia inermis* je červená, *Lawsonia alba* je bílá varianta, *Lawsonia spinosa* je varianta černá. Přírodní barvicí vlastnosti jsou dány obsahem taninů. Prášek z heny je zelený. Sušené listy heny se smíchávají s vodou na pastu, která se



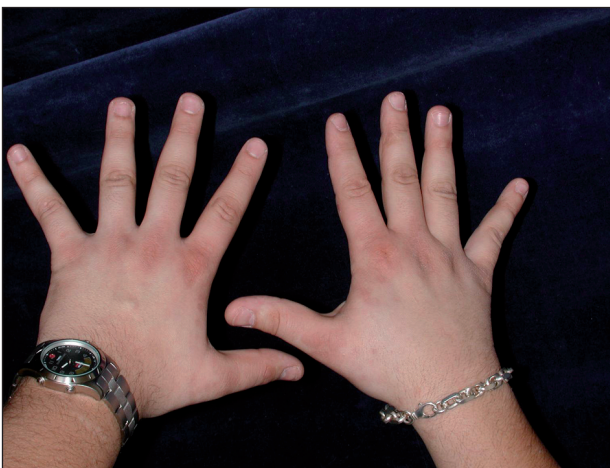
Obr. 1. Hena - lat. *Lawsonia Inermis*.

aplikuje na kůži buď přímo nebo přes šablonu, kde po několika desítkách minut barvivo pronikne do epidermis a zůstane tam 2–3 týdny v podobě zvoleného obrazce. Hena má nejrůznější odstíny jednak podle toho, ve které oblasti světa roste, ale též podle kožního fototypu. U lidí světlolivých a modrookých barví kůži žlutooranžově, u tmavších typů spíše hnědočerveně. Hena se používala i v lékařství, zvláště při onemocněních trávicího ústrojí, kdy se např. zpracovávala do žvýkacích kuliček, u respiračních potíží, při onemocnění kůže apod. Z naší doby známe henu spíše jako prostředek na barvení vlasů, přídavek do šamponů, k barvení látek apod.

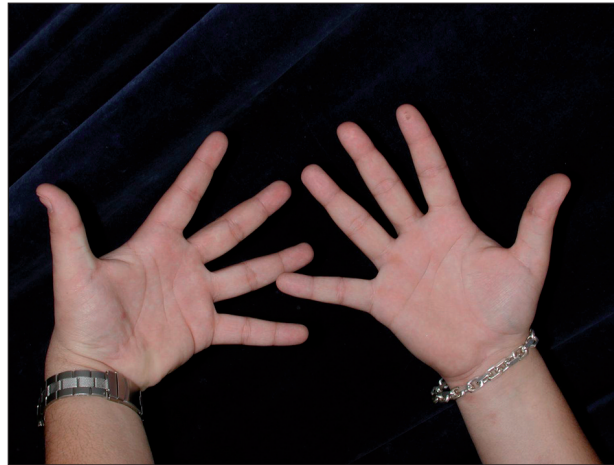POPIS PŘÍPADŮ

Prvním byl 20letý pacient, jehož rodinná i osobní anamnéza byly bez pozoruhodností. Pracoval na poště, kde třídil pytle. Poprvé byl vyšetřen na dermatovenerologické klinice 2.LF UK a FN Na Bulovce v říjnu 2001. V září 2001 pracoval s tetovacím práškem z heny, sám se tetoval na pravém rameni. Tetovací substance byla zakoupena v České republice v obchodní síti. V místě tetování, ale i ve dlaních a na pažích, se během 48 h objevily červené papuly, k lékařům nešel. Projevy během 14 dní spontánně ustoupily. O měsíc později tetoval svého bratra a na prstech rukou (obr. 2), ve dlaních (obr. 3), na zápěstích, předloktích a břicho se objevily svědivé papuly až papulovezikuly. Byl přijat k léčbě za hospitalizace, léčen místně kortikosteroidy a celkově antihistaminiky. Byl propuštěn zhojen. S odstupem 2 měsíců po zhojení byly provedeny epikutánní testy rutinní sadou Trolab Hermal a byla prokázána kontaktní přecitlivělost na parafenylendiamin (dále PPD) na ++++ a benzokain na ++ (obr. 4). Testy byly odečítány po 24–48–72 hodinách. Kontakt s PPD v minulých letech nebyl prokázán, ekzémem netrpěl.

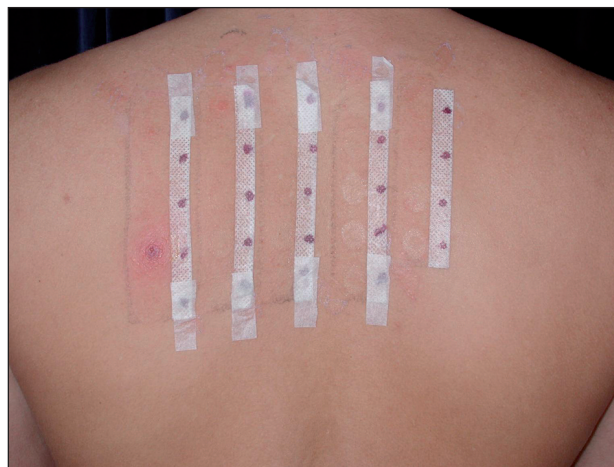Druhou pacientkou byla 24letá žena, v jejíž rodinné anamnéze se vyskytovala polinóza u bratra, pacientka byla alergická na penicilin. Pracovala jako sekretářka. Poprvé byla



Obr. 2. Kontaktní ekzém na rukách u pacienta č. 1.



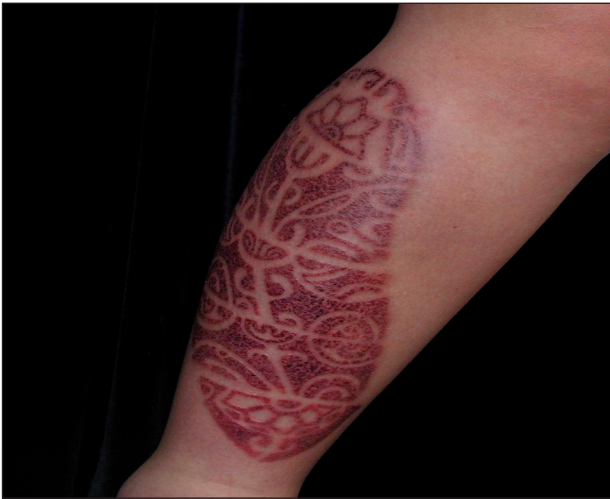Obr. 3. Kontaktní ekzém na rukách u pacienta č. 1.



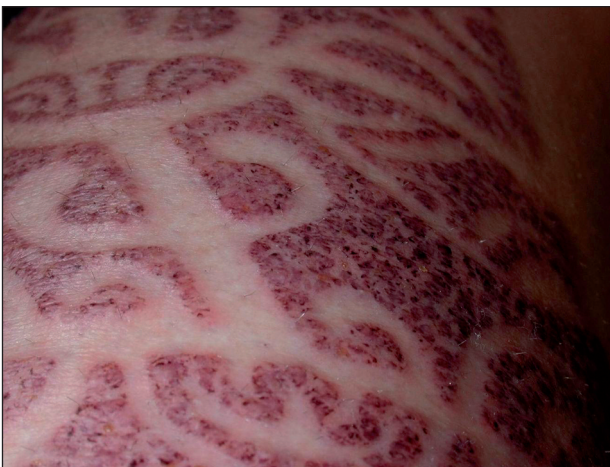Obr. 4. Pozitivní epikutánní test na PPD a benzokain u pacienta č. 1.

vyšetřena v květnu 2004. Na počátku května si nechala na dovolené v zahraničí provést na bérce tetováž henu. Sedmý den se objevily v místě tetováže vezikuly na výrazně zánětlivém a edematózním podkladě (obr. 5, 6). Lokální nálezy se stále zhoršoval a byl provázen silným pruritem. Byla léčena 12 dní za hospitalizace lokálními kortikosteroidy s elastickou bandáží, ale i kortikosteroidy celkovými v dávce 200 mg hydrokortisonu denně po dobu 4 dní a antihistaminiky. Byla propuštěna zhojena. V únoru 2005 byly provedeny epikutánní testy rutinní sadou Trolab Hermal a byla prokázána kontaktní přecitlivělost na PPD na +++ (obr. 7). Testy byly odečítány po 24–48 a 72 hodinách. Primární senzibilizace vznikla nejspíše po barvení vlasů tmavou barvou v minulosti, aniž došlo ke vzniku kontaktního ekzému.

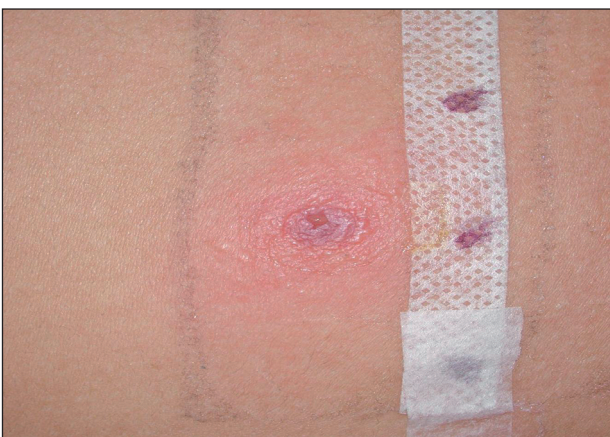Vzhledem k tomu, že jsme ani u jednoho z obou pacientů neměli k dispozici původní henu, kterou byla tetováž prováděna, zakoupili jsme od výrobce henu přírodní, čistou, s deklarovaným složením: *Lawsonia inermis*. Oba pacienti jsme v srpnu 2006 pozvali k testování a u obou byly epikutánní testy negativní. Testy byly prováděny s 5%, 10%, 20% a 50% vodným roztokem heny, odečítány po 24–48–72



Obr. 5. Kontaktní ekzém na bérce u pacienta č. 2.



Obr. 6. Detail kontaktního ekzému na bérce u pacienta č. 2.



Obr. 7. Pozitivní epikutánní test na PPD u pacienta č. 2.

a 96 hodinách. Tím, že epikutánní testy na čistou henu byly negativní, byla zpětně potvrzena přítomnost PPD v heně, kterou bylo prováděno kreslení na kůži u obou pacientů.

DISKUSE

Přírodní hena obsahuje účinnou látku lawson (2-hydroxy-1,4-naftochinon). Po usušení heny vznikne šedo-zelený prášek, který se právě pro účely zkrášlování smíchává s vodou na pastu. Mnohdy se přidává řada dalších látek ke zlepšení fixace v kůži, k docílení zajímavějších odstínů apod. Používá se např. šťáva citrónová nebo šťáva z cukrové řepy. Právě kyselost heny způsobuje lepší prostup kůží a její fixaci v epidermis. Přidává se zároveň i PPD, který zajistí výrazný a dlouhotrvající obrazec na kůži a splňuje tak komerční požadavek na tetovávání.

Kreslení na kůži – tetování, je zdobení kůže barvicími prostředky, které je přechodného rázu, po různě dlouhé době tetovává světlá až zmizí úplně jak deskvamací, tak postupným smýváním. Nečastěji se zdobí končetiny, ale stejně tak vidáme ozdobená záda, břicho, šíji a i jiná místa těla. To, že toto módní barvení kůže je přechodné, je vlastně štěstím pro klienta, na rozdíl od tetováže trvalé, prováděné vpravováním barviva hlouběji do středních vrstev kůže, které je na celý život. Jeho odstranění je možné jen radikálními invazivními metodami, např. výbrusy, lasery, excizí apod. Tetováž, ale i ta povrchní, může být provázena komplikacemi i jinými, než je kontaktní alergický ekzém. Může dojít k sekundární infekci s tvorbou hnisavých projevů, vzniku hypo- a hyperpigmentací (1) a nelze vyloučit ani jizvení. Kůže může zareagovat na cizorodou látku barviva i tvorbou granulomů, které pak jen velmi pozvolna regresují.

PPD je silný alergen stojící v popředí výčtu alergenů ve světě. Synonyma jsou: 1,4-benzendiamin, orsin, p-aminanilin, p-diaminobenzen, 1,4-fenylendiamin, Rodol D, Ursol D. Je třetím nejčastějším alergenem v kosmetických přípravcích po parfémeh a konzervačních látkách (13). Je to bezbarvá, lehce narůžovělá, šedá nebo žlutá krystalická látka. Chemicky jde o aromatický amin, který oxidací přechází do červené, hnědé a černé barvy. Oxidace probíhá velmi rychle na para-benzochinondiamin, který je již nealergogenní (18). Vzhledem k přítomnosti alergogenní aminoskupiny v parapoloze na benzenovém jádru je závažná možnost skupinové přecitlivělosti na chemicky příbuzné látky. Týká se především anestetik prokainového a benzokainového typu, sulfonamidů (1), prokainamidu, anilínových barviv, azobarviv a barviv antrachinonových (5), antidiabetik na bázi sulfonylurey, sunscreenů s p-aminobenzoovou a p-aminosalicylovou kyselinou, p-toluendiaminu, hydrochlorothi-azidu (1, 16), p-aminofenolu (10, 16).

PPD je přidáván stále častěji do permanentních vlasových barev, šampónů, heny, v textilním průmyslu i k barvení kůží (15). Proto kontaktní ekzémy mívají hlavně kadeřníci a zákazníci kadeřnických center. Na vzniku senzibilizace se může významně podílet testování barvy na vlasy doporučené před každým jejím použitím. Intermitentní expozice nízké koncentrace PPD je, co do intenzity alergické reakce, srovnatelná s působením koncentrace vyšší (17, 19). Časté případy senzibilizace ve 30. letech 20. století vedly k zákazu používání v některých zemích (16). V Evropské

unii je maximální povolená koncentrace volné báze 6 % (5). Brancaccio detekoval PPD v černé heně v koncentraci 15,7 %, což je významně vyšší koncentrace než v komerčně připravovaných vlasových barvách (16). Alergická kontaktní dermatitida vyvolaná PPD bývá obvykle IV., pozdního, ekzémového, typu. Popsána byla i přecitlivělost časného typu s pruritem, sípáním a pocitem sevření na hrudi až záchvatem astmatu s urtikariální reakcí, konjunktivitidou, otokem rtů s rizikem rozvoje anafylaxe (2, 7). Kontaktní urtikarie po PPD byla poprvé popsána v roce 1967 (2), poté následovala řada dalších publikací. Zajímavá je kazuistika pacienta se vznikem kontaktní dermatitidy poté, co jeho manželka použila vlasovou barvu s PPD. Došlo ke vzniku indurovaných ploch v obličeji pacienta, s postupnou generalizací na trup a končetiny, s velmi neobvyklým histologickým obrazem lymfomatoidní dermatitidy (18).

Zvláště riziková je tetováž henou s PPD u dětí, atopiků. Popsán je případ 11letého chlapce se sezónní alergickou rinítidou a atopickým ekzémem, který měl těžkou kontaktní alergickou reakci na PPD z tetováže henou (4). Jiný případ chlapce s anamnestickou atopií, který reagoval vznikem spongiotické dermatitidy s lymfo-histiocytárním infiltrátem na tetováž henou popisuje Eager (6). PPD a ostatní skupinově reagující sloučeniny mohou být příčinou i fotokontaktního alergického ekzému (13). PPD obsažený v heně může senzibilizovat i na jiná textilní barviva (disperzní oranž 3, *p*-aminoazobenzol, Bismarkovu hněd-R) a tetováž henou může indukovat vznik kontaktní alergické reakce na takto barvenou tkaninu. Byl popsán případ pacientky, která měla kontaktní dermatitidu po tetováži henou, zhojila se a po týdnu dostala těžký rebound fenomén poté, co si oblékla černý oděv (1,3).

Hena kromě komerčně přidávaného PPD může obsahovat i těžké kovy. 15 vzorků heny pocházející z Korey bylo podrobeno analýze a byla prokázána přítomnost niklu, kobaltu, chromu, olova a rtuť (10).

Samotná čistá hena má i pozitivní vlastnosti. Z heny byly, kromě lawsonu, izolovány látky jako je *p*-kumarinová kyselina, 2-methoxy-3-methyl-1,4-naftochinon, apiin, apigenin, luteolin a kosmosiin, které mají imunomodulační a antioxidační vlastnosti srovnatelné s kyselinou askorbovou (14). *In vitro* byla prokázána vynikající antimikrobiální aktivita čerstvé i sušené heny proti *Staphylococcus aureus*, *Escherichia coli*, *Pseudomonas aeruginosa* a *Candida albicans* (8).

Nepříznivá zpráva je, že byla potvrzena mutagenita lawsonu a jeho vstřebatelnost kůží. Proto v roce 2002 SCCP (The scientific committee for consumer products) došla k závěru, že používání lawsonu do barev a šampónů na vlasy není vhodné (12). I když se většina vlasových produktů z povrchu vlasů smyje, dojde k navázání malého množství heny na receptory v kůži a k jejímu vstřebání.

ZÁVĚR

Tetováž přírodním barvivem henou je v poslední době

stále častější a oblíbenější, množí se však i kontaktní alergie na toto tetování.

Přírodní hena obsahuje účinnou látku *lawson* (2-hydroxy-1,4-naftochinon), která je šedozelená. Všechny ostatní barvy dosažené pomocí heny jsou výsledkem přidání dalších látek, mezi které patří PPD, citrónová šťáva nebo šťáva z cukrové řepy.

Hmotnostní spektrometrie komerčně dostupné černé heny prokázala jako hlavní složku PPD a nikoliv *lawson*, který je účinnou látkou přírodní heny. Tato analýza dokazuje, že hlavním barvivem komerčně dostupné černé heny je syntetické barvivo PPD (9,11). Tato skutečnost také vysvětluje výsledky epikutánních testů, kdy u pacientů s kontaktní alergií po tetováži henou byla prokázána kontaktní přecitlivělost na PPD.

Vzhledem k rostoucí oblíbě dočasné tetováže by si lékaři v klinické praxi měli být vědomi možných komplikací v souvislosti s používáním povrchových barviv, hlavně těch, která obsahují PPD.

LITERATURA

1. BALLARD, MS. Contact dermatitis after henna skin tattooing. *J. R. Army Med Corps.* 2006, 152, (4), p.242-3.
2. BIRNIE, A.J. Immediate hypersensitivity to paraphenylenediamine. *Contact Dermatitis*, 2007, 56, p. 240.
3. BOSCHNAKOW, A. Temporary tattooing with henna induces contact allergy to textile dyes. *J.Dtsch Dermatol Ges*, 2003, 1, (12), p-962-4.
4. CORRENTE, S. Temporary henna tattoo is unsafe in atopic children. *Acta Paediatr*, 2007, 96, (3), p. 469-71.
5. DASTYCHOVÁ, E. Kontaktní ekzém z přecitlivělosti na kosmetické přípravky. In Urbanček, S. a kol. *Kontaktné alergie v pracovnom a životnom prostredí*, Polygrafia Gutenberg, s. r. o., Banská Bystrica, 2006, s. 121-141.
6. EAGER, RP. Atopy to henna tattoos in children. *Eur J Emerg Med*, 2005, 12, (4), p. 189-90.
7. GULEN, F. Urticaria and angioneurotic edema due to the temporary henna tattoo. *Minerva Pediatr*, 2006, 58, (6), p. 583-5.
8. HABBAL, OA. *In vitro* antimicrobial activity of *Lawsonia inermis* Linn (henna). A pilot study on the Omani henna. *Saudi Med J*, 2005, 26, (1), p. 69-72.
9. CHUNG, W.H. Clinicopathologic features of skin reaction to temporary tattoos and analysis of possible causes. *Arch Dermatol*, 2002, 138, p. 88-92.
10. JIRÁSEK, L. Skupina ekzému. In: Štáva, Z. a kol. *Dermatovenerologie*, Avicenum, Praha, 1977, s. 148-163.
11. KANG, IJ. Quantification of para-phenylenediamine and heavy metals in henna dye. *Contact Dermatitis*, 2006, 55, (1), p. 26-9.
12. KRAELING, ME. Absorption of lawson through human skin. *Cutan Ocul Toxicol*, 2007, 26, (1), p. 45-56.
13. MARKS, JG., ELSNER, P., DELEO, VA. *Contact Occupational Dermatology*, Mosby, 2002.
14. MIKHAEIL, BR. Antioxidant and immunomodulatory constituents of henna leaves. *Z Naturforsch*, 2004, 59, (7-8), p. 468-76.
15. THYSSEN, JP. Contact allergy epidemics and their controls. *Contact Dermatitis*, 2007, 36, p. 185-195.

16. URBANČEK, S. Alergény štandardnej série. In Urbanček, S. a kol. *Kontaktné alergény v pracovnom a životnom prostredí*, Polygrafia Gutenberg, s. r. o., Banská Bystrica, 2006, s. 41-79.
17. UTER, W. Is incident sensitization to p- phenylendiamine related to particular exposure patterns? Results of a questionnaire study. *Contact Dermatitis*, 2007, 56, p. 266-70.
18. VEYSEY, EC. Consort contact dermatitis to paraphenylen-diamine, with unusual Clinical presentation of tumid plaques. *Contact Dermatitis*, 2007, 56, p. 366-367.
19. WHITE, JML. Intermittent exposure to low-concentration pa-

raphenylen-diamine can be equivalent to single, higher dose exposure. *Contact Dermatitis*, 2007, 56, p. 262-263.

Došlo do redakce 14. 11. 2007

MUDr. Renata Schmiedbergerová
Dermatovenerologická klinika 2.LF UK a FN Na Bulovce
Budínova 2
18018 Praha 8
E-mail: schmiedr@fnb.cz



ČESKÁ AKADEMIE DERMATOVENEROLOGIE CZECH ACADEMY OF DERMATOLOGY AND VENEREOLOGY

obecně prospěšná společnost / commonly beneficial association

Česká akademie dermatovenerologie o.p.s. vyhlašuje:

1. „*Cenu Prof. Janovského*“ za přínos pro rozvoj české dermatovenerologie (za nejlepší původní práci, učebnici, publikaci v časopise s nejvyšším impact faktorem, za nejvyšší citační index, za uspořádání kongresu, zavedení nové výukové, diagnostické, léčebné metody atd.) v roce 2007.
„*Cena Prof. Janovského*“ je dotována částkou 30.000,- Kč.
2. 1. „*Cenu Prof. Šambergera*“ za nejlepší původní práci v časopise s nejvyšším impact faktorem mladým dermatologem do 35 let v roce 2007.
„*Cena Prof. Šambergera*“ je dotována částkou 30.000,- Kč z edukačního grantu firmy Astellas.
3. **Grantové úkoly pro rok 2008** v těchto oblastech:
 - a) výuka v dermatovenerologii,
 - b) výzkum v dermatovenerologii,
 - c) publikace v dermatovenerologii,
 - d) výchova mladých dermatovenerologů do 35 let,
 - e) prezentace české dermatovenerologie.

Grantové úkoly pro rok 2008 jsou dotovány celkovou částkou 70.000,- Kč.

Návrhy může podat dermatovenerolog, občan ČR. Návrhy musí být předloženy na základě pokynů uvedených na www.czadv.cz (nelze žádat o investiční prostředky). Vyhlášení cen a grantových úkol proběhne během 14. Pražského dermatologického symposia (13.–14. 6. 2008).

Termín podání návrhů: **do 15. 5. 2008** na adresu:

- sídla obecně prospěšné společnosti (Na Konvářce 6, 150 00 Praha 5) nebo
- Prof. MUDr. Jana Hercogová, CSc., Dermatovenerologická klinika UK 2.LF a FN Na Bulovce, Budínova 2, 180 81 Praha 8, fax: +420 26608 2359, e-mail: dermatology@fnb.cz