

# Subhyaloidní krvácení po Bungee jumping zážitku. Kazuistika

Stráňava J., Ugarova D., Stěpanov A.

Oční oddělení, Oblastní nemocnice Mladá Boleslav, a.s.



MUDr. Ján Stráňava

*Korespondenční adresa:*

Oční oddělení, Oblastní nemocnice Mladá Boleslav, a.s.

Tř. Václava Klementa 147

290 03 Mladá Boleslav

E-mail: janstranavaa@gmail.com

Do redakce doručeno dne: 7. 5. 2025

Přijato k publikaci dne: 2. 6. 2025

Publikováno on-line: 10. 8. 2025

*Autoři práce prohlašují, že vznik i téma odborného sdělení a jeho zveřejnění není ve střetu zájmů a není podpořeno žádnou farmaceutickou firmou. Práce nebyla zadána jinému časopisu ani jinde otištěna, s výjimkou kongresových abstrakt a doporučených postupů.*

## SOUHRN

Subhyaloidní krvácení definujeme jako krvácení mezi vnitřní limitující (ILM) a zadní sklivcovou membránou. K projevům onemocnění patří akutní zhoršení zraku. Mezi příčiny vzniku se řadí Valsalvův manévr, Tersonův syndrom, věkem podmíněná makulární degenerace (VPMD), trauma, hyperkoagulační a hyperviskózní stavy, dekompenzovaný krevní tlak, diabetes mellitus a leukémie. Dlouhodobá přítomnost krve v makulární oblasti může vést ke vzniku epiretinální membrány a toxickému poškození retinálního pigmentového epitelu a fotoreceptorů ionty železa. V kazuistice referujeme pacienta ve věku 32 let, který byl ošetřen v oční ambulanci Oblastní nemocnice Mladá Boleslav pro nález subhyaloidního krvácení v pravém oku po bungee jumping zážitku s dobrým terapeutickým efektem a návratem původní zrakové ostrosti po Nd-YAG hyaloidotomii.

**Klíčová slova:** subhyaloidní krvácení, hyaloidotomie, Nd-YAG laser

## SUMMARY

### Subhyaloid Hemorrhage after Bungee Jumping Experience. A Case Report

Subhyaloid hemorrhage is defined as bleeding between the internal limiting membrane (ILM) and the posterior hyaloid membrane. The condition typically manifests itself in acute visual impairment. Causes include the Valsalva maneuver, Terson's syndrome, age-related macular degeneration (ARMD), trauma, hypercoagulable and hyperviscosity states, uncontrolled blood pressure, diabetes mellitus and leukemia. Prolonged presence of blood in the macular region can lead to the development of an epiretinal membrane and toxic damage to the retinal pigment epithelium and photoreceptors due to iron ions. In this case report we present a 32-year-old patient who was treated at the ophthalmology outpatient clinic of the Regional Hospital in Mladá Boleslav for subhyaloid hemorrhage in the right eye following a bungee jumping experience. The patient was successfully treated with Nd-YAG hyaloidotomy, which resulted in a good therapeutic outcome and full restoration of visual acuity.

**Key words:** Subhyaloid hemorrhage, Hyaloidotomy, Nd-YAG laser

Čes. a slov. Oftal., 82, 2026, No. 3, p. 168–171

## ÚVOD

Subhyaloidní krvácení definujeme jako přítomnost krve mezi vnitřní limitující (MLI) a zadní sklivcovou membránou. V případě, pokud je krvácení lokalizováno v makulární oblasti, může být tento stav příčinou náhlého poklesu centrální zrakové ostrosti (CZO). Mezi hlavní příčiny vzniku subhyaloidní hemoragie patří Valsalvův manévr, subarachnoidální krvácení, věkem podmíněná makulární degenerace (VPMD), trauma oka, hyperkoagulační a hyperviskózní stavy, arteriální hypertenze, diabetes mellitus a leukémie [1–3].

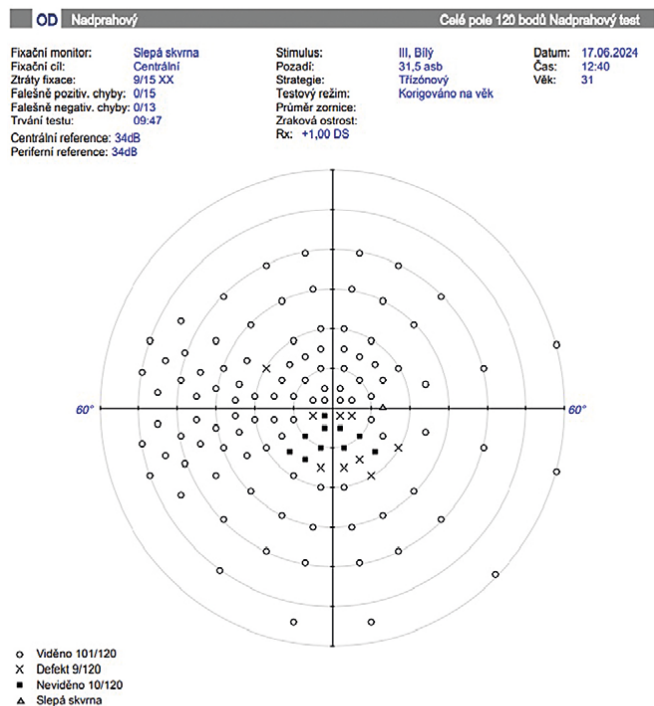
V léčbě subhyaloidního krvácení se používá několik metod. Jednou z možností je sledování pacienta s postupným spontánním vstřebáním krve, které může trvat několik týdnů až měsíců, v závislosti na rozsahu krvácení.

Tento postup nese s sebou riziko makulárních komplikací. Dlouhodobá přítomnost krve v makulární oblasti může vést ke vzniku epiretinální membrány a toxickému poškození retinálního pigmentového epitelu (RPE) a fotoreceptorů ionty železa z erytrocytů [3,4].

Další možností léčby zahrnují Nd-YAG hyaloidotomií, vytěsnění krvácení pomocí intravitreální aplikace plynu a tkáňového aktivátoru plazminogenu nebo pars plana vitrektomie [1,5]. Nd-YAG hyaloidotomie je minimálně invazivní metoda, při které se provede otvor v hyaloidní membráně s následnou evakuací krvácení do sklivcového prostoru. Při úspěšném provedení by mělo dojít ke zlepšení CZO během několika dnů. [3,4]. Nd-YAG hyaloidotomie byla poprvé využita k drenáži subhyaloidního krvácení do sklivcové dutiny v roce 1988 [6].

## KAZUISTIKA

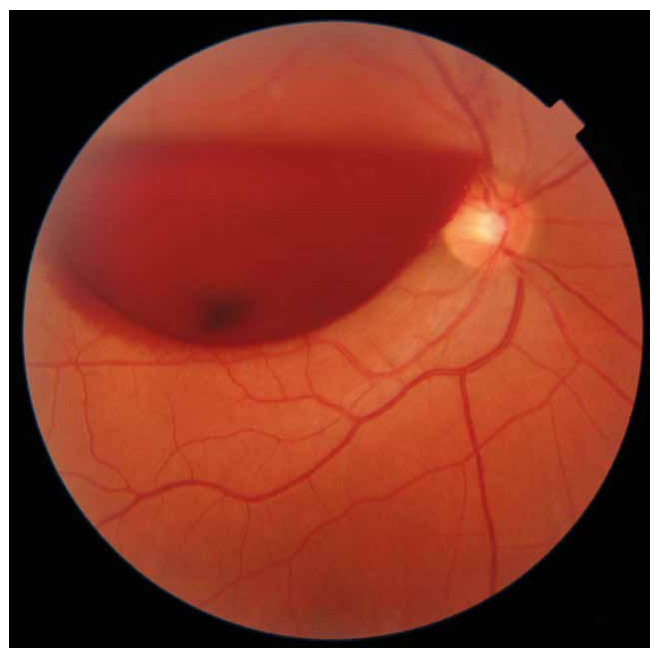
Muž ve věku 32 let byl akutně vyšetřen na oční ambulanci Oblastní nemocnice Mladá Boleslav pro náhlé zhoršení vidění pravého oka. Celkově byl pacient zdrav a neužíval žádnou medikaci. Subjektivní potíže vyšetřovaného zahrnovaly výrazný pokles zraku a pocit skvrny v centru zorného pole pravého oka. Z osobní anamnézy pacienta bylo zjištěno, že den před ošetřením absolvoval bungee jumping, po kterém se vyskytly výše uvedené potíže.



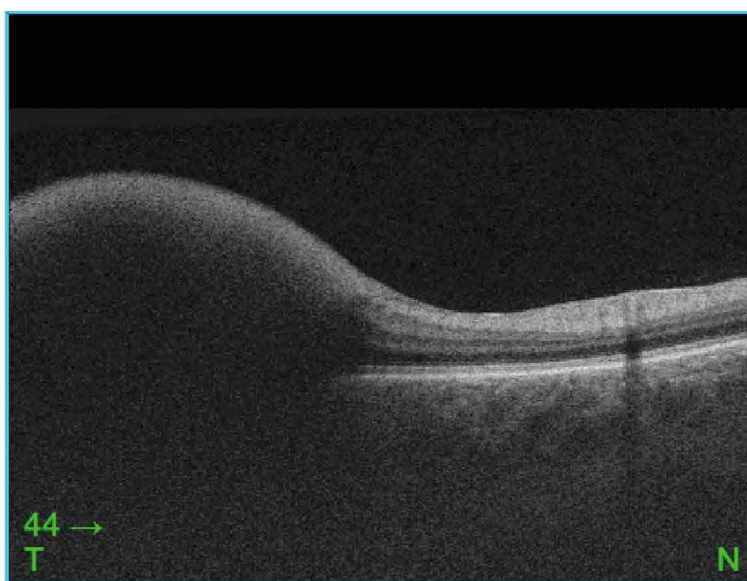
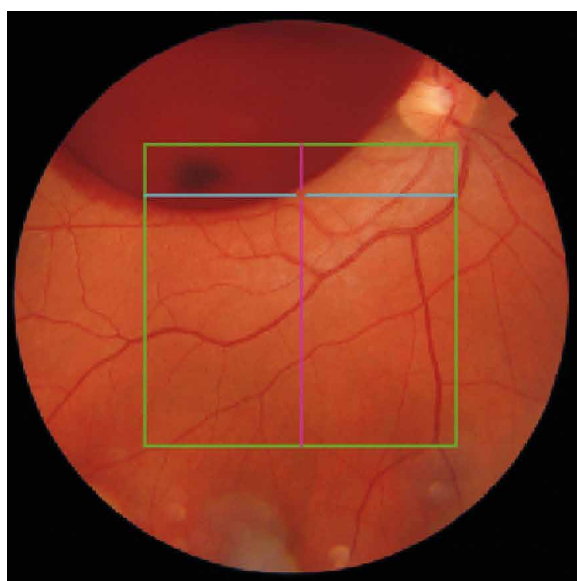
**Obrázek 1.** Perimetr pravého oka s centrálním skotomem

Vstupní CZO pravého oka byla na úrovni světlocitu, na perimetru byl zaznamenán centrální skotom (Obrázek 1). Objektivně byl přední segment obou očí v normě. Na zadním segmentu pravého oka bylo patrné subhyaloidní krvácení velikosti 3,5 papilárního diametru (PD), cévy byly v normě, sítnice byla bez pozoruhodných změn. Optická koherenční tomografie (OCT) spolu s fotodokumentací (Obrázek 2) potvrdila diagnózu subhyaloidního krvácení vpravo.

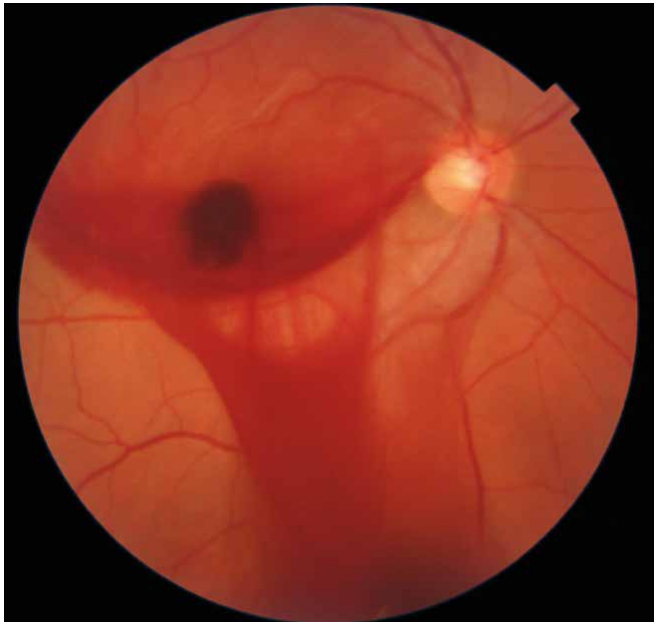
Na základě stanovené diagnózy a čerstvému nálezu jsme se rozhodli vykonat Nd-YAG hyaloidotomii pravého oka v dolní části krvácení. Fotodokumentace očního pozadí před výkonem a po zákroku je prezentována na Obrazcích 3 a 4. Při následné kontrole po dvou dnech bylo



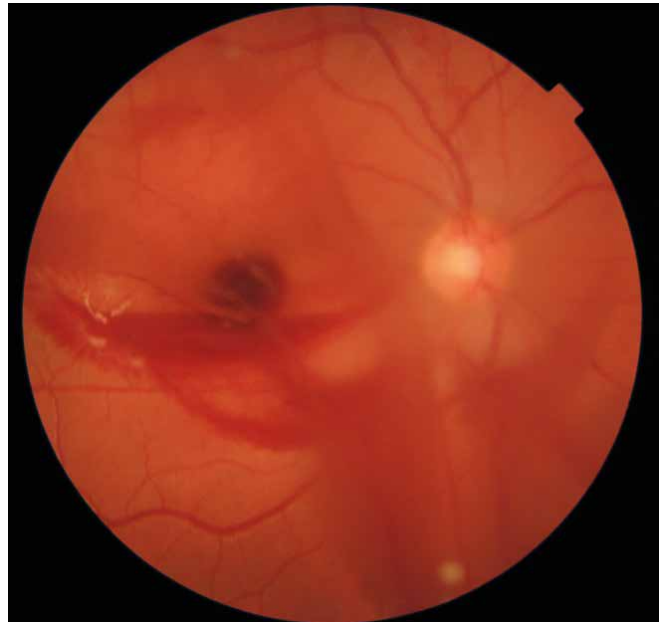
**Obrázek 3.** Fotografie makulární oblasti před provedením Nd-YAG hyaloidotomie



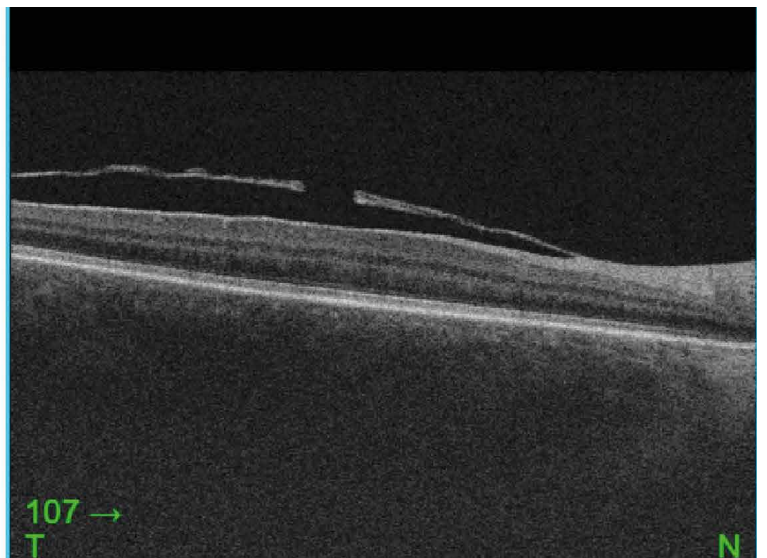
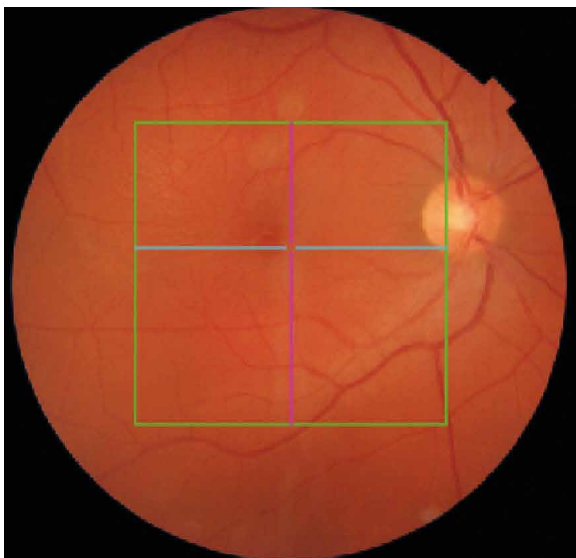**Obrázek 2.** Fotodokumentace a optická koherenční tomografie (OCT) fundu pravého oka



**Obrázek 4.** Fotografie makulární oblasti po provedení Nd-YAG hyaloidotomie



**Obrázek 5.** Fotografie očního pozadí po dvou dnech, s postupným vstřebáváním krvácení



**Obrázek 6.** Optická koherenční tomografie (OCT) a fotografie zadního segmentu, kde je patrné fenestrum po Nd-YAG hyaloidotomii a vstřebané krvácení

zaznamenáno zlepšení CZO na „počítání prstů ze vzdálenosti 1 metru“, a na očním pozadí pravého oka bylo patrné postupné vstřebávání krvácení (Obrázek 5). Během dalších kontrol postupně docházelo ke zlepšení CZO pravého oka až na konečných 20/20. Taktéž jsme provedli kontrolní snímky OCT a fotografii očního pozadí (Obrázek 6).

## DISKUZE

Subhyaloidní krvácení představuje přítomnost krve mezi membránou limitans interna (MLI) a zadní sklivcovou membránou. V oftalmologii představuje akutní stav, při kterém může vzniknout náhlá ztráta zraku. Mezi možnostmi léčby patří observace, pars plana vitrektomie

a Nd-YAG hyaloidotomie [1]. V našem případě jsme se vzhledem k čerstvému nálezu rozhodli pro Nd-YAG hyaloidotomii, protože se jedná o minimálně invazivní a efektivní metodu terapie [5,7].

Provedli jsme zákrok druhý den, energie laseru byla nastavená na 5 mJ. Pro úspěšné provedení výkonu je důležitá spolupráce pacienta, dostatečná mydriáza a zkušenost lékaře [5,7]. Maximální energie laseru by měla být v rozmezí od 5 mJ až po 12 mJ. Avšak v literatuře jsou popsány případy, kdy byla použita energie laseru až 50 mJ bez vedlejších účinků na sítnici [1,5,6].

Efektivita Nd-YAG laseru v léčbě subhyaloidního krvácení byla popsána v celosvětové literatuře [6]. Ve většině případů došlo ke zlepšení CZO do jednoho měsíce po zákroku. Komplikace v časovém horizontu šesti měsíců

byly minimální, je popsán jeden případ odchlípení sítnice u myopického pacienta a rozvoj makulární díry v dalším případě [6]. K selhání léčby může dojít, pokud se pod zadní sklivcovou membránou vytvoří koagulum a nedojde k drenáži do sklivcového prostoru skrz vytvořené fenestrum. Konečná zraková ostrost je také ovlivněna základní vyvolávající patologií, mezi které zařazujeme leukemickou retinopatii, Ealesovu nemoc, Valsalvovu retinopatii, Tersonův syndrom, makroaneuryzmata nebo retinopatii ve vysokých nadmořských výškách [6,7].

## ZÁVĚR

Nd-YAG hyaloidotomie je jednou z možností léčby subhyaloidního krvácení. Jedná se o neinvazivní a efektivní metodu, která může vést k rychlé obnově zrakových funkcí. V našem případě u pacienta došlo ke zlepšení zrakových funkcí, kdy bylo dosaženo zlepšení CZO na hodnotu 20/20. Avšak k použití této metody je nutné zvážit délku trvání, velikost a lokalizaci krvácení a v neposlední řadě zkušenost ošetřujícího lékaře.

## LITERATURA

1. Kováčová M, Kousal B, Meliška M, Fichtl M, Dušková J, Kalvodová B. Treatment Options for Premacular and Sub-Internal Limiting Membrane Haemorrhage. *Cesk Slov Oftalmol.* 2021;77(6):289-294. doi: 10.31348/2021/34
2. Faisal Murtaza, Syed Fawad Rizvi, Syeda Aisha Bokhari, Zeeshan Kamil. Management of Macular Pre-Retinal Subhyaloid hemorrhage by Nd:Yag laser hyaloidotomy. *Pak J Med Sci.* 2014 Mar-Apr;30(2):339-342. doi: 10.12669/pjms.302.4689
3. Heichel J, Kuehn E, Eichhorst A, Hammer T, Winter I. Nd:YAG Laser Hyaloidotomy for the Treatment of Acute Subhyaloid Hemorrhage: A Comparison of Two Cases. *Ophthalmol Ther.* 2016;5:111-120, doi: 10.1007/s40123-015-0043-1
4. Alarfaj MA, Hasen AA, Al-Yami SS, Traumatic subhyaloid macular hemorrhage with complete resolution following Neodymium-Doped Yttrium Aluminium Garnet Laser. *Am J Ophthalmol Case Rep.* 2018; Jan 12;9:85-87. doi: 10.1016/j.ajoc.2018.01.020
5. Khadka D, Bhandari S, Bajimaya S, Thapa R, Paudyal G, Pradhan E. Nd:YAG laser hyaloidotomy in the management of Premacular Subhyaloid Hemorrhage. *BMC Ophthalmol.* 2016 Apr 18;16:41. doi: 10.1186/s12886-016-0218-0
6. Kuruvilla O, Munie M, Shah M, Desai U, Miller JA, Ober MD. Nd:YAG membranotomy for preretinal hemorrhage secondary to valsalva retinopathy. *Saudi J Ophtalmol.* 2014 Feb 28;28(2):145-151. doi: 10.1016/j.sjopt.2014.02.006
7. Karagiannisa D, Kontadakisa GA, Flanagan D. Nd:YAG laser for preretinal hemorrhage in diabetic retinopathy. *Am J Ophthalmol Case Rep.* 2018 Jan 12;10:8-9. doi: 10.1016/j.ajoc.2018.01.027