

# IRIDOKORNEÁLNÍ ENDOTELOVÝ SYNDROM. KAZUISTIKY

Lahodová Kristýna, Hlinomazová Zuzana, Samková Klára, Vokrojová Magdalena

Oční klinika Lexum Praha

*Autoři práce prohlašují, že vznik i téma odborného sdělení a jeho zveřejnění není ve střetu zájmů a není podpořeno žádnou farmaceutickou firmou. Práce dosud nebyla zadána jinému časopisu ani jinde otištěna.*

Do redakce doručeno dne: 22. 1. 2024

Přijato k publikaci dne: 3. 4. 2024

Publikováno on-line: 19. 6. 2024



MUDr. Kristýna Lahodová  
Oční klinika Lexum Praha  
Poliklinika Budějovická  
Antala Staška 1670/80  
140 00 Praha 4  
E-mail: lahodova@lexum.cz

## SOUHRN

**Úvod:** Iridokorneální endotelový (ICE) syndrom je vzácné onemocnění charakterizované abnormální proliferací a strukturálními změnami endotelu, obliterací iridokorneálního úhlu a anomáliemi duhovky. Důsledkem těchto změn je sekundární glaukom a dekompenzace rohovky. Etiologie je nejasná a častěji postihuje ženy středního věku.

**Kazuistiky:** Formou článku prezentujeme dvě odlišné kazuistiky mladých pacientů s diagnózou ICE syndromu s rozvinutými komplikacemi. V 1. kazuistice se jedná o mladou pacientku, u které se pomocí antiglaukomové a rohovkové chirurgie daří stabilizovat glaukomové onemocnění a rohovkový edém. Naproti tomu kazuistika 2. poukazuje na složitý a komplikovaný případ 29letého pacienta, u kterého ani přes opakované zákroky není léčba úspěšná.

**Závěr:** Tento text poukazuje na komplikovanost ICE syndromu, obtížnost jeho terapie a důležitost včasné diagnostiky.

**Klíčová slova:** iridokorneální endotelový syndrom, sekundární glaukom, onemocnění rohovky

## SUMMARY

### IRIDOCORNEAL ENDOTHELIAL SYNDROME. CASE REPORTS

**Aim:** Iridocorneal endothelial (ICE) syndrome is a rare disease characterized by abnormal proliferation and structural changes of the endothelium, obliteration of the iridocorneal angle, and anomalies of the iris. The consequence of these changes is secondary glaucoma and corneal decompensation. The etiology is unclear, and the syndrome more commonly affects middle-aged women.

**Case reports:** In this article we present two different case studies of young patients diagnosed with ICE syndrome with complications. The first case report is about a young woman in whom surgical treatment of glaucoma and corneal edema was successful. On the other hand, the second report presents a complicated case of a 29-year-old patient whose treatment was not successful despite repeated interventions.

**Conclusion:** This text highlights the complexity of ICE syndrome, the difficulty of its therapy and the importance of early diagnosis.

**Key words:** iridocorneal endothelial syndrome, secondary glaucoma, corneal diseases

Čes. a slov. Oftal., 80, 2024 No. x, p. xx-xx

## ÚVOD

Iridokorneální endoteliální syndrom (ICE syndrom) je vzácné získané oční onemocnění. Je charakterizováno proliferativními a strukturálními abnormalitami endotelu rohovky, progresivní obstrukcí iridokorneálního úhlu a anomáliemi duhovky, jako je atrofie, korekcie a polykorie [1]. Důsledkem těchto změn je dekompenzace rohovky a sekundární glaukom s uzavřeným úhlem [1,2]. Při progresi onemocnění a bez potřebné včasné terapie dochází u pacientů s ICE syndromem ke ztrátě zraku [3].

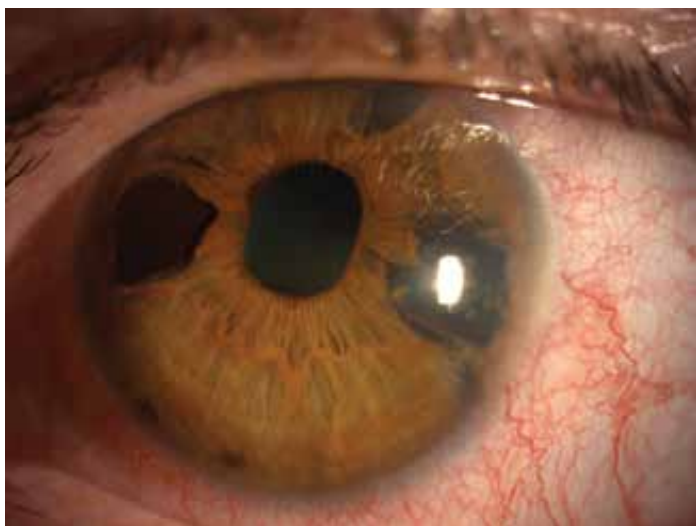Etiologie syndromu není dosud zcela jasná [4]. Byla popsána celá řada zvažovaných spouštěcích faktorů. Několik autorů popisuje nástup uveitidy či iridocyklitidy

před nástupem onemocnění [5–7]. Dle novějších studií se zvažuje infekce virem Herpes simplex (HSV) či Epstein – Bárové (EBV) [4,5,8,9]. Infekce vede k zánětu endotelu, k neobvyklé epiteliální aktivitě a toxickému působení na okolní zdravou tkáň. HSV může mít významnou etiologickou roli v rozvoji ICE syndromu. Nemusí však být jediný predisponující faktor. Důkazy o primární příčině vzniku ICE syndromu dosud chybí. Otázka mechanismu jeho vzniku tedy zůstává i nadále otevřena [5,7].

Ve většině případů je výskyt syndromu jednostranný, ale ani bilaterální či subklinické postižení rohovkového endotelu druhého oka není výjimkou [10–13]. První projevy onemocnění se vyskytují v rané až střední dospělosti, převážně u žen. Několik případů však bylo popsáno s časným nástupem i v dětské populaci

[1,14–16]. Pod syndrom spadají původně samostatné klinické jednotky, a to Chandlerův syndrom, progresivní atrofie duhovky a Cogan Reeseův syndrom [10,17–19]. Obrázek 1.

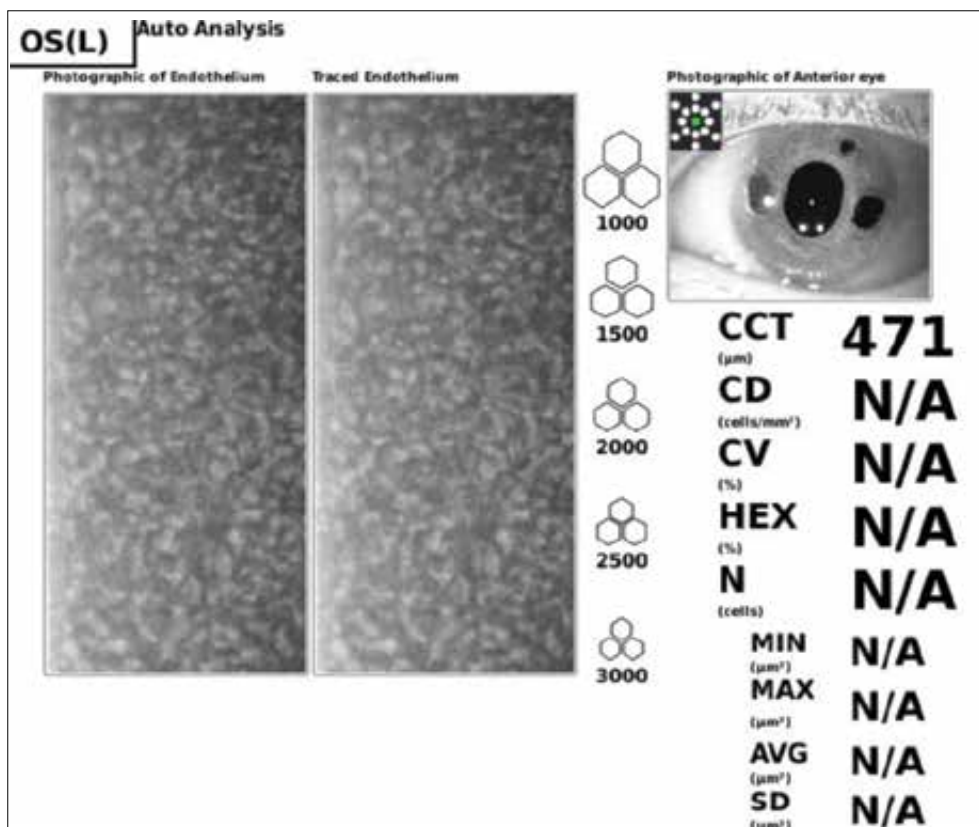
Společné pro všechny jednotky je přítomnost abnormálních endotelových buněk nazývaných ICE buňky. Zvětšují se a ztrácí svůj typický hexagonální tvar. Na spekulárním mikroskopu se jeví jako tmavé se světlým centrálním bodem a světlou periferní zónou. Mají tendenci migrovat do sousedních struktur a produkovat patologickou bazální membránu, která se šíří za Schwalbeho



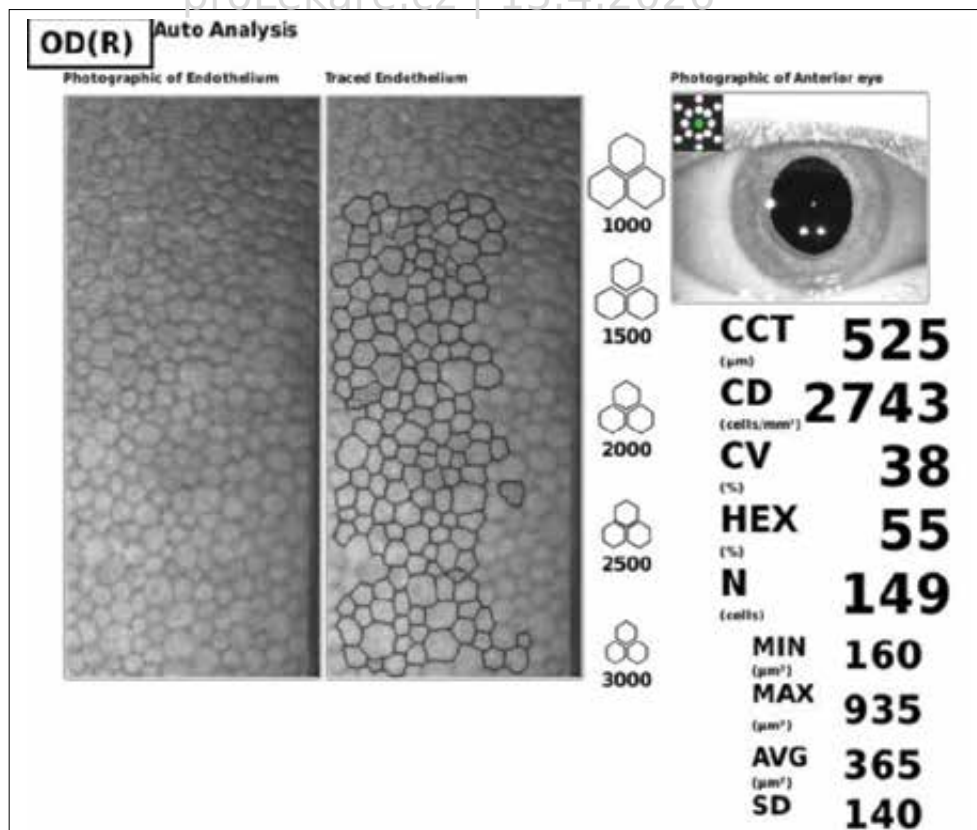
**Obrázek 1.** Přední segment u ICE syndromu – atrofizace duhovky, fenestra a přítomnost periferních předních synechií (PAS)

linii, překrývá komorový úhel a přední plochu duhovky [20–22]. Kontrakce membrány vede ke změnám duhovky, vzniku periferních předních synechií a glaukomu s uzavřeným úhlem [23]. Glaukomové onemocnění může být i bez zjevného uzavěru úhlu, protože postupující endotel může úhel uzavřít i bez kontrakce [17]. Ztráta zraku spojená s ICE syndromem je obvykle sekundární odpovídající dekompenzaci rohovky nebo glaukomové neuropatii [4]. Obrázek 2 a 3.

Pacienta nejčastěji k lékaři přivádí změna postavení zornice, zhoršená zraková ostrost či bolest, fotofobie a epifora při edému rohovky [24]. Během rutinního očního vyšetření na štěrbinové lampě, dovolí-li transparentnost rohovky, je hodnocen nález na předním i zadním segmentu. Pomocí gonioskopie vyšetříme komorový úhel na přítomnost periferních synechií (PAS). V případech s těžkým edémem rohovky a nemožnou vizualizací přední komory může být diagnostika obtížná a je třeba využít dalších zobrazovacích metod jako je ultrazvuková biomikroskopie (UBM) či předně-segmentové OCT (optická koherentní tomografie). Nutné je vyšetření endotelu, který má při mikroskopickém zvětšení vzhled tepaného stříbra. Zrcadlová mikroskopie je důležitá k odhalení typických ICE buněk, jejichž přítomnost diagnózu potvrzuje. In vivo konfokální mikroskopie je užitečným diagnostickým nástrojem, především u pacientů s edémem rohovky. Vždy je nutná pravidelná monitorace nitroočního tlaku, centrální tloušťky rohovky, vyšetření zorného pole spolu s hodnocením optického nervu a vrstvy nervových vláken [7].



**Obrázek 2.** Endotelová mikroskopie – vzhled ICE buněk ICE – Iridokorneální endotelidální



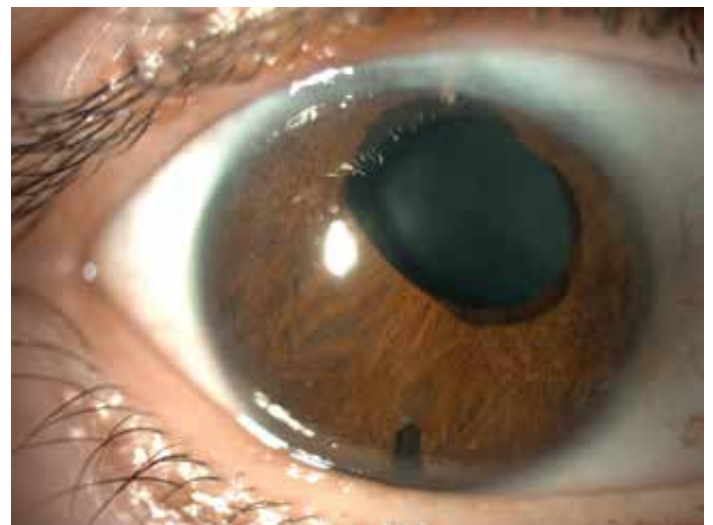**Obrázek 3.** Endotelová mikroskopie – vzhled fyziologického endotelu

V následujícím textu jsou prezentovány kazuistiky 2 pacientů s ICE syndromem z našeho pracoviště. Cílem je ukázat na složitost diagnostiky a léčby této nozologické jednotky.

### KAZUISTIKA 1

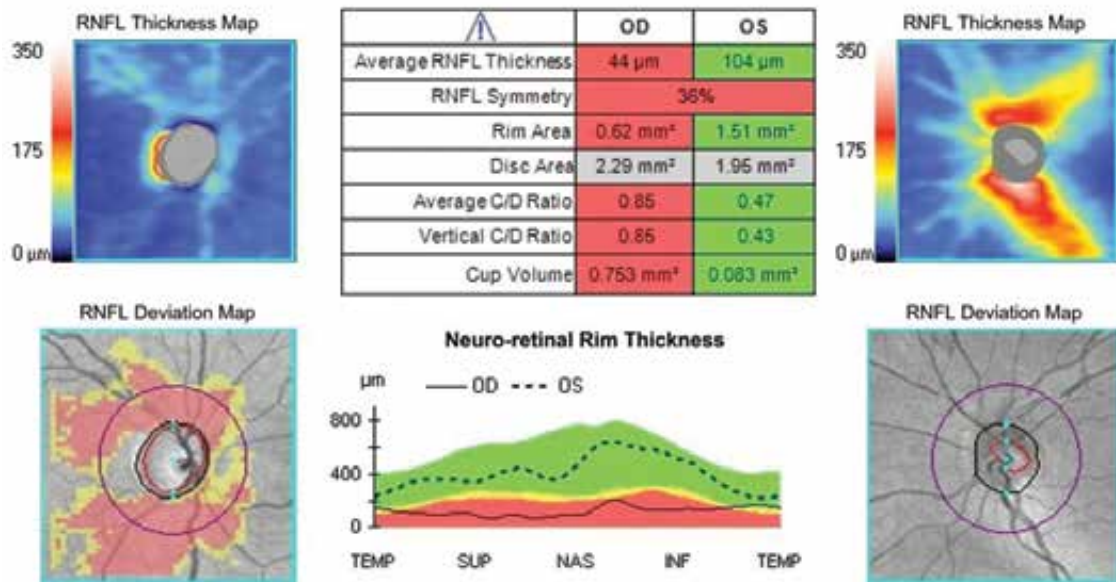
Zdravá 31letá žena byla v roce 2019 odeslána spádovým oftalmologem na naši kliniku s doporučením k transplantaci Descemetovy membrány s endotelem (DMEK) pro edém rohovky pravého oka již se stanovenou diagnózou ICE syndromu. Dle anamnestických údajů nosí slabou myopickou korekci, nejlépe korigovaná zraková ostrost oka pravého (NKZO OP) je 0,05 a levého (OL) 1,0. Dva roky je na plné lokální konzervativní antiglaukomové terapii pro sekundární glaukom pravého oka, kdy hodnoty nitroočního tlaku (NOT) při vstupním vyšetření jsou 15/15 mmHg při rozdílné centrální tloušťce rohovky (CCT) vpravo 695  $\mu\text{m}$  a vlevo 553  $\mu\text{m}$ . Rok pozoruje zhoršené vidění pravého oka. Při vyšetření na šterbinové lampě je transparence rohovky snížena a v dolní polovině nacházíme navality pruh bulózní keratopatie. Endotel nelze posoudit, přední komora je nepravidelné hloubky s patrnými periferními předními synechiemi. Zornice je zneokrouhlena, nereagující na osvit a povytažena nahoru nasálně, čočka opákní. Zadní segment je omezeně vyšetřitelný s nálezem atrofické papily zrakového nervu.

Pacientka je indikována k výkonu DMEK v celkové anestezii. Zákrok proběhl bez komplikací a měsíc po výkonu je NKZO OP 0,4, NOT palpačně v normě na stá-



**Obrázek 4.** Přední segment po provedeném DMEKu, implantát ExPress u č. 12  
DMEK – Transplantace Descemetovy membrány s endotelem

vající antiglaukomové terapii, lokálně ponecháváme kortikosteroidy 1xd. Tři měsíce po DMEK zůstává lokální terapie beze změny, vylepšuje se zraková ostrost NKZO OP 0,7, NOT bezkontaktně 22 mmHg, lamela je přiložena, funkční, rohovka transparentní, bez edému s CCT 504  $\mu\text{m}$  a množství endoteliálních buněk 2203 bb/ $\text{mm}^2$ . Doplnujeme analýzu vrstvy nervových vláken (RNFL) a perimetrické vyšetření, OCT prokazuje atrofii zrakového nervu s RNFL OP 48  $\mu\text{m}$  a OL 100  $\mu\text{m}$ . Při dalších kontrolách dochází k postupné elevaci NOT ke 30 mmHg, přidáváme celkovou antiglaukomovou terapii, ale ani



**Obrázek 5.** Optická koherenční tomografie – atrofie zrakového nervu vpravo

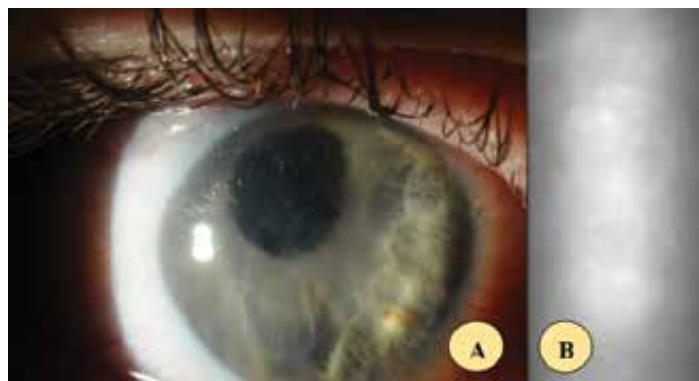poté není NOT kompenzován a pacientka je indikována k antiglaukomové operaci s drenážním implantátem ExPress. Pooperačně zcela vysazujeme antiglaukomovou terapii, ponecháváme pouze steroidy v nízké dávce 3 měsíce, abychom snížili možnost jizvení spojivky. Hodnoty NOT se pohybují v rozmezí 6–17 mmHg, pacientka provádí masáže bulbu 3–5x denně. Pro pokročilou atrofii zrakového nervu přidáváme neuroprotektivní doplňky. Pacientka je v našem sledování dodnes, při poslední kontrole je NKZO OP 0,9, NOT bez terapie s implantátem ExPress 16/15 mmHg, CCT 538/549  $\mu\text{m}$ , na fundu papila s glaukomovou exkavací c/d 0,9, vrstva nervových vláken v čase bez progresu a nález zůstává stabilní. Obrázek 4 a 5.

## KAZUISTIKA 2

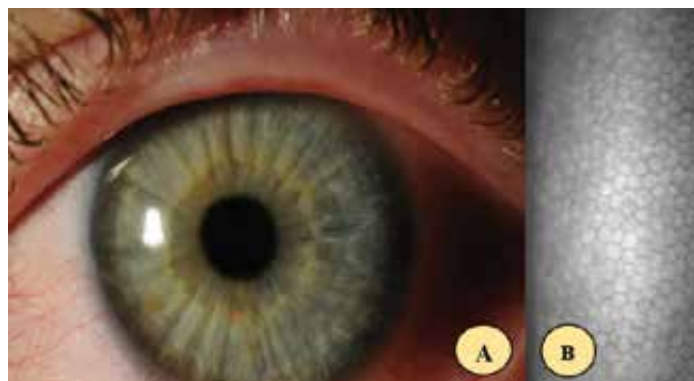29letý pacient je roku 2015 odeslán k ultrazvukové biomikroskopii pravého oka pro suspektní nález na duhov-

ce, k vyloučení tumorózního procesu. Z anamnestických údajů udává slabou myopickou korekci a 4 roky pozoruje změnu postavení zornice pravého oka. Poslední rok dochází k postupnému poklesu zrakové ostrosti a poslední měsíce vnímá světloplachost, bolest a řezání. Vstupní NKZO OP je 0,05, OL 1,0, NOT 20/16 mmHg při CCT 822/613  $\mu\text{m}$ . Na předním segmentu je rohovka s bulózní keratopatií a edémem, zornice ektopická, povytažena k č. 10, čočka čirá. Je doplněna zrcadlová mikroskopie, UBM a gonioskopie, s nálezem PAS, ale přítomnost solidního ložiska nepotvrzují. Pacient je indikován a podstupuje výkon DMEK v listopadu 2015 v celkové anestezii s odběrem na histologii a vzorkem komorové tekutiny na PCR diagnostiku herpetických virů Obrázek 6 a 7.

Histologie potvrzuje diagnózu ICE syndromu, avšak PCR diagnostika přítomnost herpetických virů vylučuje. První pooperační den je NKZO OP prsty před okem, NOT palpačně v normě, rohovka projasněna, lamela přiložena. Je zahájena terapie Tobramycin s Dexamethazonem 5xd po dobu týdne, poté od 2. týdne jen aplikace kortikoste-



**Obrázek 6. (A)** Změny předního segmentu pravého oka při ICE syndromu při vstupním vyšetření, **(B)** snímek z endotelové mikroskopie ICE – Iridokorneální endoteliální



**Obrázek 7. (A)** Fyziologický nález předního segmentu na zdravém levém oku s normálním vzhledem endotelových buněk, **(B)** snímek z endotelové mikroskopie

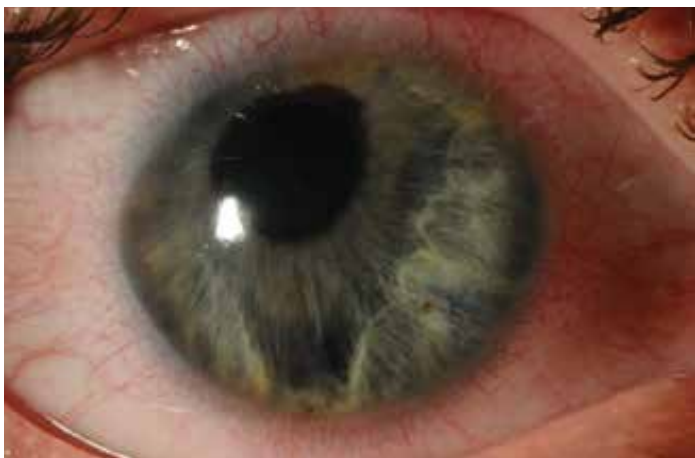roidů 5xd se sestupnou četností kapání několik měsíců. Při měsíční kontrole je NKZO OP 0,9, NOT palpačně v normě, nález na předním segmentu klidný, exkavace c/d 0,6. Doplňujeme vyšetření zorného pole, OCT a pro snížené hodnoty RNFL v dolním kvadrantu OP nasazujeme lokálně betablokátor (BB) 2xd. Obrázek 8.

Během dalších kontrol jsou postupně vysazeny kortikosteroidy (KS) a nález je stabilní až do července 2016, kdy NKZO OP je 0,8, NOT 27/17 mmHg, rohovka je transparentní, visus je snížen rozvojem incipientní katarakty, posilujeme lokální terapii o inhibitor karboanhydrázy (ICA), na které dochází ke stabilizaci NOT až do listopadu 2017, kdy NKZO OP se zhoršuje na 0,4, NOT 23/20 mmHg. Rohovka je zašedlá. Posilujeme lokální terapii betablokátor + ICA + prostaglandin (PG) a přidáváme KS 2xd. V lednu 2018 je rohovka zašedlá v celém rozsahu, NOT bezkontaktně neměřitelný, aplanačně v normě a NKZO OP 0,05. Pro endoteliální nedostatečnost a přítomnou kataraktu je proveden kombinovaný výkon re-DMEK s operací komplikované katarakty a goniosynechiolýzou. Po měsíci dosahuje NKZO OP 1,0, NOT v normě na terapii ICA+BB, lamela funkční, nález na OCT a perimetru je bez progresu. Při vyšetření za půl roku je NKZO OP 0,2,

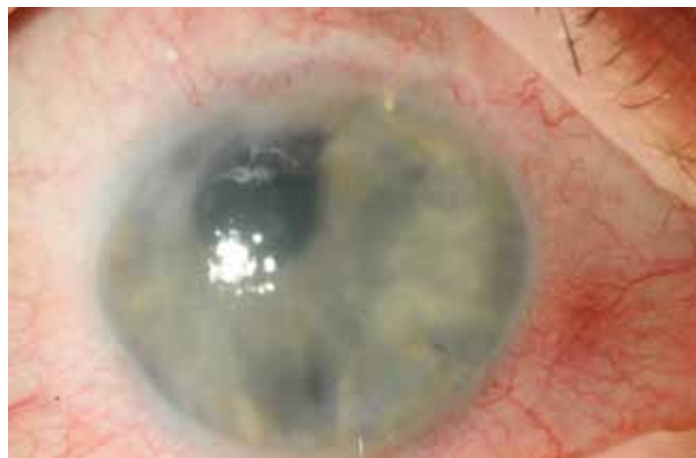NOT 22/18 mmHg, CCT 674/609, dochází k endoteliální rejekci, nasazujeme KS 5xd, terapii posilujeme o Brimonidin. V únoru roku 2019 je NKZO OP prsty před okem, NOT 25/20 mmHg, edém epitelu i stromatu rohovky, endotel nelze změřit a pro dekompenzovaný glaukom je proveden antiglaukomový výkon s drenážním implantátem ExPress a implantací Ologenu pod spojivku. Obrázek 9.

Po operaci došlo ke stabilizaci tlaku s funkčním implantátem a ponechanou lokální terapií betablokátor 2xd. Pro dekompenzovanou rohovku s NKZO OP pohyb provádíme v listopadu 2019 další re-DMEK. Obrázek 10.

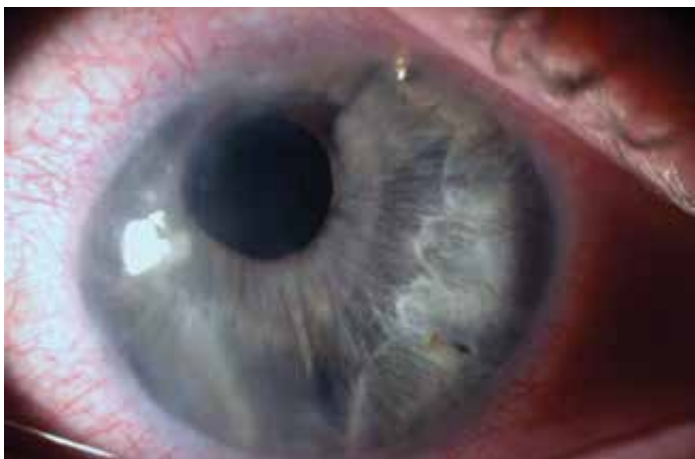Další rok je nález stabilní, rohovka transparentní, NKZO OP 0,7, ale v prosinci 2020 opět dochází k elevaci NOT 27/17 mmHg, přidáváme k lokální terapii betablokátor 2xd ještě PG 1xd, při dalších kontrolách stále není NOT uspokojivý. Terapii posilujeme na trojkombinaci, opět dochází k dekompenzaci rohovky s poklesem visu OP na 0,05 a pro nereagující tlak na lokální terapii v červnu 2021 provádíme needling sklerálního flapu, po kterém se daří NOT na trojkombinaci stabilizovat. Jde o mladého aktivního pacienta, který je motivován zlepšením zrakové ostrosti vždy po transplantaci rohovky, a tak je plánován další DMEK již 4. v pořadí. Obrázek 11.



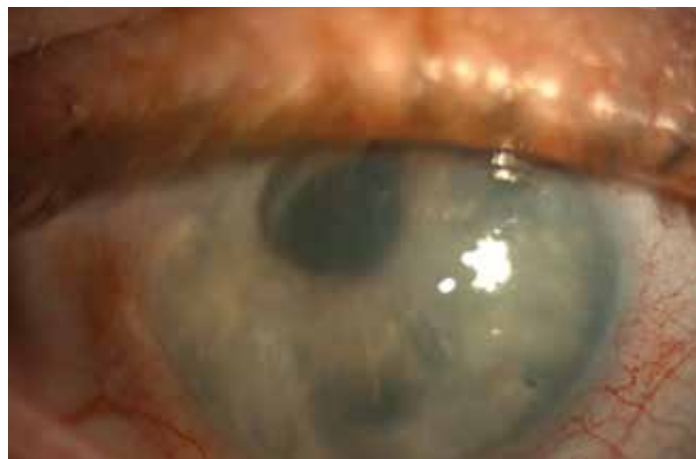
**Obrázek 8.** 1 měsíc po DMEK  
DMEK – Transplantace Descemetovy membrány s endotelem



**Obrázek 9.** Měsíc po implantaci ExPress u hodiny 1



**Obrázek 10.** Transparentní rohovka s přiloženou funkční lamelou po 2. re-DMEKu, filtrující ExPress u hodiny 1  
DMEK Transplantace Descemetovy membrány s endotelem



**Obrázek 11.** Nález při poslední kontrole před plánovaným DMEKem již 4. v pořadí  
DMEK Transplantace Descemetovy membrány s endotelem

## DISKUZE

ICE syndrom je vzácné onemocnění, jehož diagnostika a následná léčba je obtížná. V diferenciální diagnostice je nutno zvažovat endoteliální poruchy rohovky jako je zadní polymorfni dystrofie a Fuchsova dystrofie, afekce duhovky jako melanom duhovky, aniridie, zánětlivé uzlíky či Axenfeld-Riegerův syndrom [25]. Včasná diagnóza ICE je esenciální pro prevenci rozvoje edému rohovky a sekundárního glaukomu [7,25]. Vyvinutí výše uvedených komplikací ovlivňuje prognózu ICE syndromu.

Terapie je cílena na řešení glaukomových komplikací a edému rohovky. Zachování transparentní rohovky je nutné pro udržení dobrých zrakových funkcí, snížení bolesti pacienta a také pro sledování změn na terci zrakového nervu a zorného pole při přidruženém glaukomovém onemocnění. Primárním terapeutickým cílem je tedy kontrola rozvoje sekundárního glaukomu. Konzervativní terapie zahrnuje především látky snižující produkci komorové tekutiny – lokální betablokátory, inhibitory karboanhydrázy a alfa agonisty. Topické prostaglandiny jsou spojovány s rizikem reaktivace HSV, proto je nutné se jejich užití vyhnout [26,27]. Při nedostatečné kompenzaci konzervativní terapií je k zachování zraku nevyhnutelný chirurgický zákrok. Studie na indické populaci z roku 2017 popisuje 203 pacientů s ICE syndromem. V této analýze byl ICE syndrom spojen s glaukomem u více než 70 % pacientů a 50 % pacientů vyžadovalo chirurgický zákrok pro regulaci očního tlaku. Edém rohovky byl přítomen u 56 % pacientů, z nichž 14 % podstoupilo endotelovou keratoplastiku [24]. Zásadním problémem této diagnózy je, že ani chirurgic-

ké přístupy nedosahují takové úspěšnosti jako u jiných typů glaukomu. Důvodem je mladý věk pacientů, kdy proces jizvení spojivky je daleko aktivnější než v pozdním věku. Dalším problémem je také proces endotealizace trubic drenážních implantátů či patologické přerůstání bazální membrány jejich ústí, čímž dochází k jejich selhání. Pokud selžou klasické chirurgické výkony, přistupujeme k cyklodestruktivním metodám zejména u očí se špatnou prognózou stran visu. Descemet stripping automated endothelial keratoplasty (DSAEK) a Descemet membrane endothelial keratoplasty (DMEK) jsou pro léčbu edému rohovky při ICE upřednostňovány před penetrující keratoplastikou (PKP) [27]. Studie z roku 2021 hodnotící účinnost DMEK u pacientů s ICE ukázala 85,7% kumulativní úspěšnost štěpu po 1 roce [28]. Je však nutné zmínit problém monitorace nitroočního tlaku po DMEK, kdy alespoň 2–3 měsíce nelze měřit oční tenzi bezkontaktně, aby nedošlo k odchlípení lamely, aplanačně lze měřit po měsíci.

## ZÁVĚR

V textu jsou představeny dvě prototypové originální kazuistiky našeho pracoviště. První kazuistika představuje lehčí formu onemocnění, kde se daří nitrooční tlak dobře kompenzovat, a naopak u druhé kazuistiky agresivnější formu, kde dochází ke ztrátě zraku díky pokročilému glaukomovému onemocnění a / nebo edému rohovky. Tento text poukazuje na komplikovanost ICE syndromu, obtížnost jeho terapie a důležitost včasné diagnostiky.

## LITERATURA

1. Walkden A, Au L. Iridocorneal endothelial syndrome: clinical perspectives. *Clin Ophthalmol*. 2018 Apr 9;12:657-664.
2. Laganowski HC, Kerr Muir MG, Hitchings RA. Glaucoma and the iridocorneal endothelial syndrome. *Arch Ophthalmol*. 1992 Mar;110(3):346-350.
3. Dubey S, Jain K, Singh S, Mukhejee S. Iridocorneal Endothelial Syndrome with Coexisting Macular Edema and Neurosensory Detachment: An Unusual Case Report. *J Curr Glaucoma Pract*. 2021 Sep-Dec;15(3):149-152.
4. Li F, Liu Y, Sun Y, Zhang X. Etiological mechanism of iridocorneal endothelial (ICE) syndrome may involve infection of herpes simplex virus (HSV) and integration of viral genes into human genome. *Med Hypotheses*. 2018 Jan;110:50-52.
5. Alvarado JA, Underwood JL, Green WR et al. Detection of herpes simplex viral DNA in the iridocorneal endothelial syndrome. *Arch Ophthalmol*. 1994 Dec;112(12):1601-1609.
6. Scheie HG, Yanoff M. Iris nevus (Cogan-Reese) syndrome. A cause of unilateral glaucoma. *Arch Ophthalmol*. 1975 Oct;93(10):963-970.
7. Sacchetti M, Mantelli F, Marengo M, Macchi I, Ambrosio O, Rama P. Diagnosis and Management of Iridocorneal Endothelial Syndrome. *Biomed Res Int*. 2015;2015:763093.
8. Tsai CS, Ritch R, Straus SE, Perry HD, Hsieh FY. Antibodies to Epstein-Barr virus in iridocorneal endothelial syndrome. *Arch Ophthalmol*. 1990 Nov;108(11):1572-1576.
9. Groh MJ, Seitz B, Schumacher S, Naumann GO. Detection of herpes simplex virus in aqueous humor in iridocorneal endothelial (ICE) syndrome. *Cornea*. 1999 May;18(3):359-360.
10. Shields MB. Progressive essential iris atrophy, Chandler's syndrome, and the iris nevus (Cogan-Reese) syndrome: a spectrum of disease. *Surv Ophthalmol*. 1979 Jul-Aug;24(1):3-20.
11. Lucas-Glass TC, Baratz KH, Nelson LR, Hodge DO, Bourne WM. The contralateral corneal endothelium in the iridocorneal endothelial syndrome. *Arch Ophthalmol*. 1997 Jan;115(1):40-44.
12. Liu Z, Zhang M, Chen J et al. The contralateral eye in patients with unilateral iridocorneal endothelial syndrome. *Zhonghua Yan Ke Za Zhi*. 2002 Jan;38(1):16-20.
13. Lobo AM, Rhee DJ. Delayed interval of involvement of the second eye in a male patient with bilateral Chandler's syndrome. *Br J Ophthalmol*. 2012 Jan;96(1):134-5, 146-147.
14. Tang W, Wang Q, Zhang Q, Sun S, Zhang Y, Wu Z. Iridocorneal endothelial syndrome in a Chinese child. *Eye Sci*. 2013 Sep;28(3):153-156.
15. Aponte EP, Ball DC, Alward WL. Iridocorneal Endothelial Syndrome in a 14-Year-Old Male. *J Glaucoma*. 2016 Feb;25(2):e115-6.
16. Gupta V, Kumar R, Gupta R, Srinivasan G, Sihota R. Bilateral iridocorneal endothelial syndrome in a young girl with Down's syndrome. *Indian J Ophthalmol*. 2009 Jan-Feb;57(1):61-63.
17. Beganovic AP, Vodencarevic AN, Halilbasic M, Medjedovic A. Iridocorneal Endothelial Syndrome: Case Report of Essential Progressive Iris Atrophy. *Med Arch*. 2022 Jun;76(3):224-228.
18. Wilson MC, Shields MB. A comparison of the clinical variations of the iridocorneal endothelial syndrome. *Arch Ophthalmol*. 1989 Oct;107(10):1465-1468.
19. Chandler PA. Atrophy of the stroma of the iris; endothelial dystrophy, corneal edema, and glaucoma. *Am J Ophthalmol*. 1956 Apr;41(4):607-615.

20. Levy SG, McCartney AC, Baghai MH, Barrett MC, Moss J. Pathology of the iridocorneal-endothelial syndrome. The ICE-cell. *Invest Ophthalmol Vis Sci.* 1995 Dec;36(13):2592-2601.
21. Hirst LW, Quigley HA, Stark WJ, Shields MB. Specular microscopy of iridocorneal endothelia syndrome. *Am J Ophthalmol.* 1980 Jan;89(1):11-21.
22. Levy SG, Kirkness CM, Moss J, Ficker L, McCartney AC. The histopathology of the iridocorneal-endothelial syndrome. *Cornea.* 1996 Jan;15(1):46-54.
23. Coviltir V, Valentin D. Ice syndrome-case report. *Rom J Ophthalmol.* 2015 Apr-Jun;59(2):119-122.
24. Chandran P, Rao HL, Mandal AK, Choudhari NS, Garudadri CS, Senthil S. Glaucoma associated with iridocorneal endothelial syndrome in 203 Indian subjects. *PLoS One.* 2017 Mar 10;12(3):e0171884.
25. Das S, Tur K, Tripathy K. Iridocorneal Endothelial Syndrome. 2023 Aug 25. In: StatPearls [Internet]. Treasure Island (FL): StatPearls Publishing; 2024 Jan.
26. Wand M, Gilbert CM, Liesegang TJ. Latanoprost and herpes simplex keratitis. *Am J Ophthalmol.* 1999 May;127(5):602-604.
27. Silva L, Najafi A, Suwan Y, Teekhasaene C, Ritch R. The iridocorneal endothelial syndrome. *Surv Ophthalmol.* 2018 Sep-Oct;63(5):665-676.
28. Wu J, Dong X, Ouyang C et al. Comparison of Descemet Membrane Endothelial Keratoplasty for Iridocorneal Endothelial Syndrome and Fuchs Endothelial Dystrophy. *Am J Ophthalmol.* 2021 Jun;226:76-82.