proLékaře.cz | 10.2.2026



# SCHWANNOM OČNÍHO VÍČKA. KAZUISTIKA

**Sheikhghomi S., Shafaat M., Hasani H.**

**Department of Ophthalmology, Madani Hospital, School of Medicine, Alborz University of Medical Sciences, Karaj, Iran**

Autoři studie prohlašují, že při zpracování tématu a následném zveřejnění tohoto odborného sdělení nedošlo k žádnému střetu zájmů a že tato studie neprobíhala za podpory jakékoli farmaceutické společnosti. Studie nebyla zaslána jinému odbornému časopisu, ani nebyla jinde publikována, s výjimkou souhrnů pro účely kongresů a doporučených postupů.

Překlad tohoto článku neprošel autorskou korekturou. Originální text v angličtině je dostupný v on-line verzi tohoto čísla časopisu.

Do redakce doručeno dne: 18. 3. 2023
Přijato k publikaci dne: 15. 6. 2023
Publikováno on-line: 10. 9. 2023

Sima Sheikhghomi MD.
Department of Ophthalmology,
Faculty of Medicine,
Alborz University of Medical Sciences
Karaj
3149779453 Iran
E-mail: sshaikhghomi@yahoo.com

## SOUHRN

V této kazuistice popisujeme případ 53leté ženy, u které se objevil pomalu rostoucí útvar v oblasti dolního víčka pravého oka. Při zevrubném vyšetření bylo pozorováno nápadné vyklenutí dolního víčka. Palpačně byl zjištěn pod kůží útvar oválného tvaru, tuhé konsistence, velikosti přibližně 2 cm. Nekorigovaná zraková ostrost pacientky byla bilaterálně 20/20 (dle Snellenových optotypů), vyšetření předního a zadního segmentu obou očí bylo v normě. Na snímku z počítačové tomografie orbity pacientky byl patrný solitérní a homogenní pevný kulovitý útvar o hustotě odpovídající hustotě mozkové tkáně. Pacientka podstoupila chirurgickou excizi. Mikroskopické vyšetření léze odhalilo přítomnost dvojí struktury: dvoufázovou hypercelulární oblast (Antoni A) a myxomatózní hypocelulární oblast (Antoni B), obsahující štíhlé podlouhlé buňky se zúženými konci protkané kolagenními vlákny, což odpovídá diagnóze schwannomu. Kromě toho bylo možné pozorovat četné oblasti palisádovitého uspořádání jader kolem fibrilárního výběžku (Verocay tělíska) v oblastech s hustou buněčnou strukturou. Schwannomy se v očním víčku vyskytují jen zřídka, ale jsou doprovázeny klinickými a paraklinickými ukazateli, které svědčí o pravděpodobnosti této diagnózy. Závěrem navrhujeme, aby byl schwannom očního víčka zahrnut do seznamu diferenciálních diagnóz podkožních lézí očního víčka.
**Klíčová slova:** schwannom, oční víčko, nádor, útvar

## SUMMARY
## EYELID SCHWANNOMA. A CASE REPORT

In this case report, we describe a 53-year-old woman who presented with a slow-growing lower lid mass in her right eye. On gross examination, a remarkable lower lid bulging was noted. On palpation, a subcutaneous oval-shaped mass with a firm consistency, measuring about 2cm, was noted. The uncorrected visual acuities of the patient were 20/20 (by Snellen chart) bilaterally, and the examinations of the anterior and posterior segments of both eyes were unremarkable. On the orbital Computed Tomography scan of the patient, a solitary and homogenous solid globular mass with the same density of the brain tissue was obvious. The patient underwent surgical excision. Microscopic assessment of the lesion revealed a biphasic hypercellular area (Antoni A) and myxoid hypocellular areas (Antoni B), containing slender cells with tapered ends, interspersed with collagen fibers, consistent with a diagnosis of schwannoma. In addition, some foci of nuclear palisading around the fibrillary process (Verocay bodies) could frequently be found throughout the highly cellular regions. Schwannomas rarely occur in the eyelids, but have clinical and paraclinical indicators which indicate the probable diagnosis. In conclusion, we suggest that eyelid schwannoma be considered as an element of the differential diagnoses list for subcutaneous lesions of the eyelid.
**Keywords**: schwannoma, eyelid, tumor, mass

*Čes. a slov. Oftal., 79, 2023, No. 6, p. 325–328*

## ÚVOD

Periferní nervový systém je obohacen o gliové buňky odvozené od přechodné embryonální struktury nervového hřebenu a jsou známé jako Schwannovy buňky (SC) neboli neurolemmocyty. Obecně se tyto buňky podílejí na myelinizaci, výživě a regeneraci periferních nervů. Schwannovy buňky mohou vytvářet myelinovou pochvu kolem jediného silného nervového vlákna (tzv. myelinizační SC), nebo se jednoduše ovíjejí kolem mnoha tenkých nervových vláken (tzv. nemyelinizační SC) [1,2]. Nadměrná proliferace Schwannových buněk může vést ke vzniku většinou benigních a opouzdřených nádorů nazývaných schwannom nebo neurilemmom. Nejčastěji se schwannomy vyskytují v lokalitách hlavy a krku, zejména pocházející z vestibulokochleárního nervu a dále z periferních nervů končetin obsahujících brachiální plexus a sedací nerv. Na očních víčkách se tyto nádory vyskytují vzácně. Předložená kazuistika popisuje případ schwannomu v očním víčku a poskytuje souhrnný pře-

proLékaře.cz | 10.2.2026

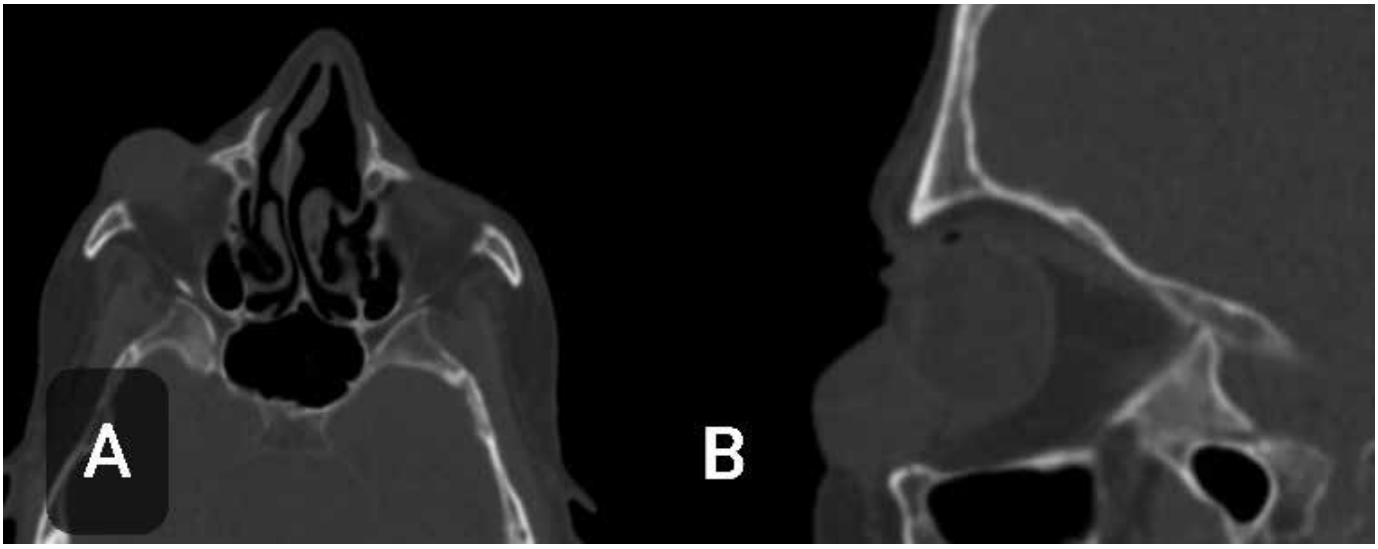


**Obrázek 1.** Spirální orbitální CT sken (bez kontrastu) v axiálním (**A**) a saggitálním (**B**) zobrazení zobrazující homogenní, dobře definovanou pevnou hmotu v pravém dolním víčku

**Obrázek 2.** Obrázek pravého dolního víčka pacienta bezprostředně před operací (**A**) a vyříznutý útvar (**B**)

hled klinických a paraklinických projevů této neobvyklé diagnózy [1–4].

## KAZUISTIKA

K vyšetření se dostavila 53letá žena, u které se před jedním rokem objevil pomalu rostoucí útvar v oblasti dolního víčka pravého oka. Pacientka neměla žádné bolesti nebo zhoršené vidění a ani jiné komplikace. Rovněž anamnesticky negovala jakékoliv systémové onemocnění nebo předchozí operace. Při zevrubném vyšetření bylo patrné nápadné vyklenutí dolního víčka spojené s jeho mechanickou ptózou bez patrných kožních změn. Při bližším vyšetření přímým světlem bylo možné nad lézí pozorovat dvě vertikálně probíhající překrvené podkožní drobné cévy. Palpačně byl zaznamenán podkožní útvar oválného tvaru a pevné konzistence o velikosti přibližně 2 cm. Léze nebyla citlivá, ale byla pohyblivá v horizontálním i vertikálním směru. Citlivost dolního víčka byla neporušena. Nekorigovaná zraková ostrost pacientky byla 20/20 (dle Snellenových optotypů) a vyšetření předního a zadního segmentu obou očí bylo v normě. Rovněž relativní aferentní pupilární defekt (RAPD) byl negativní a pohyby oka neomezené. Na snímku z počítačové tomografie orbity pacientky byl patrný solitérní a homogen-

proLékaře.cz | 10.2.2026

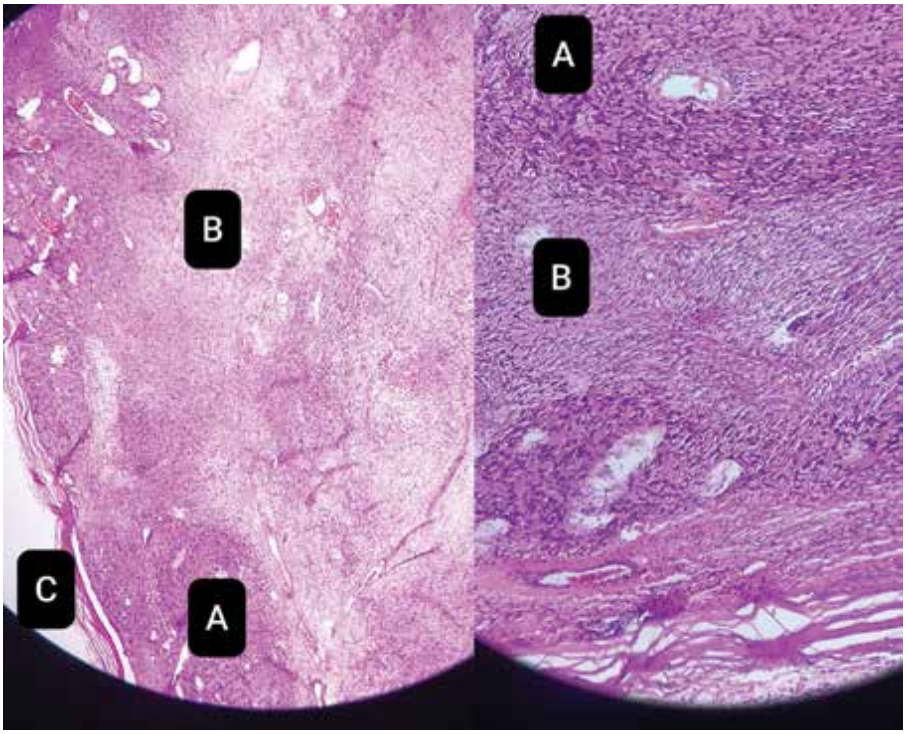


**Obrázek 3.** Malé (vlevo) a velké (vpravo) mikroskopické zvětšení léze ukazující dvoufázovou hypercelulární oblast (Antoni **A**) a hypocelulární oblast (Antoni **B**), oblasti s obklopujícím pouzdrem (**C**). H & E: Hematoxillin a Eosin

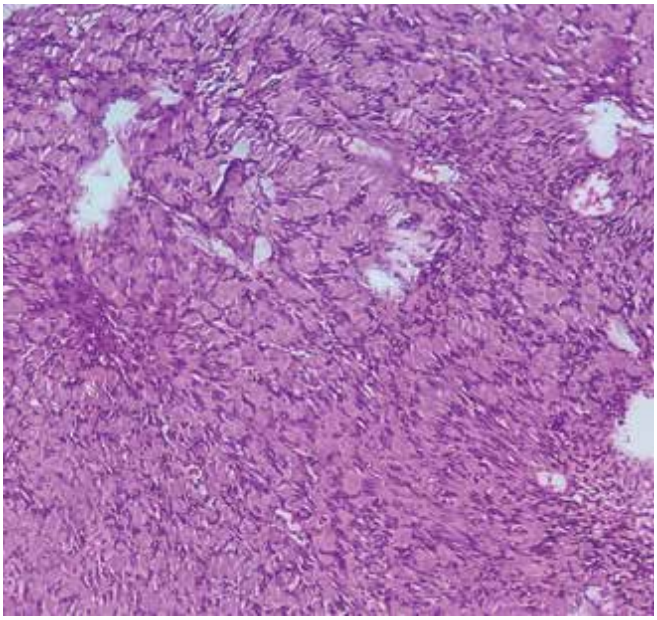

**Obrázek 4**. Tento obrázek ukazuje Verocay tělíska včetně palisádování jader Schwannových buněk uspořádaných v řadách oddělených narůžovělými fibrilárními výběžky. H & E: Hematoxillin a Eosin

ní pevný kulovitý útvar o hustotě odpovídající hustotě mozkové tkáně překrývající pravý dolní okraj orbity s rozšířením směrem k přední ploše tarzu a k okraji dolního víčka. Invaze do kosti nebo směrem do orbitálního prostoru nebyla přítomna (Obrázek 1).

Pacientka podstoupila excizi útvaru v lokální anestezii. Nad lézí byl proveden horizontální řez o délce 2,5 cm skalpelem s čepelí č. 15. Podkožní preparace tkání a hemostáza byly provedeny nůžkami a kauterizací. Opouzdřený hladký útvar byl vyjmut celý a odeslán k patologickému vyšetření (Obrázek 2). Při makroskopickém vyšetření byla zjištěna opouzdřená kulatá šedá hmota o rozměrech 2 × 1,5 × 1,5 cm na řezu se zjevnou homogenní šedavou kresbou a s několika ložisky krvácení. Mikroskopické vyšetření odhalilo přítomnost dvojí struktury: dvoufázovou hypercelulární oblast (Antoni A) a myxomatózní hypocelulární oblast (Antoni B), obsahující štíhlé podlouhlé buňky se zúženými konci, protkané kolagenními vlákny (Obrázek 3). Kromě toho bylo možné pozorovat četné oblasti palisádovitého uspořádání jader kolem fibrilárního výběžku (Verocay tělíska) v oblastech s hustou buněčnou strukturou (Obrázek 4). Rovněž bylo zjištěno několik oblastí s drobnými cévami naplněnými krví. V pooperačním období pacientka nezaznamenala žádné problémy a v období sledování po dobu jednoho roku nedošlo k recidivě.

## DISKUZE

Schwannomy jsou nejčastěji charakterizovány jako opouzdřené benigní nádory, které byly nalezeny jako izolované útvary v orbitě, uvei, skléře a spojivce. Extrémně vzácně se však vyskytují i v očních víčkách. Tyto nádory obvykle vznikají sporadicky v 5. a 6. dekádě života jako

proLékaře.cz | 10.2.2026

solitérní, excentrické léze příslušného nervu. Mohou nicméně vznikat i u dětí a postihují ve stejné míře obě pohlaví [4,7,10]. Výskyt vícečetných nádorů, ať už ve stejné lokalitě nebo v různých částech těla, vyžaduje systémové vyšetření za účelem posouzení souvisejících genetických poruch, jako je neurofibromatóza [5–12].

V klinickém obraze schwannomů očních víček jsou hlavními diagnostickými vodítky jejich tuhá konzistence způsobená pevným fibrocelulárním obsahem, hladké okraje díky jejich opouzdření a postupný růst. Nicméně byly popisovány i malé schwannomy v okrajích víček, které mohou svým vzhledem připomínat papilom víčka nebo hydrocystom [13–18]. Na CT snímcích je patrná dobře ohraničená a obvykle homogenní léze bez eroze kostí, jako v našem případě. Tumory rovněž vykazují intenzivní zvětšení, které může být u větších lézí heterogenní. V některých dlouhotrvajících případech může docházet k přestavbě přilehlé kosti. V zobrazení magnetickou rezonancí (MR) jsou léze izointenzivní nebo hypointenzivní na $T_1$ a hyperintenzivní na $T_2$. Rovněž v kontrastní MR vykazují tumory intenzivní zvětšení, více na periferii a méně centrálně [19].

Komplikace víčkových schwannomů obvykle souvisí s mechanickou ptózou, kosmetickými projevy a případnou poruchou vidění [6–17]. Základem léčby je totální odstranění nádoru chirurgickou cestou, pokud možno bez poškození celistvosti pouzdra. Z hlediska mikroskopického obrazu jsou patrné střídající se oblasti s vysokou a nízkou hustotou vřetenovitých buněk, které odpovídají histopatologické struktuře Antoni typu A, respektive Antoni typu B (Obrázek 3). Kromě toho charakteristický nález představují tzv. Verocay tělíska s typickým palisádovitým uspořádáním několika jader kolem acelulární oblasti (Obrázek 4). V případech s atypickým mikroskopickým obrazem je nutno provést imunohistochemické barvení na antigen S-100, které by u schwannomů mělo být silně pozitivní.

Závěrem navrhujeme, aby byl schwannom očního víčka zahrnut do seznamu diferenciálních diagnóz podkožních lézí očního víčka.

**Etické zásady**

Byl získán souhlas pacientky s anonymním zveřejněním jejích klinických údajů v tomto článku.

## LITERATURA


1. Mirsky R, Jessen KR. The neurobiology of Schwann cells. Brain pathol 1999;9(2):293-311. https://doi.org/10.1111/j.1750-3639.1999.tb00228.x
2. Pandey S, Mudgal J. A review on the role of endogenous neurotrophins and schwann cells in axonal regeneration. J Neuroimmune Pharmacol. 2021;1-11. https://doi.org/10.1007/s11481-021-10034-3
3. Gupta TKD, Brasfield RD, Elliot WS, Hajdu SI. Benign solitary schwannomas (neurilemomas). Cancer. 1969;24(2):355-366. https://doi.org/10.1053/j.jfas.2016.12.003
4. Onaran Z, Ornek K, Yilmazbas P, Bozdogan O. Schwannoma of the lower eyelid in a 13-year-old girl. Ophthalmic Plast Reconstr Surg. 2009;25(1):50-52. http://doi: 10.1097/IOP.0b013e3181936826
5. Brown-joel Z, Esmaili N, Hong S, Young K, Wanat K. Eyelid schwannomas with associated neoplasms: A report of 2 cases. JAAD Case Rep. 2022;30:56-58. https://doi.org/10.1016/j.jdcr.2022.10.004
6. Shibata N, Kitagawa K, Noda M, Sasaki H. Solitary neurofibroma without neurofibromatosis in the superior tarsal plate simulating a chalazion. Ger J Ophthalmol. 2012;250(2):309. http://doi:10.1007/s00417-010-1593-5
7. Ittarat M, Srihachai P, Chansangpetch S. Case report of eyelid schwannoma: A rare presentation in a child. Am J Ophthalmol Case Rep. 2019;13:56-58. https://doi.org/10.1016/j.ajoc.2018.12.005
8. Touzri RA, Errais K, Zermani R, Benjilani S, Ouertani A. Schwannoma of the eyelid: apropos of two cases. Indian J Ophthalmol Case Rep. 2009;57(4):318.
9. López-Tizón E, Mencía-Gutiérrez E, Gutiérrez-Díaz E, Ricoy JR. Schwannoma of the eyelid: report of two cases. JAMA Dermatol. 2007;13(2). https://doi.org/10.5070/D33s09x4kn
10. Kimura K, Tanaka T, Edagawa H, Goto H. A case of eyelid schwannoma in a child. Jpn J Ophthalmol. 2010;54:635-636. http://doi.org/10.1007/s10384-010-0880-3
11. Ho DK-Hong, Shah V, Obi EE. Giant eyelid schwannoma. Digit J Ophthalmol. 2018;1(11) http://djo.harvard.edu/index.php/djo/article/view/274
12. Singh S, Saraf S, Goswami D, Singh S. Case Report of Isolated Schwannoma - A Rare Eyelid Tumor. Ocul Oncol Pathol. 2014;7(2):143-145. http://doi.org/10.17925/USOR.2014.07.02.143
13. Morsi NH, Almansouri OS, Almansour EM. Isolated eyelid Schwannoma: A rare differential diagnosis of lid tumor. Saudi J Ophthalmol. 2017;31(2):112-114. https://doi.org/10.1016/j.sjopt.2017.02.005
14. Magdum RM, Paranjpe R, Kotecha M, Pallavi P. Solitary eyelid schwannoma. Med J DY Patil Vidyapeeth. 2014;7(4):502. http://doi.org/10.4103/0975-2870.135286
15. Lee KW, Lee MJ, Kim NJ, Choung HK, Wook K, et al. A Case of Eyelid Schwannoma. J Korean Ophthalmol Soc.2009;50(2):290-293. https://doi.org/10.3341/jkos.2009.50.2.290
16. Cheng KH, Karres J, Kross Jm, Kijlstra J, Dekken V, Herman. Cyst-like schwannoma on the eyelid margin. J Craniofac Surg. 2012;23(4):1215-1216. http://doi: 10.1097/SCS.0b013e3182564ace
17. Siddiqui MA, Leslie T, Scott C, Mackenzie J. Eyelid schwannoma in a male adult. J Clin Exp Ophthalmol. 2005;33(4):412-413. https://doi.org/10.1111/j.1442-9071.2005.01035.x
18. Mun YS, Kim N, Choung Ho K, Khwarg SI. Eyelid Schwannoma Mimicking Eyelid Amelanotic Nevus. Korean J Ophthalmol. 2019;33(5):478-480. https://doi.org/10.3341/kjo.2018.0123
19. Skolnik AD, Loevner LA, Sampathu DM et-al. Cranial Nerve Schwannomas: Diagnostic Imaging Approach. Radiographics. 2016;36(5):150199. http://doi:10.1148/rg.2016150199