

ZMENA VIDENIA DOSPELÝCH PACIENTOV S AMBLYOPIOU PO IMPLANTÁCII VNÚTROOČNEJ ŠOŠOVKY Z REFRAKČNÝCH DÔVODOV

Halička J.^{1,2}, Vida R.¹, Gajdoš M.¹, Králik M.¹, Javorka M.³, Jančo L.⁴, Žiak P.^{1,2}

¹UVEA Mediklinik, Martin-Priekopa

²Očná klinika, Jesseniova Lekárska fakulta v Martine, Univerzita Komenského v Bratislave

³Ústav fyziológie, Jesseniova lekárska fakulta v Martine, Univerzita Komenského v Bratislave

⁴II. Očná klinika SZU, Fakultná nemocnica s poliklinikou, F. D. Roosevelta Banská Bystrica

Autori článku prehlasujú, že vznik odborného článku, jeho publikovanie a zverejnenie nie je predmetom stretu záujmov a nie je podporené žiadnou farmaceutickou firmou. Autori článku prehlasujú, že práca nebola publikovaná v inom časopise.

Do redakcie doručeno dne: 2. 11. 2022

Přijato k publikaci dne: 22. 2. 2023



Prví autor:

MUDr. Juraj Halička, Ph.D.

Korešpondenčný autor:

MUDr. Peter Žiak, Ph.D.

Očná klinika JLF UK a UNM

Kollárova ul. č. 2

036 59 Martin

E-mail: ocnesekr@unm.sk

SÚHRN

Ciele: Cieľom práce bolo retrospektívne zhodnotiť zmeny videnia po implantácii trifokálnych (tVOŠ) alebo rotačne asymetrických multifokálnych umelých vnútroočných šošoviek (mVOŠ) u pacientov podstupujúcich operáciu z refrakčných dôvodov. Hlavným cieľom bolo zistiť, či sa centrálna zraková ostrosť mení po správnej korekcii pri ročnom sledovaní. Ďalšími cieľmi bolo zistenie rozdielu medzi skupinami s implantovanou difrakčnou a rotačne asymetrickou umelou vnútroočnou šošovkou, takisto ako zhodnotiť riziko správnej korekcie u pacientov, ktorý väčšinu života prežili "nedokorigovaní".

Materiál a metódy: V našej práci predstavujeme retrospektívne longitudinálne hodnotenie výsledkov u pacientov po implantácii umelej vnútroočnej šošovky. V období 2013 až 2020 sme vyhodnotili zmenu videnia 22 pacientov vo veku 39–59 rokov, z toho bolo 18 žien a 5 mužov. Priemerná predoperačná refrakcia tupozrakých očí bola $+5,7 \pm 2,13$ Dsf a $+1,24 \pm 0,86$ Dcyl. U amblyopických očí bolo implantovaných 7 kusov difrakčných šošoviek a 15 kusov rotačne asymetrických šošoviek.

Výsledky: Nekorigovaná zraková ostrosť do diaľky bola pred operačným výkonom (OV) a 1R po OV $0,13 \pm 0,09$ vs. $0,57 \pm 0,28$ ($p < 0,001$); najlepšia korigovaná zraková ostrosť do diaľky bola pred OV a 1R po OV $0,53 \pm 0,22$ vs. $0,62 \pm 0,29$ ($p = 0,024$); nekorigovaná zraková ostrosť do blízka bola pred OV a 1R po OV $0,06 \pm 0,06$ vs. $0,48 \pm 0,32$ ($p < 0,001$); najlepšia korigovaná zraková ostrosť do blízka bola pred OV a 1R po OV $0,45 \pm 0,27$ vs. $0,55 \pm 0,35$ ($p = 0,014$).

Záver: Implantovanie tVOŠ a mVOŠ šošoviek bolo u pacientov v našej skupine s amblyopiou efektívne, teda zlepšuje nekorigovanú zrakovú ostrosť do diaľky aj do blízka a bez závažných nežiadúcich účinkov. Zároveň hodnotíme, že zmena refrakcie a odstránenie anizometropie vedie k signifikantnej zmene najlepšej korigovanej zrakové ostrosti do diaľky a do blízka v jedno ročnom sledovaní.

Kľúčové slová: amblyopia, CLE, vnútroočná šošovka

SUMMARY

CHANGES IN THE VISION OF ADULT AMBLYOPIC PATIENTS FOLLOWING CLEAR LENS EXTRACTION

Aims: The aim of the study was to retrospectively evaluate changes in vision after the implantation of trifocal (tIOL) or rotationally asymmetric multifocal artificial intraocular lenses (mIOL) in patients undergoing clear lens extraction. The main goal was to determine whether changes to central visual acuity occur after the implantation of an IOL at a follow-up examination after one year. Other objectives were to determine the difference between the groups with implanted diffractive and rotationally asymmetric artificial intraocular lenses, as well as to evaluate the risk of accurate correction in patients who had lived most of their lives "undercorrected".

Material and methods: In our study, we present a retrospective longitudinal evaluation of results in patients after the implantation of an artificial intraocular lens. In the period from 2013 to 2020, we evaluated changes in the vision of 22 patients aged 39–59 years, of whom 18 were women and 5 were men. The average preoperative refraction of myopic eyes was $+5.7 \pm 2.13$ Dsf and $+1.24 \pm 0.86$ Dcyl. In amblyopic eyes, 7 diffractive lenses and 15 rotationally asymmetric lenses were used.

Results: Uncorrected distance visual acuity before surgery and one year (1Y) after was 0.13 ± 0.09 vs. 0.57 ± 0.28 ($p < 0.001$); the best corrected distance visual acuity before and 1Y after was 0.53 ± 0.22 vs. 0.62 ± 0.29 ($p = 0.024$); uncorrected near visual acuity before and 1Y after was 0.06 ± 0.06 vs. 0.48 ± 0.32 ($p < 0.001$); the best corrected near visual acuity before and after the surgical procedure was 0.45 ± 0.27 vs. 0.55 ± 0.35 ($p = 0.014$).

Conclusion: Implantation of tIOL and mIOL lenses was effective in our group of patients with amblyopia, thus improving uncorrected distance and near visual acuity and without serious adverse effects. At the same time, we evaluate that the change in refraction and the removal of anisometropia lead to a significant change in the best corrected visual acuity for distance or near vision at the one-year follow-up examination.

Key words: amblyopia, CLE, intraocular lens

Čes. a slov. Oftal., 79, 2023, No. 3, p. 118–123

ÚVOD

Amblyopia je najrozšírenejšie ochorenie detského veku, nazývané tiež "lenivé oko". Je to funkčné ochorenie, definované ako: „vývojová chyba priestorového vizuálneho spracovania, ktorá sa vyskytuje v centrálnej vizuálnej dráhe" [1]. Morfológicky a funkčne bývajú obidve oči v poriadku, problémom býva interpretácia obrazu v mozgu, pretože oko nebolo dostatočne stimulované počas vývoja v skorom detskom veku. Dôvodom pre zníženú stimuláciu býva najčastejšie anizometropia, deprivácia stimulu alebo strabizmus.

Kritická perióda, alebo hranica maximálnej neuroplasticity vizuálneho kortexu pre liečbu amblyopie je medzi 6–8 rokom života. Zlatým štandardom v liečbe amblyopie je penalizácia zameraná na nútené použitie amblyopického oka [2]. Tento druh liečby amblyopie býva účinný až do 7 rokov [3]. Najväčším rizikom neliečenej tupozrakosti v detskom veku je trauma alebo choroba dominantného oka, čo je rizikovým faktorom pre slepotu [4]. Napriek tomu vieme, že existujú pacienti, ktorým sa po traume dominantného oka zvýšila najlepšia korigovaná zraková ostrosť (NKZO) tupozrakého oka aj v dospelom veku [5].

Existuje len málo poznatkov o účinnosti implantácie viacohniskovej vnútroočnej šošovky pri operácii z refrakčných dôvodov u amblyopických pacientov. V súčasnosti existujú 2 publikované práce zaoberajúce sa amblyopiou a implantáciou viacohniskových VOŠ, obidve so subjektívne spokojnými pacientami. Prvá skupina sledovala 14 pacientov s amblyopiou v dôsledku anizometropie (bez strabizmu, bez mikrotropie) a implantácie rotačne asymetrickej multifokálnej (MPlus, Oculentis) vnútroočnej šošovky [6] a druhá štúdia sledovala 3 anizometropických amblyopických pacientov s kataraktou (jeden ďalekozraký, dvaja krátkozrakí) bez strabizmu a implantáciou difrakčnej multifokálnej (AcrySof ReSTOR, Alcon) vnútroočnej šošovky [7].

Viacohniskové vnútroočné šošovky nie sú rutinne používané u pacientov s amblyopiou. Podľa niektorých je dokonca implantácia multifokálnej vnútroočnej šošovky pri amblyopii kontraindikovaná, rakúski autori publikovali kazuistiku pacientky po operácii strabizmu a anizometropickou amblyopiou bez centrálnej fixácie po implantácii trifokálnych (AT Lisa tri toric 939, Zeiss) umelých vnútroočných šošoviek [8]. Amblyopia nie je monokulárna porucha a nie je to len porucha zníženej zrakovosti, ale je to abnormálny vývoj binokulárneho vizuálneho systému postihujúci obe oči [9]. Pre riziko diplopie sa preto časť oftalmológov bojí zasahovať do nesprávne rozvinutého binokulárneho systému.

V dnešnej dobe je použitie viacohniskových umelých vnútroočných šošoviek štandardom pri výmene umelej vnútroočnej šošovky z refrakčných dôvodov (z angl.: clear lens extraction, CLE). Kritéria pre výber pacientov sú úzke a v našej praxi platí nepísané pravidlo, kedy operáciu odporúčame hypermetropom, ktorých najlepšia naturálna zraková ostrosť do diaľky je už menej ako 0,7 decimal a nízky naturálny vízus do blízky. Prakticky sú to pacienti s refrakčnou vadou $> +1,0$ Dsf a vekom > 50 rokov. U amblyopických pacientov o to viac vždy dôkladne rozoberáme, že po operácii určite nebudú lepšie vidieť ako pred, ale v prípade anizometropickej amblyopie je jednoduchšie skorigovať anizometropiu umelou vnútroočnou šošovkou v porovnaní s okuliarovou korekciou, pre riziko anizeikónie. Zároveň zdôrazňujeme, že viacohniskové šošovky spôsobujú nižšiu kontrastnú citlivosť.

Anizeikónia môže byť problémom, najmä v prípade ak pacient od mladosti nosí plnú korekciu a mozog si zvykol na rozdiel veľkosti obrazov, resp. «engramoval» väčší obraz z väčšej plusovej dioptrie za správny, tak ako popisujú rakúski autori [8]. Z našich klinických skúseností vyplýva, že je rozšírené nepoužívať plnú okuliarovú korekciu u dospelých anizometropických pacientov. V praxi to znamená, že pacient nosí v okuliarovej korekcii rovnaké dioptrie, podľa dominantného oka. Z dlhoročného pozorovania ide pravdepodobne o kombináciu kozmetických dôvodov (väčšie plusové dioptrie zväčšujú oko) a prognosticky negatívnych vyhládok na zlepšenie centrálnej zrakovosti („aj tak už teraz pacientovi, v dospelom veku, plná korekcie nepomôže“).

V našej práci teoreticky rozoberáme súčasné možnosti a retrospektívne hodnotíme súbor anizometropických pacientov u ktorých bola pri operácii CLE implantovaná trifokálna alebo rotačne asymetrická umelá vnútroočná šošovka.

MATERIÁL A METODIKA

V našej práci predstavujeme retrospektívne longitudinálne hodnotenie výsledkov u pacientov po implantácií umelej vnútroočnej šošovky. Operačnú metódu CLE podstúpilo v jednom centre v sledovanom období v r. 2013–2020 celkovo 34 amblyopických pacientov. V skupine monofokálnych umelých vnútroočných šošoviek bolo 7 pacientov vo veku 43–57 rokov, z toho bolo 5 žien a 2 muži. V skupine multifokálnych/trifokálnych umelých vnútroočných šošoviek bolo 22 pacientov vo veku 39–59 rokov, z toho bolo 17 žien a 5 mužov. Predo-

peračná refrakcia u tupozrakých očí bola $+5,7 \pm 2,13$ Dsf a $+1,24 \pm 0,86$ Dcyl. Amblyopickí pacienti s iným očným ochorením neboli do analýzy zahrnutí, preto boli 4 pacienti z analýzy vylúčení (1. st.p. operácii schwannómu na kontralaterálnej strane, st.p. keratopathiam o.utr., 2. maculopathia o.utr., 3. glaucoma chronicum simplex o.utr., 4. Dystrophio corneae Fuchs o.utr.)

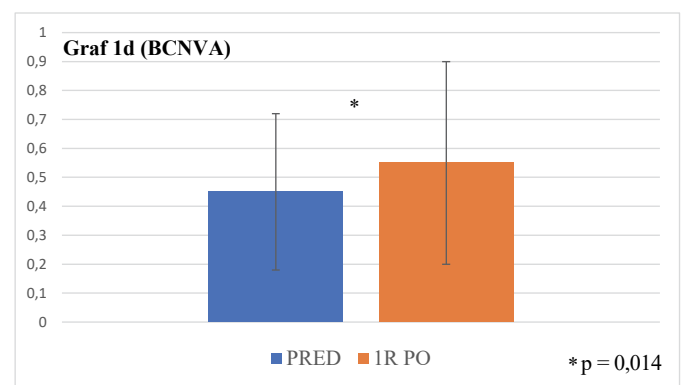
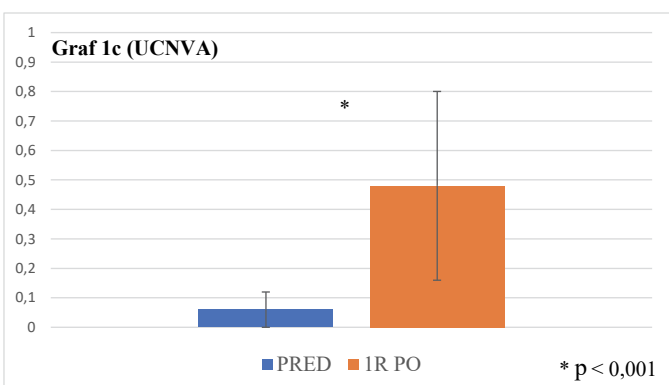
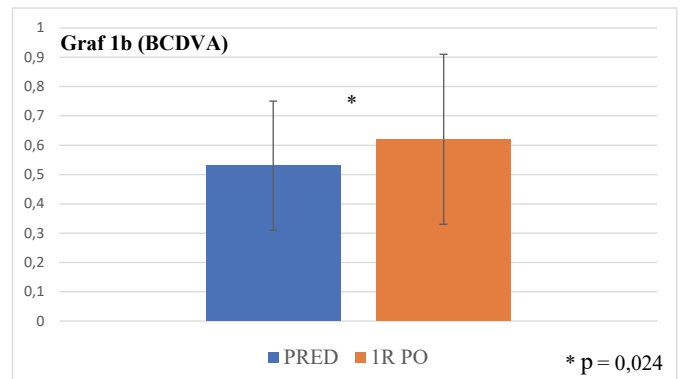
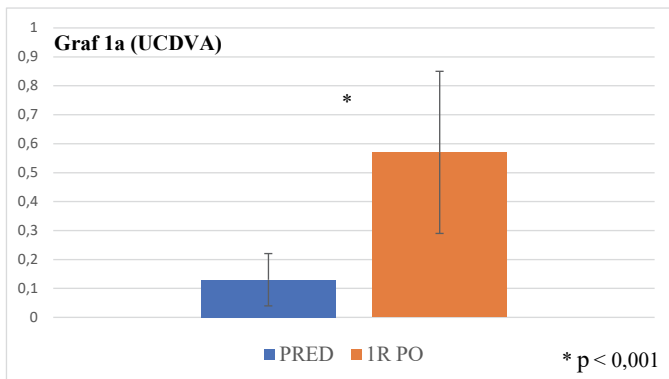
Všetci pacienti boli klasifikovaní ako anizometropická amblyopia. V skupine multifokálnych šošoviek bolo hodnotených 15 očí (z toho 3 muži, priemerný vek $49,5 \pm 6,4$ rokov) u pacientov s anizometropickou amblyopiou bez anamnézy strabizmu, alebo operácie strabizmu v minulosti a 7 očí (2 muži, priemerný vek $48,3 \pm 6,4$ rokov) u pacientov s pozitívnou anamnézou na operáciu strabizmu v minulosti (7 pacientov).

Spolu bolo analyzovaných 22 implantovaných viacohniskových IOL. Priemerná hodnota všetkých implantovaných šošoviek bola $+30,1 \pm 3,35$ SE, s maximom $+39$ SE a minimom $+24,5$ SE. Z toho bolo použitých 7 kusov difrakčných šošoviek (1 Tecnis Symfony ZXR00, 4 AT Lisa tri 839 MP, 1 Fine Vision Trifocal Micro F a 1 Medicontur 677MY) a 16 kusov rotačne asymetrických šošoviek (LS 313 MF 30, Oculentis; 5 tórických

MF 30 T). Priemerný vek u pacientov, ktorým bola implantovaná difrakčná šošovka, bol v čase implantácie 51,9 (47–59). U pacientov, ktorým bola implantovaná rotačne asymetrická šošovka, bol priemerný vek v čase zákroku 55,4 (44–68).

Každý pacient pred operáciou podpísal informovaný súhlas. Pred operáciou pacienti podstúpili biometrické meranie pomocou optického biometrického systému IOL master 500 a neskôr IOL master 700 (Carl Zeiss Meditech, Nemecko). Podľa dĺžky oka sme pri biometrii použili vzorec Hoffer-Q (AXL < 24 mm), alebo Holladay (AXL > 24 mm). V prípade implantácie tórickej vnútroočnej šošovky (5ks M plus) sme použili internetový výpočtový formulár pre tórické IOL (<https://www.teleon-toric.com/GB/Intro.aspx>).

Pacienti mali pooperačné kontroly v časovom intervale 1 mesiac a 1 rok po operácii. Refrakcia bola meraná autorefraktometrom ARK-1 (Nidek, Japonsko), korigovaná a nekorigovaná zraková ostrosť na blízko aj do diaľky pomocou Snellenových optotypov (LCD optotyp CX-1000, Topcon, Japonsko). Následne bola merala kontrastná citlivosť LCD optotypom CX-1000 (Topcon, Japonsko). Nakoniec podstúpili vyšetrenie štrbinovou lampou LS 220 (Zeiss, Nemecko).



Graf 1a, b, c, d. Zmena videnia u všetkých amblyopov pred OV a 1 rok po OV; graf 1a UCDVA, graf 1b BCDVA, graf 1c UCNVA, graf 1d BCNVA

UCDVA – z ang. uncorrected distance visual acuity (nekorigovaná zraková ostrosť do diaľky)

BCDVA – z ang. best corrected distance visual acuity (najlepšia korigovaná zraková ostrosť do diaľky)

UCNVA – z ang. uncorrected near visual acuity (nekorigovaná zraková ostrosť do blízka)

BCNVA – z ang. best corrected near visual acuity (najlepšia korigovaná zraková ostrosť do blízka)

OV – operačný výkon

Všetky operácie boli uskutočnené v UVEA Medikliník, v Martine. Pacienti si operáciu platili sami. Rohovkové rezy boli lokalizované do miesta najstrmšieho meridiánu rohovky. IOL bola vložená do kapsulárneho vaku cez 2,2 mm rohovkový rez pomocou injektora Viscoject 2.2 (Oculentis, Nemecko), v prípade implantácie rotačnej asymetrickej šošovky s addíciou umiestnenou dole. Ak bol CLE vykonaná na oboch očiach, operácia na druhom oku bola zvyčajne vykonaná 1 týždeň po operácii prvého oka.

Parametre zmeny videnia sme zaznamenávali pred operačným výkonom a 1 rok po operačnom výkone v parametroch: najlepší nekorigovaný vĺzus do diaľky (UCDVA), najlepší korigovaný vĺvus do diaľky (BCDVA), najlepší nekorigovaný vĺvus do blízka (UCNVA) a najlepší korigovaný vĺvus do blízka (BCNVA). Štatistická analýza údajov sa uskutočňovala pomocou softvéru SPSS pre Windows (verzia 19.0, SPSS, Inc.). Rozdelenie hodnôt vo vzorke bolo testované pomocou Shapiro-Wilkovho testu. Pri neprítomnosti normálneho (Gaussovho) rozdelenia sme na porovnanie štatistickej významnosti rozdielov v zrakovej ostrosti v celej skupine pred a po zákroku použili Wilcoxonov test. Na porovnanie zmeny videnia medzi nezávislými podskupinami (typ vnútroočnej šošovky, prítomnosť strabizmu) sme použili neparametrickú analýzu pomocou Mann Whitney U testu. Úroveň štatistickej významnosti bola vždy rovnaká ($p < 0,05$).

VÝSLEDKY

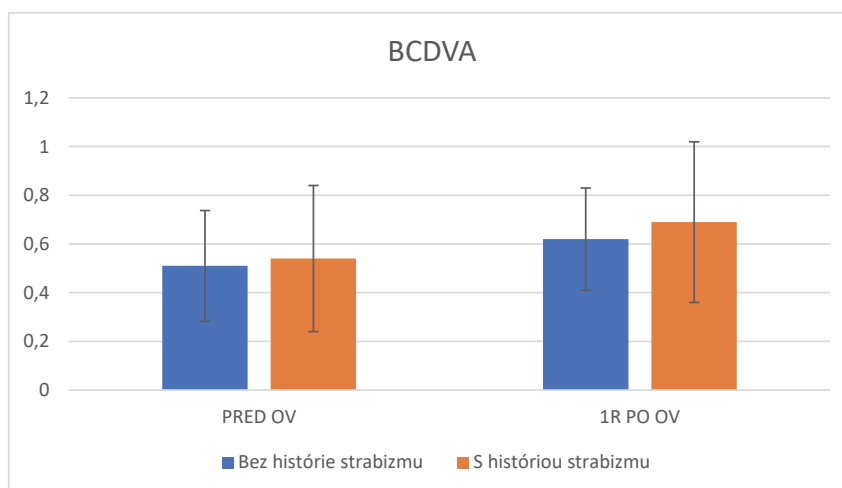
Zo skupiny s anizotropickou amblyopiou sme vyčlenili skupinu pacientov, ktorí v minulosti podstúpili

operáciu strabizmu ($n = 7$). Pacienti s anizotropickou amblyopiou s alebo bez strabizmu sa od seba predoperačne nelíšili vekom (Mann-Whitneyho test: $p = 0,521$), pohlavím (Fisherov test: $p = 0,999$) ani predoperačným SE (nepárový T-test: $p = 0,397$).

V celej skupine pacientov ($n = 22$) s anizotropickou amblyopiou sa dosiahlo významné zlepšenie v nekorigovanej zrakové ostrosti do diaľky (z ang. uncorrected distance visual acuity, UCDVA) pred operačným výkonom (OV) a 1R po OV $0,13 \pm 0,09$ vs. $0,57 \pm 0,28$ ($p < 0,001$), vid' Graf 1a, v najlepšej korigovanej zrakové ostrosti do diaľky (z ang. best corrected distance visual acuity, BCDVA) pred OV a 1R po OV $0,53 \pm 0,22$ vs. $0,62 \pm 0,29$ ($p = 0,024$), vid' Graf 1b, nekorigovanej zrakové ostrosti do blízka (z ang. uncorrected near visual acuity, UCNVA) pred OV a 1R po OV $0,06 \pm 0,06$ vs. $0,48 \pm 0,32$ ($p < 0,001$), vid' Graf 1c a najlepšia korigovaná zraková ostrosť do blízka (z ang. best corrected near visual acuity, BCNVA) bola pred OV a 1R po OV $0,45 \pm 0,27$ vs. $0,55 \pm 0,35$ ($p = 0,014$), vid' Graf 1d.

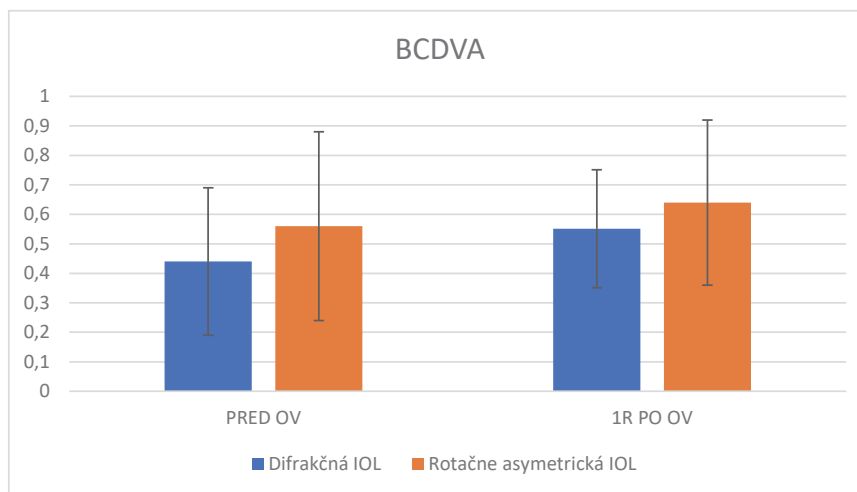
Pri porovnaní zmeny videnia najlepšej korigovanej zrakové ostrosti 1 rok po operácii v skupine anizotropickej amblyopii s $0,69 \pm 0,33$ ($n = 15$, $p = 0,695$) alebo bez histórie strabizmu $0,62 \pm 0,3$ ($n = 7$, $p = 0,373$) naša analýza nezistila významný rozdiel medzi skupinami ($p = 0,641$), vid' Graf 2.

V skupine pacientov s čisto anizotropickou amblyopiou ($n = 15$) pri porovnaní zmeny videnia najlepšej korigovanej zrakové ostrosti do diaľky u difrakčných šošoviek $0,55 \pm 0,32$ ($p = 0,512$) a rotačne asymetrických šošoviek $0,66 \pm 0,28$ ($p = 0,676$) naša analýza nezistila významný rozdiel medzi skupinami ($p = 0,854$), vid' Graf 3.



Graf 2. Najlepšia korigovaná zraková ostrosť do diaľky (BCDVA), porovnanie pred OV a 1 rok po OV u anizotropických amblyopov s a bez strabizmu v anamnéze ($p = 0,641$)

BCDVA – z ang. best corrected distance visual acuity (najlepšia korigovaná zraková ostrosť do diaľky), OV – operačný výkon



Graf 3. Najlepšia korigovaná zraková ostrosť do diaľky (BCDVA) pred OV a 1 rok po OV, porovnanie rotačne asymetrickej a difrakčnej viacohniskovej šošovky ($p = 0,854$)

BCDVA – z ang. best corrected distance visual acuity, najlepšia korigovaná zraková ostrosť do diaľky, OV – operačný výkon, IOL – z ang. intraocular lens (vnútroočná šošovka)

DISKUSIA

Amblyopia je ochorenie s prevalenciou približne 4 % u detí a 2 % u dospelých, na Slovensku je epidemiologická situácia nezistená. Vo svete sa prevalencia líši najmä u dospeljej populácie, podľa zastúpenia liečby v detskom veku. Väčšinou je jednostranná, legislatívne aj formálne fungujú ľudia s jedným okom normálne. Existuje len niekoľko málo zamestnaní, na ktoré potrebujeme dve zdravé oči. Pri traume však existuje až trojnásobne väčšie riziko straty dominantného oka, ak je druhé amblyopické [10].

Prečo teda amblyopiu liečiť? Priame výhody zahŕňajú potenciálne zlepšenie najlepšej zrakovej ostrosti a stereoskopické videnie. Takisto príležitostne narovnanie škúliacich očí s dosiahnutím zlepšenej zrakovej ostrosti. U dospelých pacientov, zvyknutých na fungovanie s jedným okom, môžeme zlepšiť NKZO amblyopického oka pre prípad traumy alebo ochorenia zdravého oka.

Samotná korekcia však už v dospelom veku amblyopiu nezvráti. V nami prezentovanej kazuistike sme poukázali na konkrétny priebeh liečby pomocou dichoptického tréningu vo virtuálnej realite u 22-ročného amblyoptického pacienta s hypermetropiou a anizometropiou [11]. Pri veľkej anizometrii, resp. astigmatizme je správna korekcia ťažko dosiahnuteľná. Keďže ide o dospelých pacientov, ťažšie si zvykajú nie len na okuliarovú korekciu, bez ktorej vidia mnohokrát rovnako, ako s ňou. Ale ťažko si zvykajú aj na korekciu v kontaktných šošovkách.

V prípade myopickej anizometropie nie je problém, aj v mladšom veku laserová refrakčná operácia, resp. implantácia ICL. Pacienti s myopiou však zriedka

bývajú amblyopickí. Z našich klinických skúseností je u hypermetropov situácia odlišná, komplikovanejšia – pre plytkú prednú komoru je z dlhodobého hľadiska ICL riziková. Laserové refrakčné zákroky sú u hypermetropov nestabilné a sprevádzané nežiaducimi dysfotopsiami. Najlepším dlhodobým a dlhodobodskúšaným riešením je výmena čírej vnútroočnej šošovky z refrakčných dôvodov. Tento spôsob nám prináša niekoľko možností riešenia a to v dnešnej dobe s použitím monofokálnych šošoviek, šošoviek s predĺženým ohniskom (z ang. extended depth of focus, EDOF) a trifokálnych umelých vnútroočných šošoviek. Výber vhodnej šošovky je ďaleko náročnejší ako samotná operácia. Pre zníženú kontrastnú citlivosť pri amblyopii a takisto zníženú kontrastnú senzitivitu viac-ohniskových šošoviek je preto ich použitie v CLE amblyopických pacientov diskutabilné. Pri osobnom pohovore s pacientom je to vždy diskutované a otázka je stupeň amblyopie u každého jednotlivca, najmä videnie do blízka, pretože to je hlavný dôvod operácie u pacientov podstupujúcich CLE.

V našej štúdii nám vizuálne a refrakčné výsledky u amblyopických pacientov po implantácii viacohniskových vnútroočných šošoviek ukázali signifikantnú zmenu nekorigovanej i korigovanej zrakovej ostrosti v ročnom sledovaní. Tieto výsledky sú veľmi povzbudivé a zaslúžia si ďalšie sledovanie. Najmä s ohľadom na zlepšenie najlepšej korigovanej zrakovej ostrosti skoro o celý riadok po 1 ročnej, plnej korekcii, ktorú nebolo možné v okuliaroch dosiahnuť. Naše výsledky sú konzistentné s prácou írskych autorov, ktorí použili multifokálne rotačne asymetrické šošovky [6]. U podskupiny pacientov s čistou anizometropickou amblyopiou by mohol vizuálny tréning ďalej pomôcť, tak ako v našej predošlej práci [12].

Za slabinu práce považujeme použití malého počtu trifokálních umělých vnútroočných šošoviek, takisto ako ich rôzne typy. Napriek rozdielnym výrobcam si myslíme, že logika fungovania difrakčných šošoviek je fyzikálne rovnaká a preto sme ich hodnotili ako jeden súbor. Takýto veľký súbor s podobnými typom šošoviek nebol doteraz publikovaný. Veľmi dôležitá otázka, ktorú moja práca obchádza, je kontrastná senzitivita. Pacientom pri vstupnom vyšetrení kontrastnú citlivosť pravidelne nevyšetrujeme, preto takéto porovnanie nie je možné a je to veľká škoda.

ZÁVER

Záverom môžeme hodnotiť, že použitie viac ohniskových umělých vnútroočných šošoviek pri operácii z refrakčných dôvodov u amblyopických pacientov je možné. Obojstranná implantácia viacohniskovej vnútroočnej šošovky je efektívny zákrok u anizometropických pacientov. Zvýšenie najlepšej zrakovéj ostrosti v 1 ročnej sledovacej dobe je možné pri správnej korekcii viacohniskovými šošovkami aj u starších pacientov. V našom súbore prebehli všetky pooperačne neuroadaptácie bez komplikácií.

LITERATÚRA

1. Diamond GR, Eggers HM. Strabismus and pediatric ophthalmology. Vol 5. London: Mosby; 1993. 70. ISBN: 978-1563750977.
2. Loudon SE, Simonsz HJ. The history of the treatment of amblyopia. Strabismus. 2005 Jun;13(2):93-106. doi: 10.1080/09273970590949818
3. Holmes JM, Lazar EL, Melia BM, et al. Effect of age on response to amblyopia treatment in children. Arch Ophthalmol. 2011 Nov;129(11):1451-1457. doi:10.1001/archophthalmol.2011.179
4. Williams C, Northstone K, Harrad RA, et al. Amblyopia treatment outcomes after preschool screening v school entry screening: observational data from a prospective cohort study. Br J Ophthalmol. 2003 Aug;87(8):988-993. doi: 10.1136/bjo.87.8.988
5. Kaarniranta K, Kontkanen M. Visual recovery of the amblyopic eye in an adult patient after loss of the dominant eye. Acta Ophthalmol Scand. 2003 Oct;81(5):539. doi: 10.1034/j.1600-0420.2003.00127.x
6. de Wit DW, Diaz JM, Moore TC, Moore JE. Refractive lens exchange for a multifocal intraocular lens with a surface-embedded near section in mild to moderate anisometropic amblyopic patients. J Cataract Refract Surg. 2012 Oct;38(10):1796-1801. doi: 10.1016/j.jcrs.2012.06.046
7. Petermeier K, Gekeler F, Spitzer MS, Szurman P. Implantation of the multifocal ReSTOR apodised diffractive intraocular lens in adult anisometropic patients with mild to moderate amblyopia. Br J Ophthalmol. 2009 Oct;93(10):1296-1301. doi: 10.1136/bjo.2007.131839
8. Faschinger, Ch. Considerations when implanting mIOLs in amblyopia with strabismus patients 2018 [internet]. Ophthalmology Times Europe; c2018 [cited 2018 March 26]. Available from: <https://europe.ophthalmologytimes.com/view/considerationswhen-implanting-miols-amblyopia-strabismus-patients/>
9. Meier K, Giaschi D. Unilateral amblyopia affects two eyes: Fellow eye deficits in amblyopia. Invest Ophthalmol Vis Sci. 2017 Mar;58(3):1779-1800. doi: 10.1167/iovs.16-20964
10. Tommila V, Tarkkanen A. Incidence of loss of vision in the healthy eye in amblyopia. Br J Ophthalmol. 1981 Aug;65(8):575-577. doi: 10.1136/bjo.65.8.575
11. Halicka J, Bittsansky M, Sivak S, Piñero DP, Ziak P. Virtual reality visual training in an adult patient with anisometropic amblyopia: Visual and functional magnetic resonance outcomes. Vision (Basel). 2021 May;5(2):22. doi: 10.3390/vision5020022
12. Halicka J, Sahatqija E, Krasnansky M, Kapitanova K, Fedorova M, Ziak P. Visual training in virtual reality in adult patients with anisometric amblyopia. Cesk Slov Oftalmol. 2020;76(1):24-28. doi: 10.31348/2020/3

NOVINKY V ČLENSKÉ EVIDENCI ČLS JEP

www.cls.cz



NOVÁ ON-LINE PŘIHLÁŠKA NA WEBOVÝCH STRÁNKÁCH

- * rychlá registrace pro nové členy
- * propojení s administrátorem organizační složky
- * on-line schvalování nových členů

PŘIHLÁŠENÍ DO PROFILU ČLENA

- * možnost rychlé aktualizace kontaktních údajů člena
- * přehled evidovaných odborných společností
- * možnost rozšíření členství o další společnosti, sekce, spolky
- * přehled uhrazených a neuhrazených členských příspěvků
- * možnost on-line platby prostřednictvím QR kódu
- * doklad o úhradě členského příspěvku ke stažení

Pro přihlášení do profilu člena je nutné znát e-mail člena (zaevidovaný v členské evidenci ČLS JEP) a evidenční číslo (variabilní symbol).

Při potížích s přihlášením vám rádi pomůžeme. Kontaktujte Centrální evidenci členů ČLS JEP cle@cls.cz