

# RHEOHEMAFERÉZA V LÉČBĚ SUCHÉ FORMY VPMD. KAZUISTIKA

Stěpanov A., Langrová H., Studnička J., Burova M.

Oční klinika Fakultní nemocnice v Hradci Králové a Lékařské fakulty Univerzity Karlovy v Hradci Králové

*Autoři práce prohlašují, že vznik i téma odborného sdělení a jeho zveřejnění není ve střetu zájmu a není podpořeno žádnou farmaceutickou firmou. Práce nebyla zadána jinému časopisu ani jinde otištěna.*

Do redakce doručeno dne: 16. 8. 2022

Přijato k publikaci dne: 15. 11. 2022



Doc. MUDr. Alexandr Stěpanov,  
Ph.D., MBA, FEBO  
Oční klinika FN Hradec Králové a LF  
v Hradci Králové, Univerzita Karlova  
Sokolská 581  
500 05 Hradec Králové  
E-mail: stepanov.doctor@gmail.com

## SOUHRN

**Cíl:** Prezentujeme kazuistické sdělení pacienta se suchou formou věkem podmíněné makulární degenerace (VPMD) u kterého jsme během 6 let sledovali účinek léčby rheohemaferézou (RhF).

**Metodika:** Muž ve věku 67 let byl v dubnu 2014 vyšetřen na Oční klinice Fakultní nemocnice Hradec Králové pro metamorfopsie a pokles zrakové ostrosti levého oka. Celkově se pacient léčil s hypercholesterolemií, pravidelně užíval Lipfix 10 mg 1x denně (atorvastatinum 10 mg). Hladina cholesterolu v krvi byla 3,41 mmol/l, lipidový profil byl v normě. Předchozí oční anamnéza byla bez pozoruhodností.

Oční obtíže pozoroval během roku, při vyšetření udával vlnění obrazu před levým okem na Amslerové mřížce. Vstupní zraková ostrost levého oka byla 6/10, korekce nelepšila. Zraková ostrost pravého oka byla 6/6. Na obou očích byl nález na předním segmentu přiměřený věku s výjimkou incipientní kortikální katarakty. Na očním pozadí obou očí byl terč zrakového nervu ohraničený, v makule levého oka bylo množství měkkých splývajících drúz, do střední periferie byl nález bez hrubých patologických změn. Na očním pozadí pravého oka byl nález obdobný, ale v menším rozsahu. Optická koherenční tomografie makuly levého oka ukázala druzoidní ablaci retinálního pigmentového epitelu (RPE) s kumulací hyperreflektivit pod RPE. Elektoretinografie na reverzační podnět (pERG): prokázala mírně prodlouženou retenci aktivity centrální oblasti sítnice (vlna p50) a gangliových buněk (vlna N95). Multifokální elektoretinografie (mfERG) v centrálních 30° sítnice byla v mezích normy. Elektoretinografie (ERG) prokázala fyziologickou fotopickou a skotopickou aktivitu tyčinek. Pacientovi byla zahájena léčba 8 procedurami RhF, a to dvě za týden, 2 týdny přestávka a puls byl opakován 4x.

**Výsledky:** Během následujících půlročních kontrol v průběhu 6 let jsme u pacienta zaznamenali postupnou resorpci měkkých drúz s přiložením linií RPE dle OCT vyšetření. Zraková ostrost obou očí byla na poslední kontrole v dubnu 2020 zachována na vstupních hodnotách, plocha měkkých drúz se významně zmenšila. Funkce tyčinkového, čípkového systému a centrální oblasti sítnice mfERG kolísala jen nevýznamně v průběhu celého sledování s tendencí mírného zvýšení aktivity po léčbě RhF.

**Závěr:** Zaznamenali jsme zlepšení anatomického a funkčního nálezu po léčbě RhF u pacienta se suchou formou VPMD během 6letého sledování. Zraková ostrost postiženého oka zůstala na vstupních hodnotách.

**Klíčová slova:** věkem podmíněná makulární degenerace, rheohemaferéz, měkké drúzy, elektoretinografie, viskozita krve

## SUMMARY

### RHEOHEMAPHERESIS IN THE TREATMENT OF DRY FORM OF AMD. A CASE REPORT

**Aim:** We present a case report of a patient with dry form of age-related macular degeneration (AMD) in whom we monitored the effect of rheohemapheresis (RhF) treatment over 6 years.

**Methods:** A 67-year-old man was examined in April 2014 at the Department of Ophthalmology at the University Hospital in Hradec Králové for metamorphopsia and decreased visual acuity of the left eye. The patient received general treatment for hypercholesterolemia with Lipfix 10 mg once a day (atorvastatin 10 mg). The cholesterol level in the blood was 3.41 mmol/l, the lipid profile was normal. The patient's previous ocular medical history was unremarkable.

The patient reported ocular complaints over the course of the last year, the main symptom of which was image distortion on the Amsler grid on the left eye. Baseline best corrected visual acuity of the left eye was 6/10. Visual acuity in the right eye was 6/6. In both eyes, the findings on the anterior segment corresponded to the patient's age, with the exception of incipient cortical cataract. On the fundus of both eyes, the border of the optic nerve was demarcated, in the macula of the left eye there were a number of soft confluent drusen, in the central periphery there were no pathological changes. On the fundus of the right eye the finding was similar, but to a lesser degree. Optical coherence tomography on the macula of the left eye showed drusoid ablation of the retinal pigment epithelium (RPE), with accumulation of hyperreflectivities below the RPE. Pattern-reversal electroretinography (pERG): showed a slightly prolonged retention of the activity of the central region of the retina (p50 wave) and ganglion cells (N95 wave). Multifocal

electroretinography (mfERG) in the central 30° of the retina was within normal limits. Electroretinography (ERG) demonstrated physiological photopic and scotopic rod activity. The patient was treated with 8 RhF procedures, two per week, with a 2-week interval, and the pulse was repeated 4 times.

**Results:** We noted a gradual resorption of soft drusen in the patient, with attachment to the RPE line according to OCT examination at the following six-monthly check-ups over the next 6 years. Visual acuity of both eyes was maintained at the baseline values at the last check-up in April 2020, the area of soft drusen was significantly reduced. The function of the rod, cone system and the central region of the retina mfERG fluctuated only to an insignificant degree during the entire follow-up period, with a tendency towards a slight increase in activity after RhF treatment.

**Conclusion:** We noted an improvement of the anatomical and functional findings in a patient with dry form of AMD during a 6-year follow-up period after RhF treatment. The visual acuity of the affected eye remained at the baseline values.

**Key words:** age-related macular degeneration, rheohemapheresis, soft drusen, electroretinography, blood viscosity

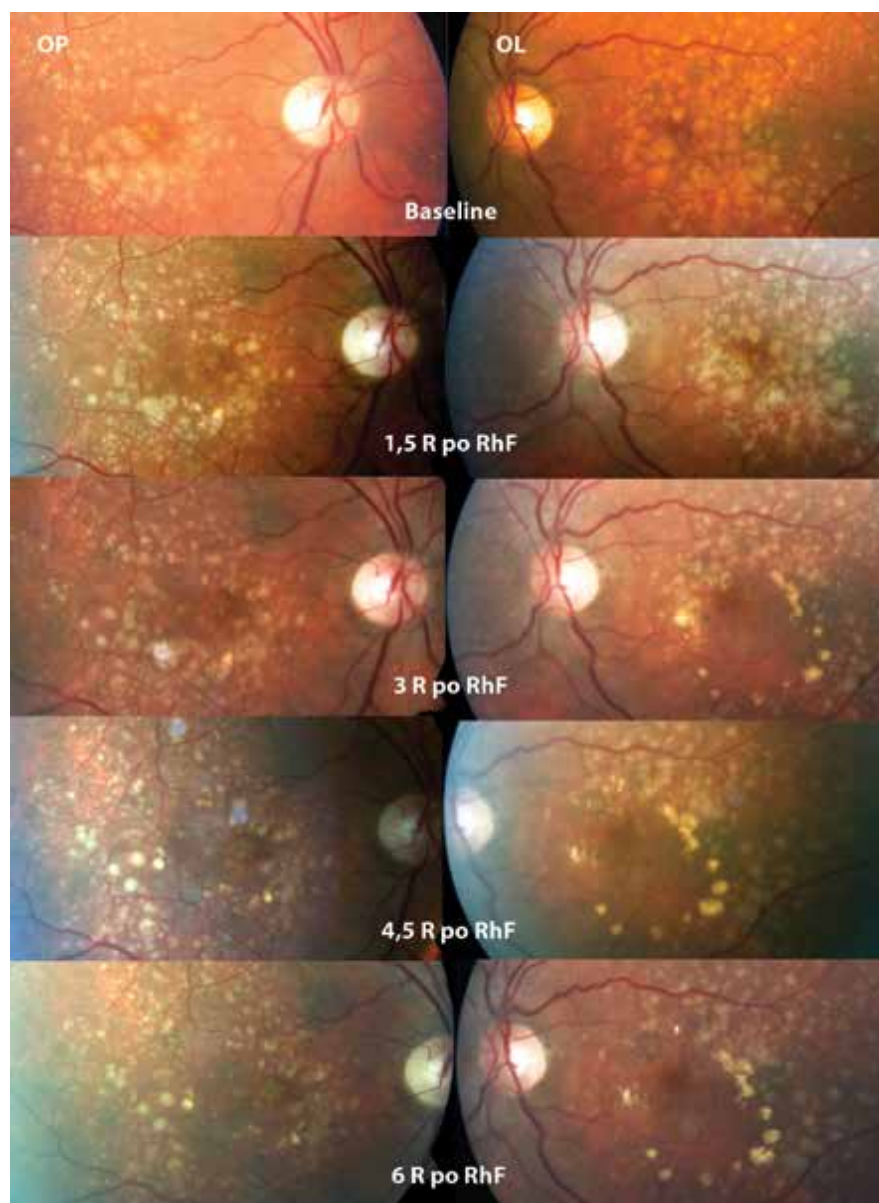
Čes. a slov. Oftal., 79, 2023, No. 1, p. 42–46

## ÚVOD

### Anamnéza a subjektivní potíže pacienta

Muž ve věku 67 let byl v dubnu 2014 vyšetřen na Oční klinice Fakultní nemocnice Hradec Králové pro metamorfózie a pokles zrakové ostrosti (ZO) levého oka. Celkově se

pacient léčil s hypercholesterolemií, pravidelně užíval Lipfix 10 mg 1x denně (atorvastatinum 10 mg). Hladina cholesterolu v krvi byla 3,41 mmol/l, lipidový profil byl v normě. Předchozí oční anamnéza byla bez pozoruhodností. Oční obtíže pozoroval v průběhu 1 roku, při vyšetření udával vlnění obrazu před levým okem na Amslerově mřížce.



**Obrázek 1.** Vývoj nálezů na očním pozadí obou očí po léčbě rheohemaférou v průběhu 6letého sledování. Je patrná postupná resorpce měkkých drúz



### Objektivní status

Vstupní ZO levého oka byla 6/10, korekce nelepšila. ZO pravého oka byla 6/6. Na obou očích byl nález na předním segmentu přiměřený věku s výjimkou incipientní kortikální katarakty. Na očním pozadí oboustranně terč zrakového nervu ohraničený, v oblasti makuly množství splývajících měkkých drúz (Obrázek 1), do střední periferie byl nález bez hrubých patologických změn. Optická koherenční tomografie (OCT, Zeiss Cirrus 4000) centrální krajiny obou očí ukázala drúzoidní ablaci retinálního pigmentového epitelu (RPE) s kumulací hyperreflektivit pod RPE (Obrázek 2). Plocha drúzoidní ablace RPE v makule pravého oka činila 3,8 mm<sup>2</sup>, na levého oku 5,2 mm<sup>2</sup> (Obrázek 3). Elektroretinografie na reverzační podnět (pERG) prokázala mírně prodlouženou retenci aktivity centrální oblasti sítnice (vlna p50) a gangliových buněk (vlna N95). Multifokální elektroretinografie (mfERG) v centrálních 30° sítnice byla v mezích normy, elektroretinografie (ERG) prokázala fyziologickou fotopickou a skotopickou aktivitu tyčinek. Vstupní hodnoty elektrofyziologických metod vyšetření jsou prezentované v Tabulce 1.

### Vývoj po léčbě hemorheoferézou

Pacientovi byla diagnostikována suchá forma věkem podmíněné makulární degenerace (VPM) oboustranně a zahájena léčba 8 procedurami hemorheoferézy (RhF),

a to dvě za týden, 2 týdny přestávka a puls byl opakován 4x. Během následujících půlročních kontrol v průběhu 6 let jsme u pacienta zaznamenali postupnou resorpci měkkých drúz v makule obou očí (Obrázek 1) s příložením linie RPE dle OCT vyšetření (Obrázek 2). ZO obou očí byla na kontrole v dubnu 2020 zachována na vstupních hodnotách. Plocha drúzoidní ablace RPE v makule pravého oka se signifikantně zmenšila na hodnotu 2,8 mm<sup>2</sup> (pokles o 26,3 %), v makule levého oka na 2,7 mm<sup>2</sup> (pokles o 48,1 %) – Obrázek 3.

Latence obou vln (P50 i N95) se mírně prodloužily podle pERG vyšetření. Funkce tyčinkového, čípkového systému a centrální oblasti sítnice mfERG kolísala jen nevýznamně v průběhu celého sledování s tendencí mírného zvýšení aktivity po léčbě RhF (Tabulka 1).

Základní hematologické a biochemické parametry (hemoglobin, hematokrit, leukocyty, parametry destiček, glykémie, minerály, ledvinné a jaterní funkce) nebyly klinicky významně ovlivněny RhF. Nicméně jsme zaznamenali snížení spektra vysokomolekulárních látek (Tabulka 2). Pokles uvedených faktorů měl vliv na reologické poměry: viskozita plné krve klesá o 9,2 % a viskozita plazmy o 10,2 %. Výsledkem bylo zlepšení průtoku v mikrocirkulaci makulární oblasti.

**Tabulka 1.** Výsledky elektrofyziologických metod vyšetření v průběhu 6letého sledování

Amplituda	Baseline	1,5 roku po RhF	3 roky po RhF	4,5 roky po RhF	6 let po RhF
pERG: vlna p50 $\mu$ V OP/OL vlna N95 $\mu$ V OP/OL	5,42/5,58 4,71/6,99	5,7/8,75 5,38/9,97	5,42/8,2 5,2/8,76	4,64/6,39 6,48/6,31	4,43/6,45 4,53/5,33
ERG: <b>fotopická aktivita</b> a vlna $\mu$ V OP/OL b vlna $\mu$ V OP/OL <b>skotopická aktivita</b> b vlna $\mu$ V OP/OL	21,8/39,9 112/145 109/102	60,3/34,2 103/159 115/117	32,5/49,1 143/165 137/170	35,6/35,3 146/159 120/127	26,6/35,6 97,2/143 114/118
mfERG (Ring 1): P1 $\mu$ V OP/OL	220,3/192,4	181,8/254,6	147,6/198,8	224,9/127,2	113,0/144,6

ERG – elektroretinografie; pERG – elektroretinografie na reverzační podnět; mfERG – multifokální elektroretinografie; RhF – rheohemaferéza; OP – oko pravé; OL – oko levé

**Tabulka 2.** Ukazatele účinnosti rheohemaferézy na spektrum vysokomolekulárních látek

Parametr	Před RhF (průměr)	Po RhF (průměr)	Pokles v %
Totální cholesterol	3,84	1,94	49,5
LDL cholesterol	1,95	0,7	64,1
Lp(a)	2,47	1,44	41,7
Apolipoprotein B	0,71	0,24	66,2
Imunoglobulin M	0,3	0,14	53,3
Fibrinogen	2,78	1,3	53,2
Viskozita plazmy	1,97	1,77	10,2
Viskozita krve	7,27	6,6	9,2

RhF – rheohemaferéza; LDL – nízkodenzitní lipoprotein (low-density lipoprotein); Lp(a) – lipoprotein (a)

## DISKUZE

Podle ASFA (American Society for Hemapheresis) je RhF doporučena jako léčba první volby u suché formy VPMD [6]. Cílem terapie je stabilizace nebo i zlepšení zrakových funkcí, zabránění přechodu do neovaskulární formy VPMD a prevence rozvoje geografické atrofie v makule [7]. Série léčebných pulzů RhF vede k redukci bariéry difuze z Bruchovy membrány a normalizuje metabolickou výměnu mezi RPE a choriokapilaris. Zlepší výživu buněk RPE a neuroepitelu. Snížením ischémie dochází k poklesu produkce VEGF (vascular endothelial growth factor) buňkami RPE. Úprava poměrů na molekulární úrovni a aktivace funkčních rezerv sítnice může zabránit rozvoji procesu vedoucího ke ztrátě zraku. Předpokládá se i zlepšení průtoku krve cévnatkou, který je u suché formy VPMD výrazně alterován [8]. Je prokázána nižší viskozita plazmy i celé krve a snížená agregace erytrocytů [9].

Jsou publikovány kazuistiky nebo série nemocných, dvě kontrolované studie a osm randomizovaných kontrolovaných studií [6], které svědčí o úspěchu reoferézy u suché formy VPMD. Reoferézou samozřejmě nelze VPMD vyléčit, ale uvedené práce svědčí o možnosti zadržet její progresi, nebo dokonce zlepšit stav nemocných na dlouhou časovou periodu. V prezentované kazuistice jsme během 6letého sledování dosáhli stabilizace suché formy VPMD dokonce s postupnou resorpcí měkkých drúz v makule obou očí a přiložením linie RPE po léčbě RhF.

Vývoj ZO u pacientů se suchou formou VPMD po léčbě RhF v průběhu ročního sledování hodnotila multicentrická randomizovaná, dvojitě slepá studie MIRA-1 [10]. Celkem bylo zařazeno 216 pacientů, z toho na konci ročního sledování bylo hodnoceno 104 léčených pacientů a 63 pacientů v kontrolní skupině s placebem. Léčení pacienti měli zlepšení ZO logMAR o  $0,02 \pm 0,213$  a pacienti s placebem o  $0,02 \pm 0,20$  ( $p = 0,977$ ). V případě našeho pacienta jsme během 6letého sledování zaznamenali stabilizaci zrakových funkcí, což považujeme za úspěch. Statisticky významné zlepšení ZO po léčbě suché formy VPMD RhF nelze očekávat vždy. Může totiž nastat jen v případě vstřebání měkkých drúz lokalizovaných přímo v centrální foveole navíc při absenci degenerativních změn jako jsou defekty RPE, pigmentace, atrofie vrstvy fotoreceptorů.

Výsledky vyšetření reologicky významných faktorů dokládají, že procedury RhF jsou reologicky velmi účinné, dochází k více než 50% poklesu reologicky efektivních parametrů, což je základním předpokladem zvýšení průtoku v mikrocirkulaci [9]. Tak i v případě našeho pacienta došlo ke snížení spektra vysokomolekulárních látek s následným kladným vlivem na reologické poměry.

## ZÁVĚR

Léčba RhF vedla v případě našeho pacienta se suchou formou VPMD ke zlepšení anatomického a stabilizaci funkčního nálezu na obou očích v průběhu 6letého sledování.

## LITERATURA

1. Blaha M, Rencova E, Blaha V, et al. Significance of changes in microcirculation during hemorheopheretic therapy of age related macular degeneration – our experience. *Vnitř. Léč.* 2006;52(11):1102.
2. Bressler NM. Age-related macular degeneration is the leading cause of blindness. *JAMA.* 2004;291:1900-1901.
3. Figueroa M, Schocket LS, DuPont J, Metelitsina TI, Grunwald JE. Long-term effect of laser treatment for dry age-related macular degeneration on choroidal hemodynamics. *Am J Ophthalmol.* 2006;141(5):863-867.
4. Friberg TR, Musch DC, Lim JJ. PTAMD Study Group: Prophylactic fragment of age-related macular degeneration report number I: 810 nanometer laser to eyes with drusen. Unilaterally eligible patients. *Ophthalmology.* 2006;113(4):622.
5. Klein R, Klein, BEK, Knudtson MD, et al. Fifteen-year cumulative incidence of age-related macular degeneration. The Beaver Dam Eye Study. *Ophthalmology.* 2007;114:253-291.
6. Schwartz J, Padmanabhan A, Aquí N, et al. Guidelines on the Use of Therapeutic Apheresis in Clinical Practice-Evidence-Based Approach from the Writing Committee of the American Society for Apheresis: The Seventh Special Issue. *J Clin Apher.* 2016;31(3):149-162.
7. Rencova E, Blaha M, Studnicka J, et al. Reduction in the drusenoid retinal pigment epithelium detachment area in the dry form of age-related macular degeneration 2.5 years after rheohemapheresis. *Acta Ophthalmol.* 2013;91(5):e406-8.
8. Nowak I, Gajewicz W, Stefanczyk L, Omulecki W. Przepływy krwi w naczyniach oka u chorych na postać sucha i wysiekowa starczego zwyrodnienia plamki (AMD) badany metoda, kolorowej ultrasonografii dopplerowskiej (USG-CD) [Color Doppler imaging of the retinal circulation in non-exudative and exudative age-related macular degeneration]. *Klin Oczna.* 2005;107(1-3):63-67.
9. Klingel R, Fassbender C, Heibges A, et al. RheoNet registry analysis of rheopheresis for microcirculatory disorders with a focus on age-related macular degeneration. *Ther Apher Dial.* 2010;14(3):276-286.
10. Pulido JS, Winters JL, Boyer, D. Preliminary analysis of the final multicenter investigation of rheopheresis for age related macular degeneration (AMD) trial (MIRA-I) results. *Trans. Am. Ophthalmol. Soc.* 2006;104:221-231.