

OCT ANGIOGRAFIE U CHOROB VITREORETINÁLNÍHO ROZHHRANÍ

Dusová J.¹, Studnička J.^{1,2}, Stěpanov A.¹, Breznayová J.^{1,2}, Beran D.¹, Tarková A.¹, Jirásková N.¹

¹Oční klinika FN Hradec Králové a Katedra očního lékařství LFUK Hradec Králové

²VISUS spol. s r.o., Police nad Metují

Autoři práce prohlašují, že vznik i téma odborného sdělení a jeho zveřejnění není ve střetu zájmu a není podpořeno žádnou farmaceutickou firmou. Práce nebyla zadána jinému časopisu ani jinde otištěna.

Do redakce doručeno dne: 2. 5. 2021

Přijato k publikaci dne: 19. 7. 2021



MUDr. Jaroslava Dusová, Ph.D.
Oční klinika Fakultní nemocnice
Hradec Králové
Sokolská 581
500 05 Hradec Králové
E-mail: jaroslava.dusova@fnhk.cz

SOUHRN

Cíl: Poukázat na využití optické koherenční angiografie (Optical Coherence Tomography Angiography – OCTA) u chorob vitreoretinálního rozhraní. Na vlastním souboru prezentovat výsledky hodnocení makulární kapilární sítě před a po operaci idiopatické makulární díry (IMD) a OCTA nálezy u pacientů s epiretinální membránou (ERM).

Metodika a soubor: Prospektivní hodnocení funkčních výsledků, anatomických a OCTA nálezů před a po operaci IMD. Soubor tvořilo 8 očí osmi pacientů. Předoperačně a 1, 3 a 6 měsíců po operaci byla vyšetřována nejlépe korigovaná zraková ostrost (NKZO), provedeno foto fundu, vyšetření makuly spectral-domain optickou koherenční tomografií (SD OCT), stanovení stadia IMD dle Gasse a OCTA. Při vyšetření OCTA byla hodnocena plocha foveální avaskulární zóny (FAZ) a vaskulární denzita (VD). Operace byla ve všech případech provedena transkonjunktivální bezstehovou 25G vitrektomií, jedním chirurgem, vždy byl proveden peeling vnitřní limitující membrány. K endotamponádě sklivcové dutiny byl použit expanzivní plyn, 7x 20 % SF₆, 1x 15 % C₃F₈.

Výsledky: Ve všech 8 případech došlo po operaci k primárnímu uzavření IMD. Průměrná NKZO se statisticky významně zlepšila z 0,74 do 0,48 logMAR ($p = 0,0023$). Průměrná plocha FAZ se po operaci zmenšila z 0,345 mm² do 0,25 mm² ($p = 0,0458$). Průměrná VD se zvýšila z 7,93 mm⁻¹ do 8,38 mm⁻¹ ($p = 0,2959$).

Závěr: Posuzování makulární kapilární sítě u pacientů s chorobami vitreoretinálního rozhraní nabízí nové poznatky a důležité detaily, které mohou vést k prognostickým informacím a k lepšímu pochopení patogenese onemocnění. V našem souboru jsme prokázaly statisticky významné zmenšení FAZ u očí po úspěšné operaci IMD a nepřímou závislost mezi zlepšením NKZO a změnou plochy FAZ.

Klíčová slova: OCT angiografie, vitreoretinální rozhraní, idiopatická makulární díra, epiretinální membrána, pars plana vitrektomie

SUMMARY

OCT ANGIOGRAPHY IN DISEASES OF THE VITREORETINAL INTERFACE

Aims: Present the use of Optical Coherence Tomography Angiography (OCTA) in vitreoretinal interface diseases and results of macular capillary network evaluation before and after idiopathic macular hole surgery (IMD).

Methodology: Prospective evaluation of functional results, anatomical and OCTA findings before and after IMD surgery. The group consists of 8 eyes of eight patients. Preoperatively and 1, 3 and 6 months after surgery, the best corrected visual acuity (BCVA) was examined, fundus photography was performed, examination of the macula by spectral-domain optical coherence tomography (SD OCT), determination of the stage of IMD according to Gases and also OCTA examination. The area of the foveal avascular zone (FAZ) and vascular density (VD) were evaluated by using of the OCTA. The operation was performed in all cases by transconjunctival suture 25G vitrectomy by one surgeon, always peeling the inner limiting membrane. An expansive gas, 7x 20% SF₆, 1x 15% C₃F₈, was used for vitreous tamponade.

Results: In all 8 cases, the primary closure of the IMD occurred after the operation. The mean BCVA improved statistically significantly from 0.74 to 0.48 logMAR ($p = 0.0023$). The average FAZ area decreased from 0.345 mm² to 0.25 mm² after surgery ($p = 0.0458$). The mean VD increased from 7.93 mm⁻¹ to 8.38 mm⁻¹ ($p = 0.2959$).

Conclusions: Assessment of the macular capillary network in patients with diseases of the vitreoretinal interface offers new findings and important details that can lead to prognostic information and a better understanding of the pathogenesis of the disease. We demonstrated a statistically significant reduction in FAZ in the eyes after successful IMD surgery and an indirect relationship between the improvement of BCVA and the change in FAZ area in our cohort.

Key words: OCT angiography, vitreoretinal interface, idiopathic macular hole, epiretinal membrane, pars plana vitrectomy

Čes. a slov. Oftal., 77, 2021, No.5, p. 232–241

ÚVOD

Zavedení OCT do klinické praxe na konci minulého století významně zvýšilo možnost diagnostiky a monitoring subklinických změn u chorob vitreoretinálního (V-R) rozhraní a v současné době je spectral-domain optická koherenční tomografie (SD OCT) zlatým standardem při vyšetřování patologií V-R rozhraní [1].

Od roku 2015 je v klinické praxi používána další nová zobrazovací neinvazivní technika OCT angiografie (OCTA), která umožňuje zobrazení sítnicového a chorioidálního cévního řečiště bez nutnosti podání kontrastní látky [2]. OCTA je založena na detekci pohybu červených krvinek a zobrazení krevního řečiště je dosaženo srovnáním konvenčních OCT přímých řezů snímaných opakovaně ve stejném místě sítnice [3]. Umožňuje zobrazení sítnicových kapilárních plexů po vrstvách, které nelze takto separátně zobrazit žádnou jinou vyšetřovací metodou. Svoje pevné místo má OCTA především ve vyšetřování a diagnostice vaskulárních sítnicových onemocněních – diabetické retinopatie [4], věkem podmíněné makulární degenerace [3,5,6] a retinálních venosních okluzí [7]. S ohledem na neinvazivnost vyšetřování je OCTA používána i tam, kde tradiční angiografie nebyla dříve indikována. Příkladem jsou změny vitreomakulárního rozhraní – epiretinální membrány (ERM) [8] a idiopatické makulární díry (IMD) [9].

METODIKA A SOUBOR

Hodnotili jsme funkční a anatomické výsledky a OCT angiografické nálezy souboru pacientů před a po operaci IMD.

Soubor tvořilo 8 očí osmi po sobě jdoucích pacientů, kteří byli indikováni k operaci IMD. Jednalo se o 6 žen a 2 muže, věkový průměr byl 70 let, rozmezí 60–81 let. Šest očí byla fakických, dvě očí artefakické. Stadia IMD dle Ga-

sse byla zastoupena následovně: jednou stadiem II, jednou stadiem III a 6x byla přítomna IMD IV. stupně.

Předoperačně a 1, 3 a 6 měsíců po operaci byla vyšetřována nejlépe korigovaná zraková ostrost (NKZO) na ETDRS (Early treatment diabetic retinopathy study) optotypch, byl měřen nitrooční tlak, provedeno biomikroskopické vyšetření fundu v arteficiální mydriase, foto fundu (funduskamera Zeiss VISUCAM 500, software verze 3.0.1.0074), SD OCT vyšetření (Carl Zeiss Cirrus HD-OCT, software verze 6.5.0.772, rozlišení 1280x1024) a provedeno bylo angio OCT vyšetření (Carl Zeiss Meditec AngioPlex, vlnová délka 840 nm, skenovací rychlost 68 000 Ascan/sec, velikost snímané plochy: 3x3 mm). Softwarem přístroje byla měřena plocha foveální avaskulární zóny (FAZ) v povrchovém kapilárním plexu a centrální vaskulární denzita (VD). Naměřené hodnoty před operací a 6 měsíců po operaci byly porovnány a statisticky zpracovány Studentovým párovým t-testem. Statistická významnost byla definována jako $p < 0,05$. Síla lineární závislosti byla hodnocena pomocí Pearsonova korelačního koeficientu.

Operace byla ve všech případech provedena transkonjunktivální bezstehovou 25G vitrektomií (chirurgická jednotka Constellation, Alcon) jedním chirurgem. Vždy byl proveden peeling vnitřní limitující membrány, z toho 5x s flapem. K endotamponádě sklivcové dutiny byl vždy použit expanzivní plyn, v sedmi případech 20 % SF₆, jednou 15 % C₃F₈.

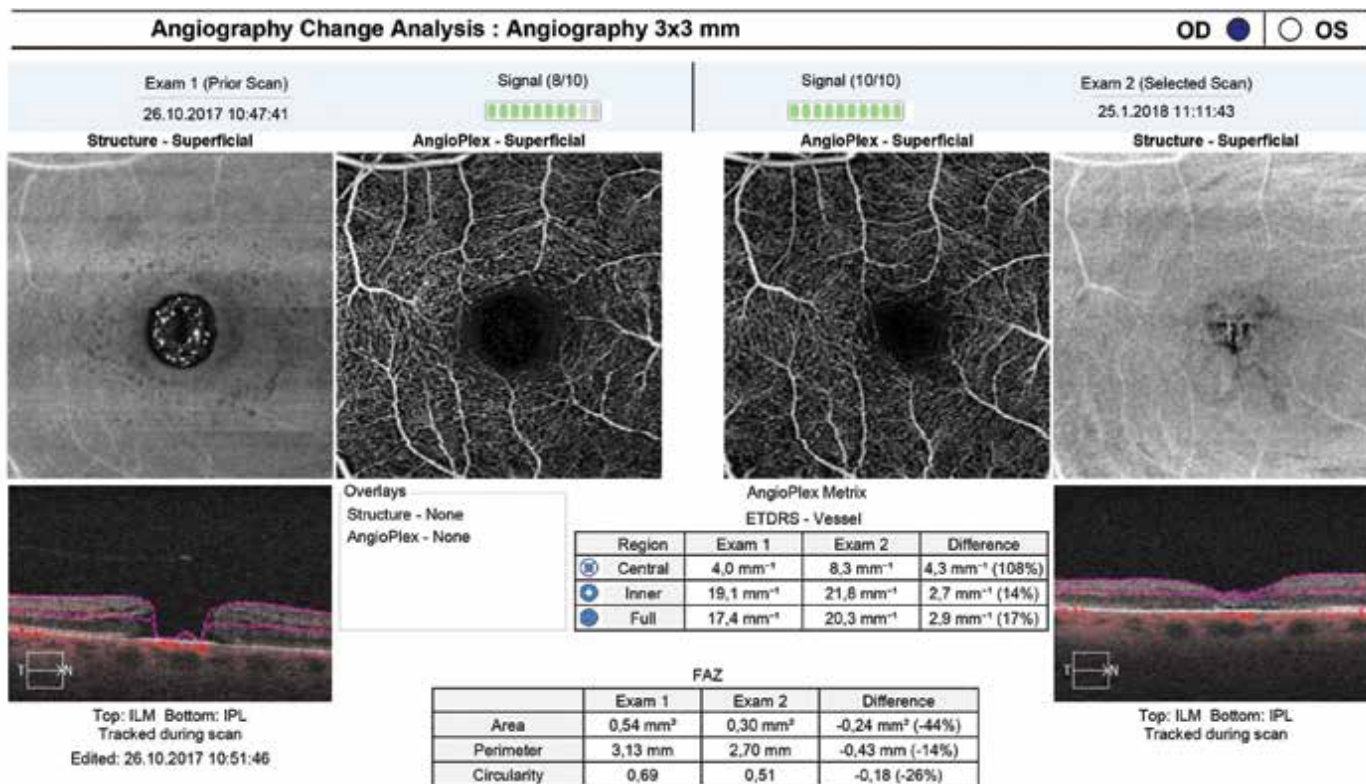
VÝSLEDKY

V práci uvádíme výsledky 6 měsíců po operaci. U všech operovaných očí v souboru jsme dosáhli pooperačně primárního uzavření IMD. Zraková ostrost se zlepšila u 6 ti očí, u 2 očí se NKZO po operaci nezměnila. OCTA prokázala u 6 očí po operaci zmenšení FAZ, jednou zvětšení FAZ (z 0,17 mm² na 0,27 mm²) a jednou se plocha

Tabulka 1. Naměřené hodnoty u jednotlivých pacientů

pacient	pohlaví	věk	stadium IMD pooper. nález	NKZO před	NKZO po	FAZ mm ² před	FAZ mm ² po	VD mm ⁻¹ před	VD mm ⁻¹ po
1	ž	75	2/uzavřena	20/100	20/40	0,17	0,27	8,4	10,8
2	ž	69	4/uzavřena	20/125	20/40	0,54	0,34	4	8
3	ž	69	4/uzavřena	20/100	20/50	0,38	0,24	7,6	6,7
4	ž	81	3/uzavřena	20/200	20/200	0,28	0,12	9,2	6,9
5	ž	70	4/uzavřena	20/50	20/32	0,39	0,37	7,1	8,4
6	ž	68	4/uzavřena	20/125	20/125	0,32	0,31	10,3	8,9
7	m	60	4/uzavřena	20/100	20/40	0,24	0,24	10,7	12,3
8	m	66	4/uzavřena	20/125	20/63	0,44	0,11	6,2	5

IMD – idiopatická makulární díra, NKZO – nejlépe korigovaná zraková ostrost, FAZ – foveální avaskulární zóna, VD – vaskulární denzita



Obrázek 1. Porovnání OCTA náleží před operací (levá část snímku) a 3 měsíce po operaci (pravá část snímku) u pacientky 2. V tabulkách jsou hodnoty plochy foveální avaskulární zóny a vaskulární denzity v obou měřeních a jejich rozdíl

Tabulka 2. Průměrné hodnoty NKZO, plochy FAZ a VD před a po operaci

	před operací	6 měsíců po operaci	p
NKZO (logMAR)	0,74 ±0,17	0,48 ±0,28	0,0023
FAZ mm ²	0,35 ±0,12	0,25 ±0,1	0,0458
VD mm ⁻¹	7,94 ±2,22	8,38 ±2,33	0,2959

NKZO – nejlépe korigovaná zraková ostrost, FAZ – foveální avaskulární zóna, VD – vaskulární denzita

FAZ nezměnila. Hodnota VD se po operaci v polovině případů snížila a v polovině případů zvýšila. Přehledně uvádíme výsledky souboru v Tabulce 1. Vzor srovnávacího měření výsledků vyšetření měřené softwarem přístroje je zobrazen v tabulkách na Obrázku 1. Naměřené hodnoty byly statisticky zpracovány párovým t-testem (Tabulka 2). Pooperační zlepšení zrakové ostrosti i pooperační zmenšení plochy foveální avaskulární zóny je statisticky významné ($p < 0,05$). Průměrná hodnota centrální vaskulární denzity se zvýšila. Statistická významnost prokázána nebyla.

Zjišťovali jsme i sílu statistické závislosti mezi zlepšením NKZO a změnou plochy FAZ (Tabulka 3).

DISKUZE

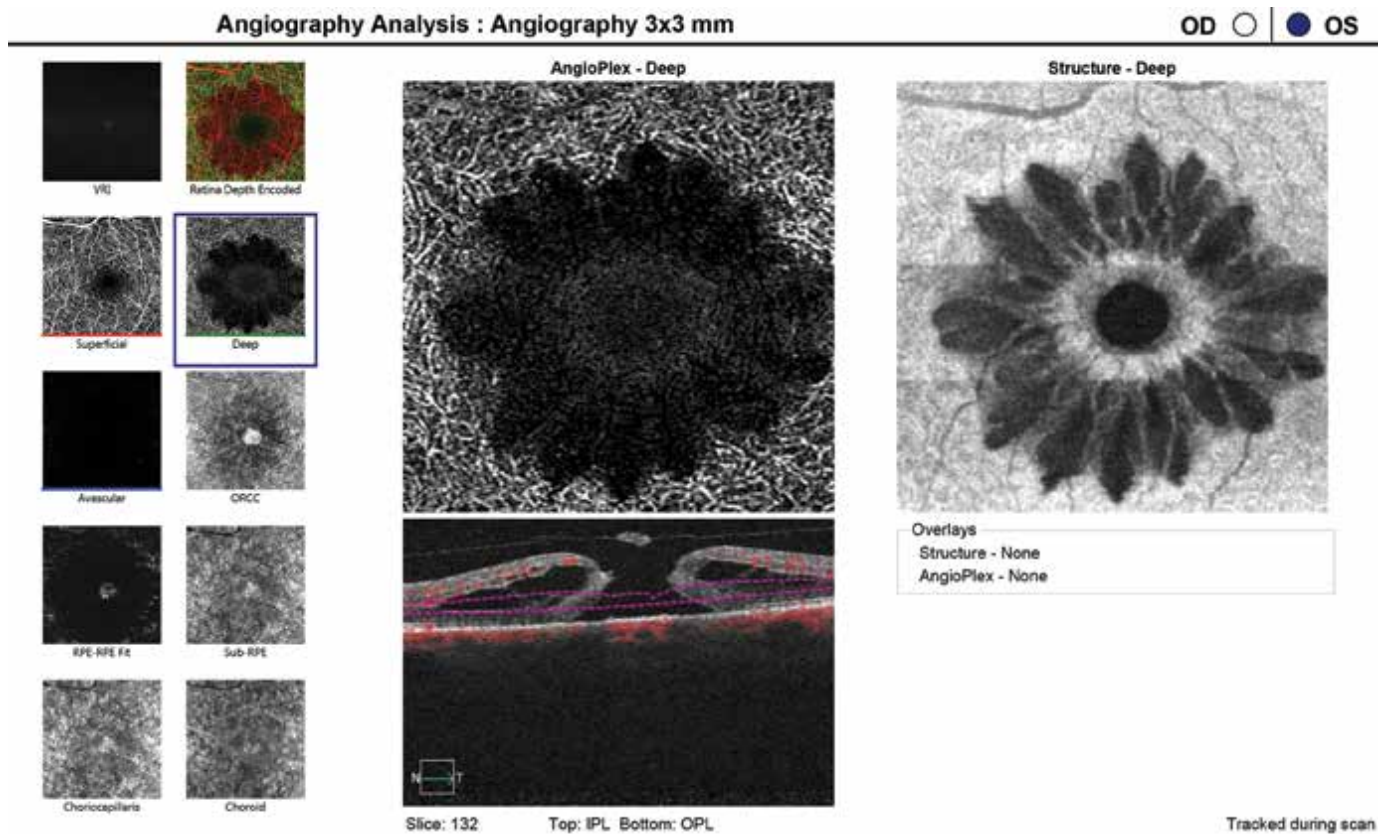
OCTA je kromě klasických indikací (věkem podmíněná makulární degenerace, diabetický makulární edém, venosní retinální okluse, glaukom) stále častěji využívána i u chorob V-R rozhraní [8,9,10,11,12,13,14]. Zlatým

Tabulka 3. Závislost mezi změnou NKZO a změnou plochy FAZ


Pacient	Rozdíl NKZO před a po (LogMar)	Rozdíl plochy FAZ před a po (mm ²)
1	0,4	0,1
2	0,5	-0,2
3	0,3	-0,14
4	0	-0,16
5	0,2	-0,02
6	0	-0,01
7	0,4	0
8	0,3	-0,33
průměr	0,26	-0,95

NKZO – nejlépe korigovaná zraková ostrost, FAZ – foveální avaskulární zóna

standardem v diagnostice změn V-R rozhraní je a zůstává SD-OCT vyšetření, které umožňuje důkladné vyhodnocení povrchu, vnitřních i zevních vrstev sítnice.



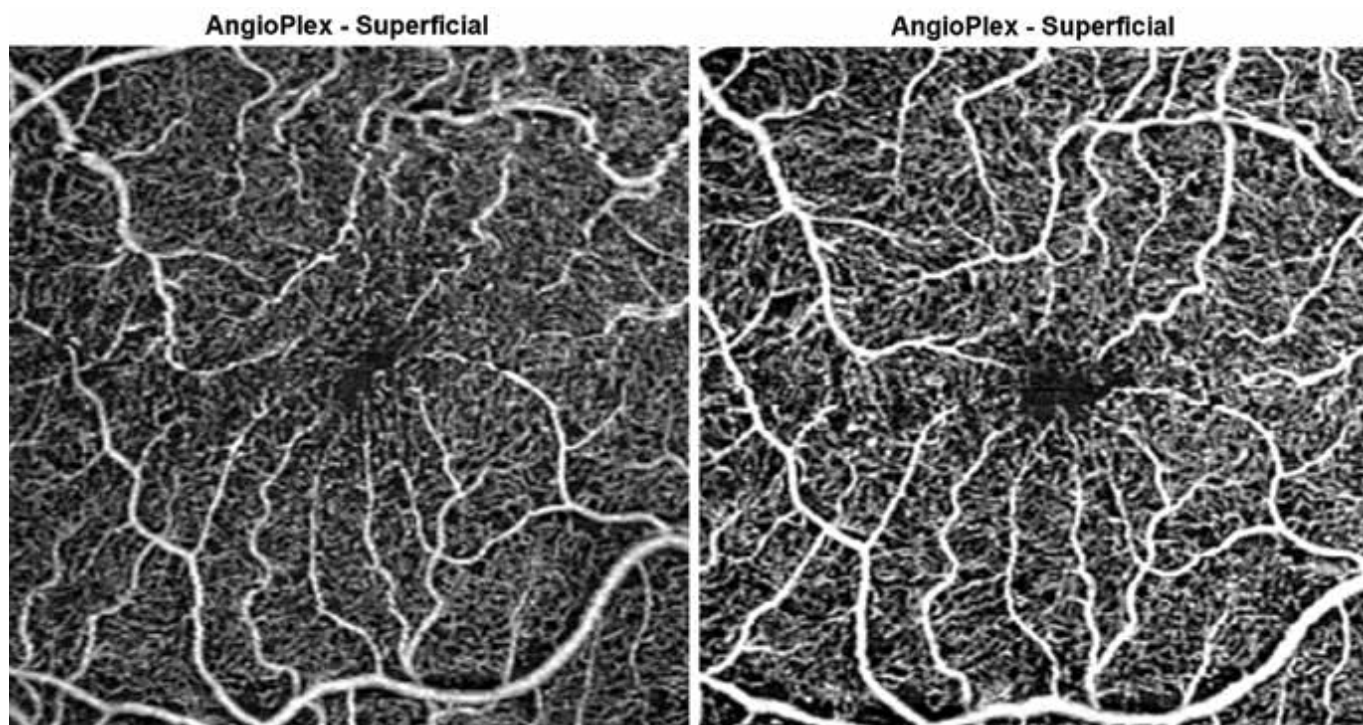
Obrázek 2. Hluboký kapilární plexus v OCTA obraze, strukturální en face snímek a OCT B scan u pacientky 5 před operací



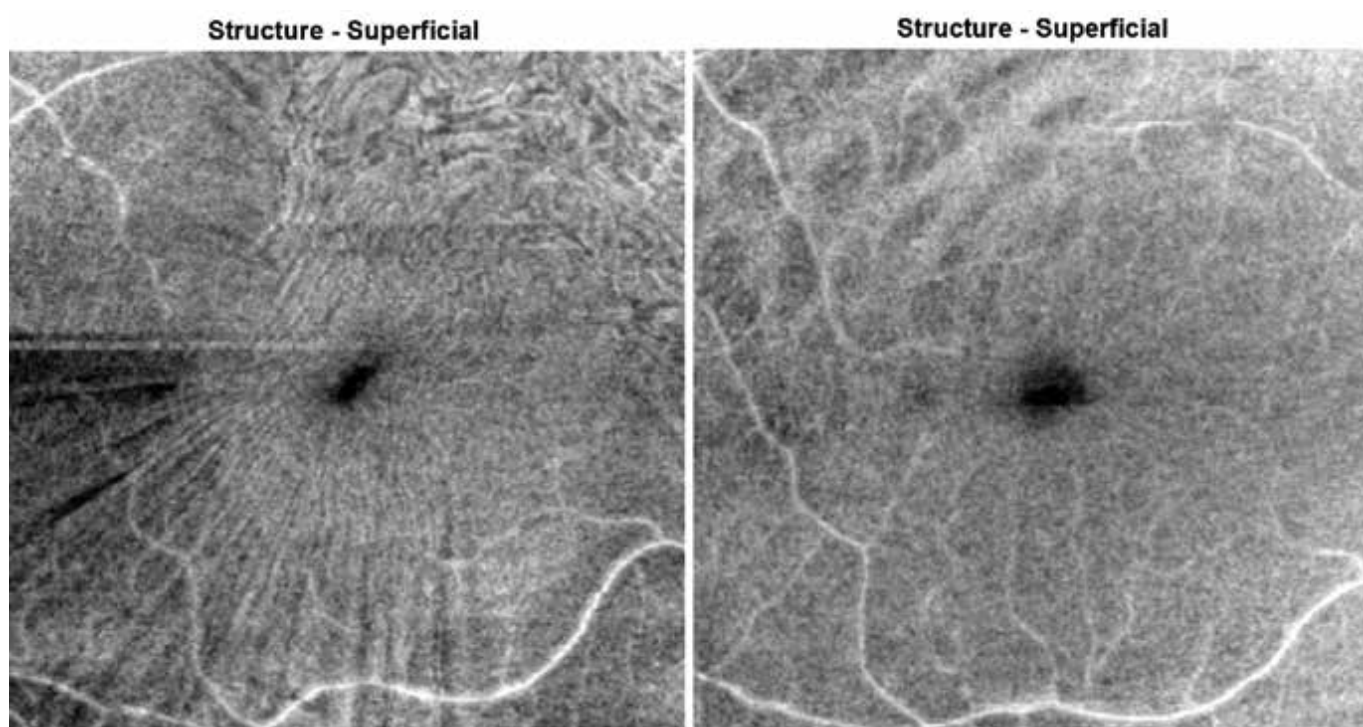
Obrázek 3. Hluboký kapilární plexus v OCTA obraze, strukturální en face snímek a OCT B scan u stejné pacientky po operaci

Nedokáže ale, na rozdíl od OCTA, zhodnotit mikrovaskulaturu sítnice. Kim a spol. při vyšetřování OCTA na svém souboru prokázali, že u očí po chirurgickém uzavření IMD je menší plocha FAZ a nižší makulární parafoveální VD než u očí nepostižených [9]. Při srovnání před a pooperačních nálezů u očí s IMD bylo ve shodě s našimi

výsledky prokázáno, že po operaci se plocha FAZ zmenšuje a zmenšení FAZ koreluje s lepší NKZO [9,10,15]. Rizzo a spol. porovnávali cystické změny v okolí IMD v OCT angiografickém obraze se strukturálními en face OCT snímky [14]. I naše zkušenosti (Obrázky 2, 3) ukazují, že při vyšetření OCTA jsou v hlubokém kapilárním plexu



Obrázek 4. OCTA – povrchový kapilární plexus před a po operaci u pacienta s epiretinální membránou. Na předoperačním snímku vlevo je zřejmá tortuosita cév způsobená trakčními silami membrány a zúžená foveální avaskulární zóna. Na snímku vpravo je patrná úprava anatomických poměrů po operaci



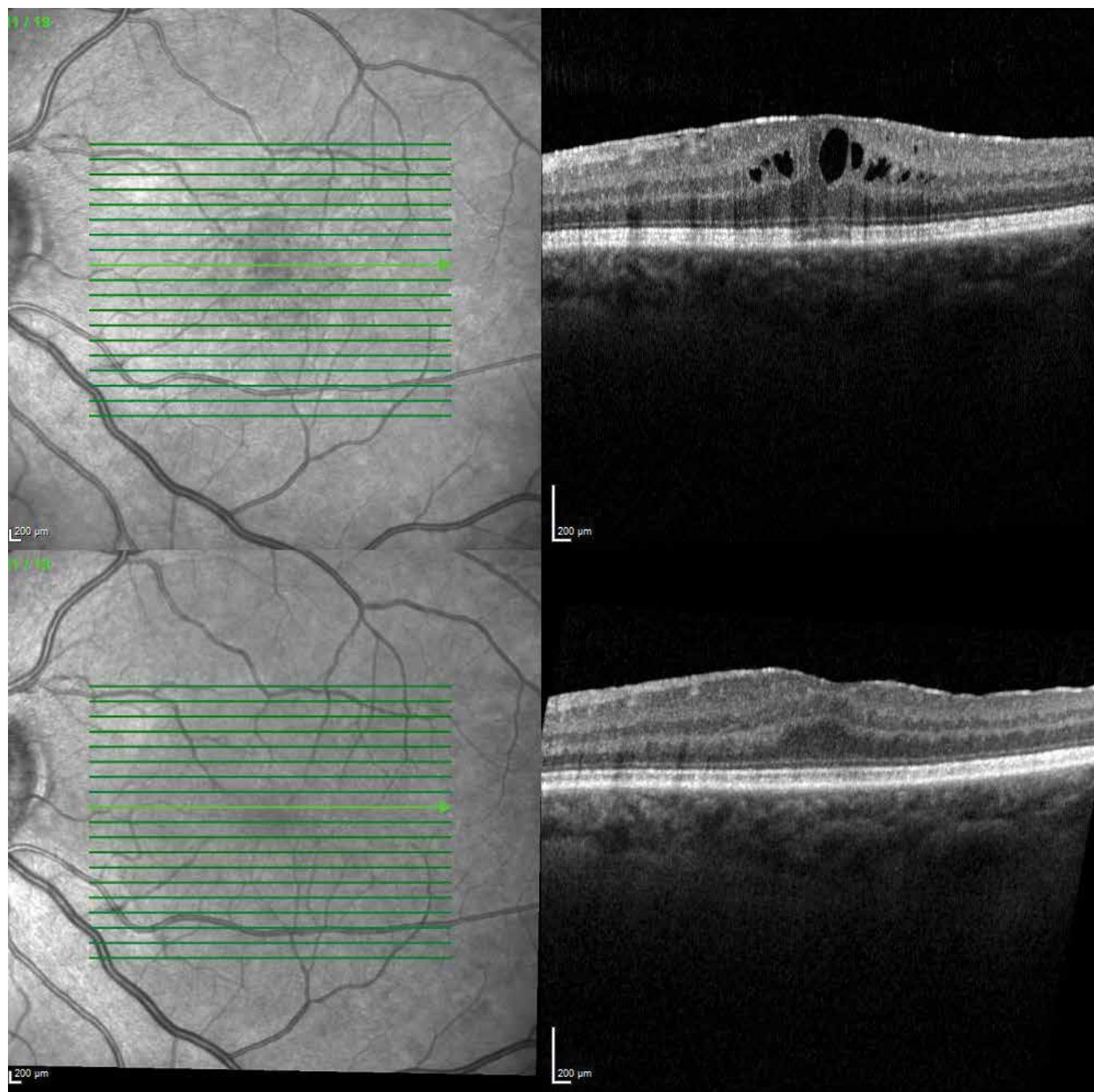
Obrázek 5. En face snímky makulární krajiny u téhož pacienta před operací (vlevo) a po operaci (vpravo)

(DCP) dobře patrné hyporeflektivní prostory se zachovanou mikrovaskulaturou v jejich okolí, které dobře koreluje s hyporeflektivními, prodlouženými, radiálně orientovanými oblastmi na en face snímcích. Ty jsou dány morfologickými změnami v důsledku rozložení podpůrných Müllerových buněk v makule [14,15].

Diskutabilní zůstává měření a hodnocení vaskulární denzity. Ta je definována jako procentuální zastoupení pohybujících se krevních elementů na jednotku plochy. Je měřena softwarem přístrojů, přičemž způsob měření se liší podle výrobce. Aktuálně dostupná zařízení OCTA vykazují významnou variabilitu v hodnocení parafoveální VD [13,16].

OCTA je využívána i při vyšetřování pacientů s ERM. ERM formující se na povrchu vnitřní limitující membrány sítnice zapříčiňují centripetální trakci. Vyšetření OCTA prokazuje na očích s přítomnou ERM menší plochu FAZ v povrchovém kapilárním plexu oproti očím bez přítomné ERM [17]. Chirurgické uvolnění centripetální trakce navozuje rozšíření původně zúžené FAZ. Delaminace ERM nejen efektivně zlepšuje morfologii makulární krajiny, ale i normalizuje krevní průtok [13]. To je ve shodě s nálezy našich pacientů operovaných pro idiopatickou ERM (Obrázky 4, 5).

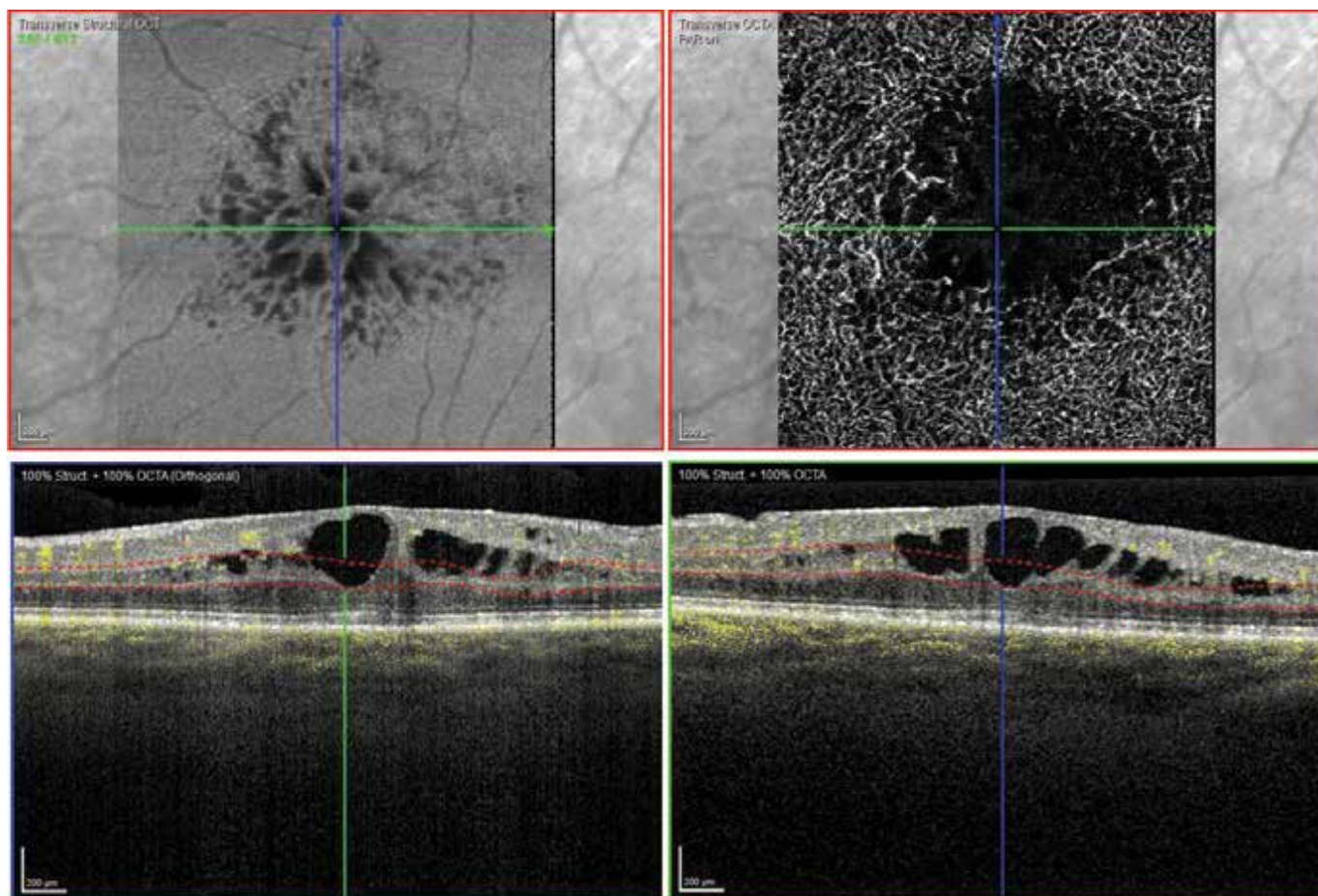
Kromě prací zaměřujících se na porovnání mikrovaskulatury sítnice před a po operaci ERM [13,17,19] se jiné



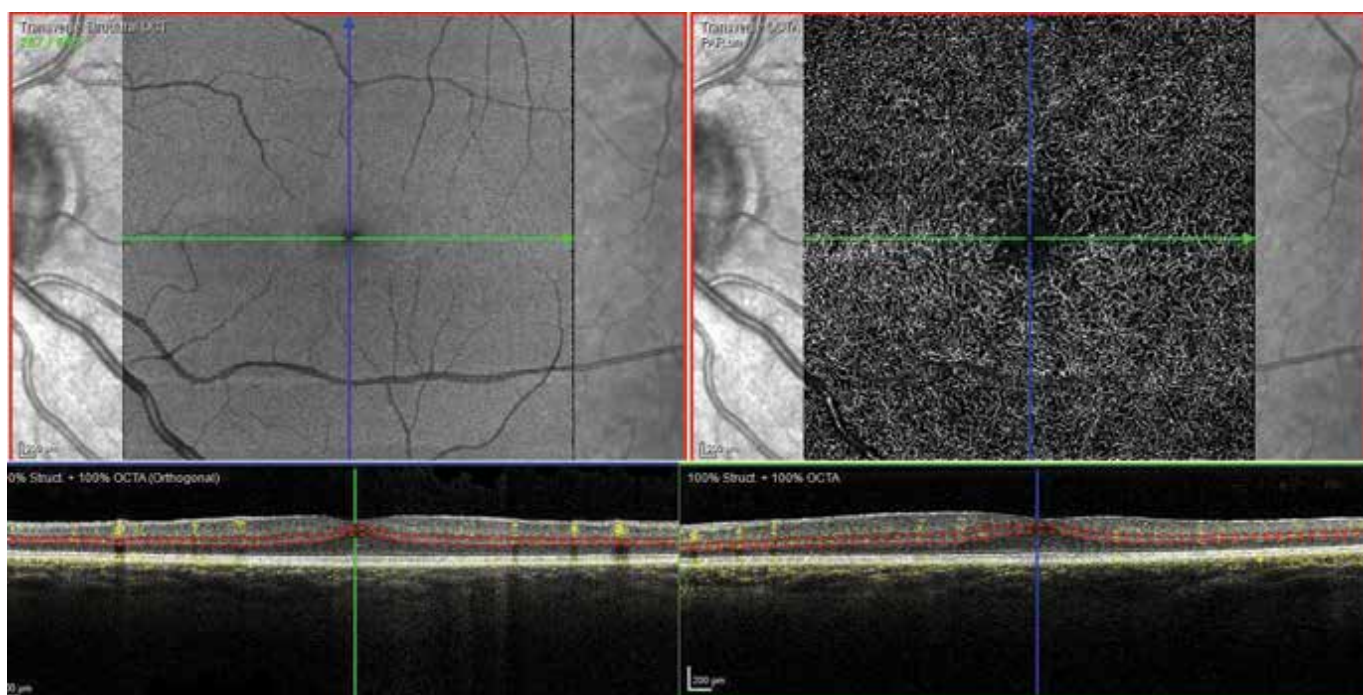
Obrázek 6. OCT B scan u pacientky s epiretinální membránou a cystickými změnami v neuretině před operací (horní část snímku) a po operaci (dolní část snímku)

práce věnují i zkoumání změn v jednotlivých vrstvách sítnice a poukazují na to, že ERM ovlivňují vaskulární distorzi nejen ve vnitřních sítnicových vrstvách, ale ovliv-

ňují i zevní vrstvy sítnice, a dokonce v určitém rozsahu i choroideu [12,18]. V DCP jsou často zřejmé nonperfuční zóny a kongesce kapilár [12]. To potvrzují i naše



Obrázek 7. OCTA pacientky z obrázku 6 před operací, v hlubokém kapilárním plexu jsou patrné zóny nonperfuse a kapilární kongesce

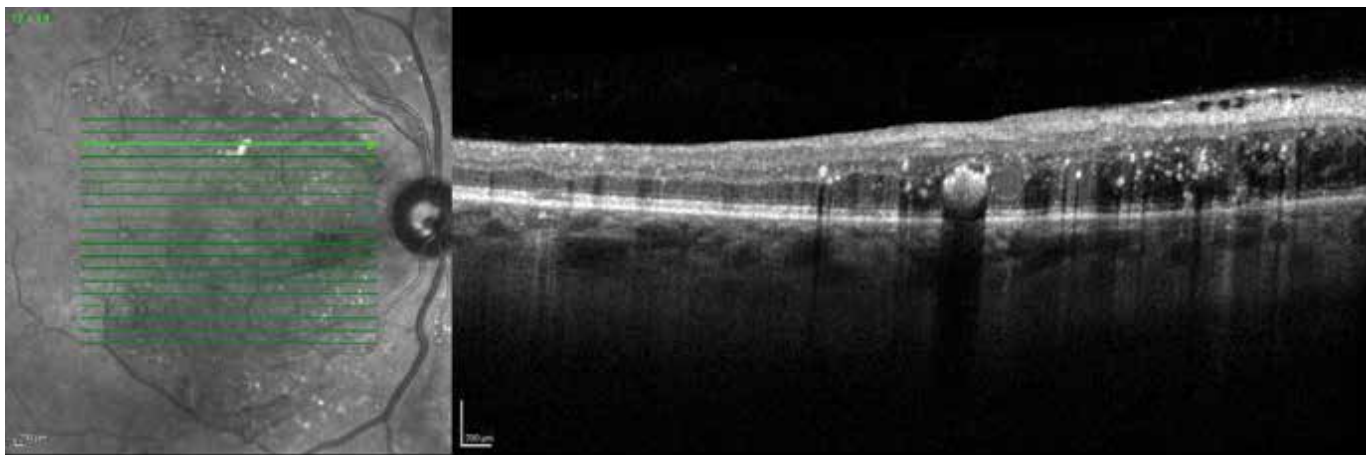


Obrázek 8. OCTA stejné pacientky po operaci – úprava poměrů v hlubokém kapilárním plexu

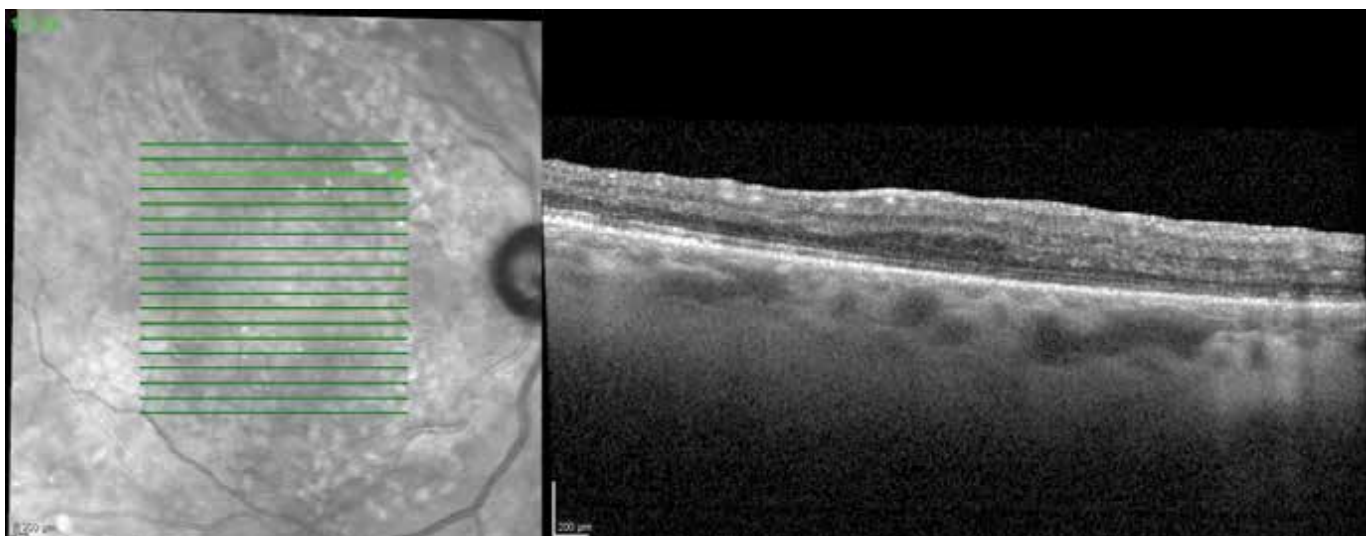
zkušenosti (Obrázky 6, 7, 8) - pacientka s ERM a cystami v neuretině.

Změny foveální avaskulární zóny u diabetických pacientů jsou všeobecně dobře známé [20,21]. Chirurgické odstranění ERM na očích s diabetickým makulárním edémem (DME) výrazně zlepšuje mikrocirkulaci a pomáhá k redukci DME. Romano a spol. ve své práci hodnotí OCT angiografické nálezy po delaminaci ERM a peelingu vnitřní limitující membrány u pacientů s idiopatickou ERM

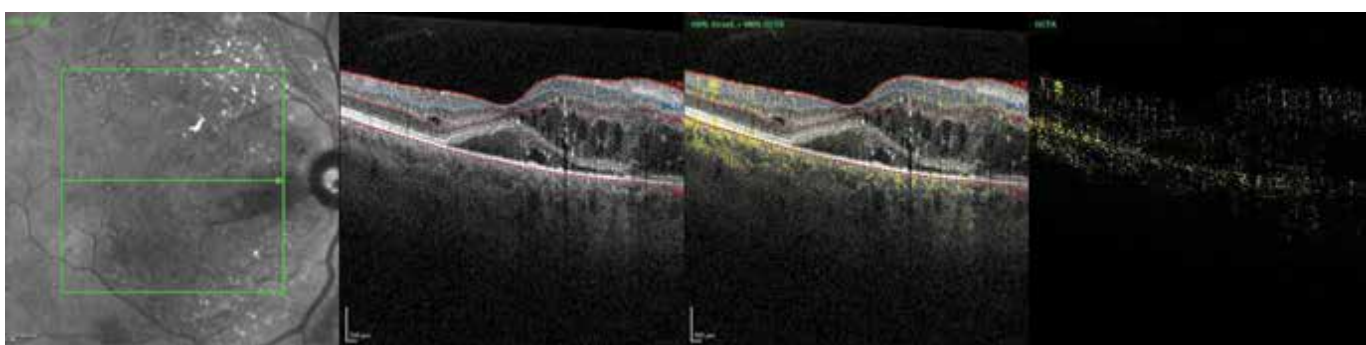
versus ERM při DME [22]. Signifikantní nárůst plochy FAZ v DCP u diabetických pacientů vysvětlují větší citlivost diabetické perifoveolární kapilární sítě k peelingem indukovanému iatrogenímu poškození Müllerových buněk. To potvrzuje i nález u našeho dialyzovaného pacienta s DME a ERM indikovaného k pars plana vitrektomii s delaminací ERM a peelingem vnitřní limitující membrány. Plocha FAZ měřená v hlubokém kapilárním plexu byla před operací 0,55 mm², po operaci 0,75 mm². NKZO před



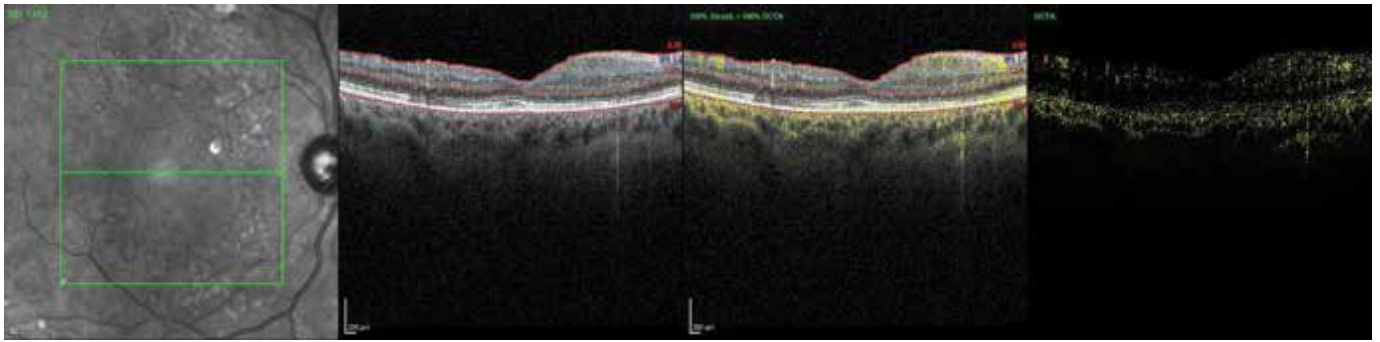
Obrázek 9. OCT horizontální přímý řez – diabetický makulární edém s přítomnou epiretinální membránou zvýrazněnou v horní nasální části makuly – před operací



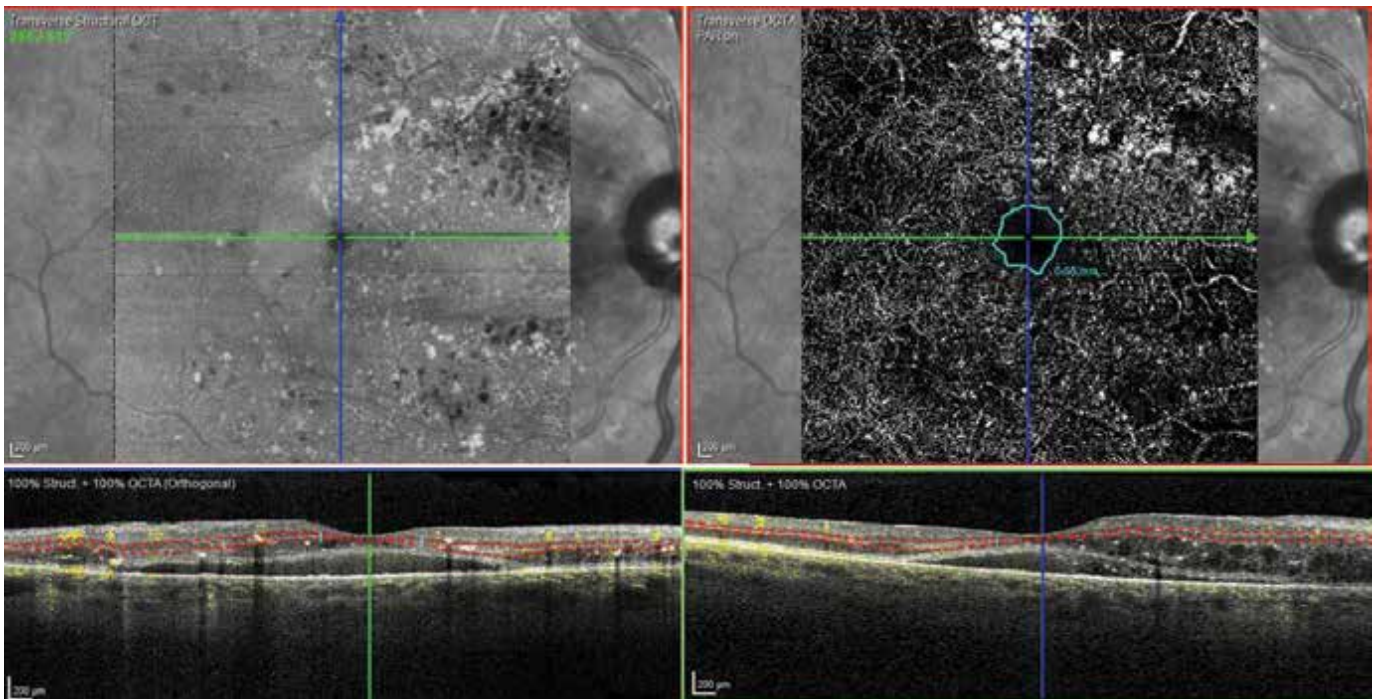
Obrázek 10. OCT horizontální řez ve stejném místě sítnice 20 měsíců po operaci



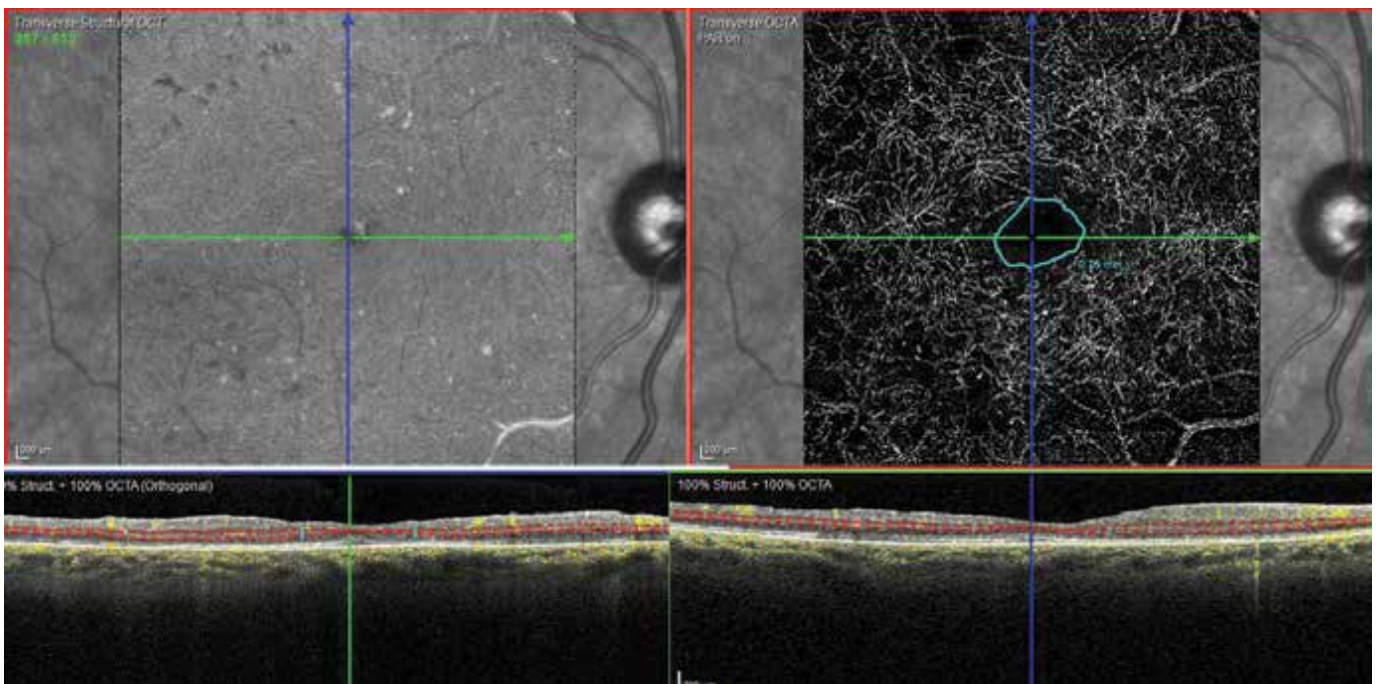
Obrázek 11. Strukturální OCTA u stejného pacienta před operací



Obrázek 12. Strukturální OCT 20 měsíců po operaci



Obrázek 13. OCTA, hluboký kapilární plexus před operací, plocha foveální avaskulární zóny 0,55 mm²



Obrázek 14. OCTA, hluboký kapilární plexus 20 měsíců po operaci, plocha foveální avaskulární zóny 0,75 mm²

operací byla 20/50, dvacet měsíců po operaci byla NKZO 20/25. Po celou dobu sledování nebylo nutné pro DME aplikovat antiVEGF (vascular endothelial growth factor) preparáty (Obrázky 9–14).

ZÁVĚR

OCTA nachází své využití i při změnách V-R rozhraní. OCTA může detekovat potenciální vliv vaskulatury sítnice na primárně ne-vaskulární choroby sítnice. Může nabídnout nové, důležité detaily vedoucí

k prognostickým informacím a k lepšímu pochopení patogeneze onemocnění. U chorob V-R rozhraní je OCTA využívána k odhalení eventuálního vaskulárního poškození, na jehož vzniku mohou mít choroby vitreoretinálního rozhraní svůj podíl. Také je přínosem k vyhodnocení vlivu samotné makulární chirurgie na vaskulaturu sítnice. Změny FAZ a VD vyvolané poruchami V-R rozhraní se mohou stát indikátorem načasování operace. V našem souboru jsme prokázali statisticky významné zmenšení FAZ u očí po úspěšné operaci IMD a nepřímou závislost mezi zlepšením NKZO a změnou plochy FAZ.

LITERATURA

1. Hee MR, Puliafito CA, Wong C, et al. Optical coherence tomography of macular holes. *Ophthalmology*. 1995;102(5):748-756.
2. Spaide RF, Klancnik JM, Cooney MJ. Retinal Vascular Layers Imaged by Fluorescein Angiography and Optical Coherence Tomography Angiography. *JAMA Ophthalmol*. 2015; 133(1): 45-50.
3. De Carlo TE, Romano A, Waheed N, Duker JS. A review of optical coherence tomography angiography (OCTA). *International Journal of Retina and Vitreous*. 2015;1: doi 10.1186/s40942-015-005-8
4. Hwang TS, Jia Y, Gao SS, et al. Optical coherence tomography angiography features of diabetic retinopathy. *Retina*. 2015; 35(11):2371-2376.
5. Jia Y, Bailey ST, Wilson DJ, et al. Quantitative optical coherence tomography angiography of choroidal neovascularization in aged related macular degeneration. *Ophthalmology*. 2014;121(7):1435-1444.
6. Coscas GJ, Lupidi M, Coscas F, Cagini C, Souied EH. Optical coherence tomography angiography versus traditional multimodal imaging in assessing the activity of exudative age-related macular degeneration: A new diagnostic challenge. *Retina*. 2015;35(11):2219-2228.
7. Rispoli M, Savastano MC, Lumbroso B. Capillary network anomalies in branch retinal vein occlusion on optical coherence tomography. *Retina*. 2015;35(11):2332-2338.
8. Nelis P, Alten F, Clemens CR, Heiduschka P, Eter N. Quantification of changes in foveal capillary architecture caused by idiopathic epiretinal membrane using OCT angiography. *Graefes Arch Clin Exp Ophthalmol*. 2017;255(7):1319-1324.
9. Kim YJ, Jo J, Lee JY, Yoon YH, Kim JG. Macular capillary plexuses after macular hole surgery: an optical coherence tomography angiography study. *Br J Ophthalmol*. 2018;102(7):966-970.
10. Baba T, Kakisu M, Nizawa T, Oshitari T, Yamamoto S. Superficial foveal avascular zone determined by optical coherence tomography angiography before and after macular hole surgery. *Retina*. 2017;37(3):444-450.
11. Onishi AC, Fawzi AA. An overview of optical coherence tomography angiography and the posterior pole. *Ther Adv Ophthalmol*. 2019;00(0):1-16.
12. Bacherini D, De Luca M, Rizzo S. Optical coherence tomography angiography in vitreoretinal interface disorders. *Minerva Ophthalmologica*. 2018;60(3):137-143.
13. Chen H, Chi W, Cai X, et al. Macular microvasculature features before and after vitrectomy in idiopathic macular epiretinal membrane: an OCT angiography analysis. *Eye*. 2019; 33(4):619-628.
14. Rizzo S, Sevastano A, Bacherini D, Sevastano AC. Vascular features of full-thickness macular hole by OCT angiography. *Ophthalmic Surg Lasers Imaging Retina*. 2017;48(1):62-68.
15. Shahlaee A, Rahimy E, Hsu J, Gupta OP, Ho AC. Preoperative and postoperative features of macular holes on en face imaging and optical coherence tomography angiography. *American Journal of Ophthalmology Case Reports*. 2017;5:20-25.
16. Arya M, Rebhun CB, Alibhai AY, et al. Parafoveal retinal vessel density assessment by OCT A in healthy eyes. *Ophthalmology Times*. 2018;49(10):5-17.
17. Kim YJ, Kim S, Lee JY, Kim JG, Yoon YH. Macular capillary plexuses after epiretinal membrane surgery: an optical coherence tomography angiography study. *Br J Ophthalmol*. 2018;102(8):1086-1091.
18. Yu Y, Teng Y, Gao M, Liu X, Chen J, Liu W. Quantitative choriocapillaris perfusion before and after vitrectomy in idiopathic epiretinal membrane by optical coherence tomography angiography. *Ophthalmic Surg Lasers Imaging Retina*. 2017;48(11):906-915.
19. Kitagawa Y, Shimada H, Shinjima A, Nakashizuka H. Foveal avascular zone area analysis using optical coherence tomography angiography before and after idiopathic epiretinal membrane surgery. *Retina*. 2019;39(2):339-346.
20. Magera L, Krásný J, Pluhovský P, Holubová L. Foveal avascular zone and macular microvasculature changes by OCT angiography in young patients with type 1 diabetes (pilot study). *Cesk Slov Oftalmol*. 2020;76(3):111-117.
21. Molnárová M, Zelníková M. Angio OCT – nová neinvazívna zobrazovacia vyšetrovacia metóda diagnostiky a monitoringu diabetickej retinopatie. *Forum Diab* 2017;6(1):11-18.
22. Romano MR, Cennamo G, Schiemer S, Rossi C, Sparnelli F, Cennamo G. Deep and superficial OCT angiography changes after macular peeling: idiopathic vs diabetic epiretinal membranes. *Graefes Arch Clin Exp Ophthalmol*. 2017;255(4):681-689.