

BLOW-IN FRAKTURA STROPU OČNICE

KAZUISTIKA

Lubojacký J.¹, Masárová M.¹, Plášek, M.^{1,2}, Benda F.^{2,3},
Komínek, P.^{1,2}, Matoušek, P.^{1,2}

¹Klinika otorinolaryngologie a chirurgie hlavy a krku, Fakultní nemocnice Ostrava

²Katedra kraniofaciálních oborů, Lékařská fakulta Ostravské univerzity v Ostravě

³Oční klinika, Fakultní nemocnice Ostrava

Prohlášení o střetu zájmů:

Prohlašuji, že v souvislosti s tématem, vznikem a publikací tohoto článku není ve střetu zájmů a vznik ani publikace článku nebyly podpořeny žádnou farmaceutickou firmou. Toto prohlášení se týká i všech spoluautorů.

Práce byla realizována za podpory projektu Institucionální podpory Ministerstva zdravotnictví České republiky, RVO - FNOs/2019

Čestné prohlášení:

Autoři prohlašují, že vznik a téma odborného sdělení a jeho zveřejnění není ve střetu zájmu a není podpořeno žádnou farmaceutickou firmou. Práce nebyla zadána jinému časopisu ani jinde otištěna.

Do redakce doručeno dne: 9. 7. 2020

Přijato k publikaci dne: 23. 11. 2020



MUDr. Jakub Lubojacký
Klinika otorinolaryngologie
a chirurgie hlavy a krku,
Fakultní nemocnice Ostrava
17. listopadu 1790
708 52 Ostrava
jakub.lubojacky@fno.cz

SOUHRN

Zlomeniny očnice mohou být doprovázeny vážným poškozením bulbu a dalších intraorbitálních struktur. Časný klinický nález může být velmi chudý, proto je třeba aktivně pátrat jednak po poškození měkkých tkání očnice a možných poruchách funkce zraku, ale také po extraorbitálních komplikacích, jako jsou likvorea či meningitida.

Autoři prezentují případ blow-in fraktury stropu očnice u jedenáctiletého chlapce a diskutují výhody endoskopicky asistovaného přístupu do očnice. Chlapec byl přijat do nemocnice po pádu na kole bez poruchy vědomí. Při příjmu byl oftalmologem stav hodnocen jako těžká kontuze levého bulbu, s hemoftalmem a komocí sítnice. Pro výrazný otok a periorbitální hematoma nebylo možné doplnění specifických testů pro objektivizaci případné oko-hybné poruchy a diplopie.

Při CT vyšetření byla odhalena zlomenina stropu očnice s dislovanými úlomky kaudálně do horního přímého oko-hybného svalu. Pro riziko penetrace bulbu úlomkem a poškození svalu byla provedena chirurgická intervence s odstraněním úlomků a revize stropu očnice cestou endoskopicky asistované přední horní orbitotomie. Pooperačně byl pacient bez funkční zrakové poruchy.

Klíčová slova: Zlomenina orbity, blow-in zlomenina, zlomenina stropu orbity, obličejové trauma, endoskopicky asistovaná přední horní orbitotomie

SUMMARY

BLOW-IN FRACTURE OF ORBITAL ROOF. CASE REPORT

Orbital fractures may be accompanied with severe damage of the eye bulb and other intraorbital tissues. Early clinical findings can be very mild, therefore it is vital to actively seek not only for any damage done to the soft tissues of the orbit, but also for extraorbital complications such as liquorrhea or meningitis. We report a relatively rare case of blow-in fracture of orbital roof in eleven years old boy. Patient was admitted to the emergency care after falling off a bicycle without impaired consciousness. During admission ophthalmologist evaluated the condition as severe contusion of the left bulb, with hemophthalmia and retinal comotosis. Due to significant swelling of eye lids and periorbital hematoma, it was not possible to perform specific tests to objectify possible oculomotor disorder and diplopia. CT scan findings show dislocated fracture of orbital roof with fragments reaching into the musculus rectus superior. For high risk of bulbus penetration and muscle damage a surgical intervention with bone fragments removal was performed using endoscopic assisted frontal orbitotomy. After operation patient had no signs of functional eye disorder.

Key words: Orbital fracture, blow-in fracture, orbital roof fracture, facial trauma, endoscopic assisted frontal orbitotomy

Čes. a slov. Oftal., 77, 2021, No. 1, p. 45–49

ÚVOD

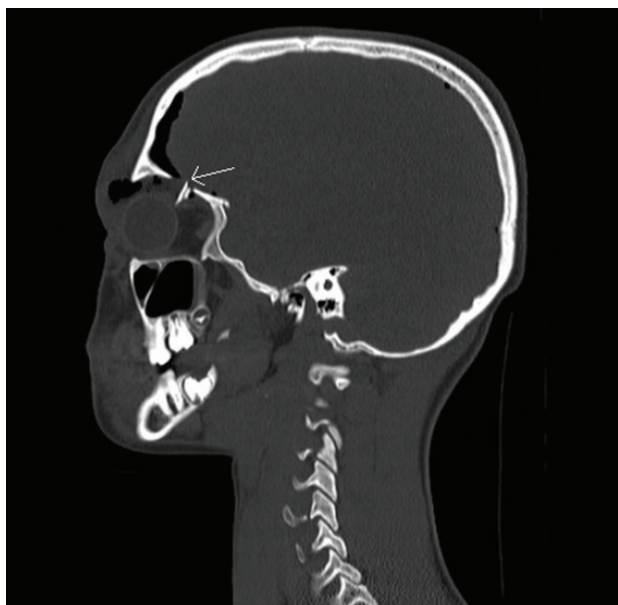
Fraktury zahrnující střední třetinu obličejového skeletu, mohou být doprovázeny vážnými poraněními přidružených měkkotkáňových struktur. U zlomenin orbity se jedná především o riziko poškození bulbu, zrakového nervu a okohybných svalů [1]. Míra poranění a klinické příznaky závisí na postižené oblasti, směru působící síly, případně na přítomnosti intraorbitálního či retrobulbárního krvácení.

Zlomeniny očníce bývají nejčastěji součástí rozsáhlejších traumat, izolované blow-in fraktury orbity jsou raritním nálezem [1]. Jejich diagnostika však může být z důvodu často chudého a nespecifického klinického nálezu nedostatečná, s fatálními následky pro zrak pacienta [1,2,4].

KAZUISTIKA

Jedenáctiletý chlapec byl přivezen na urgentní příjem Fakultní nemocnice v Ostravě po pádu na kole. Na okolnosti úrazu si nepamatoval, subjektivně převládaly bolesti levého oka a hlavy. Při příjmu byl při vědomí, rinoskopicky byly přítomny stopy po epistaxi, bez známek likvorey. Lokálně byl přítomen výrazný otok víček, emfyzém a periorbitální hematom vlevo, pro které nebylo možné podrobněji objektivizovat případnou okohybnou poruchu a diplopii. Při očním vyšetření byl bulbus tonizován, na předním segmentu bez patologického nálezu, zornicové reakce byly v normě. Oftalmoskopicky byl zjištěn parciální hemoftalmus, komoce sítnice a retinální hemorhagie v horních kvadrantech.

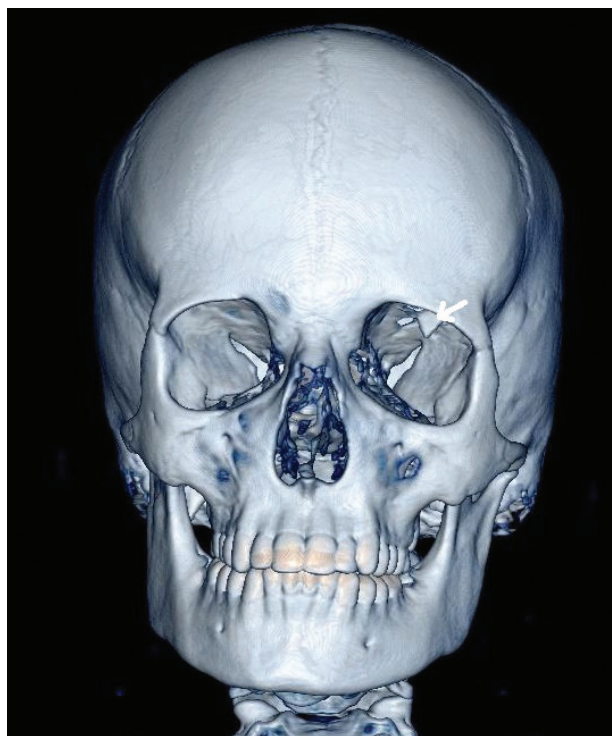Při vyšetření počítačovou tomografií (CT) byla odhalena blow-in fraktura stropu orbity vlevo, s vpáčeným frag-



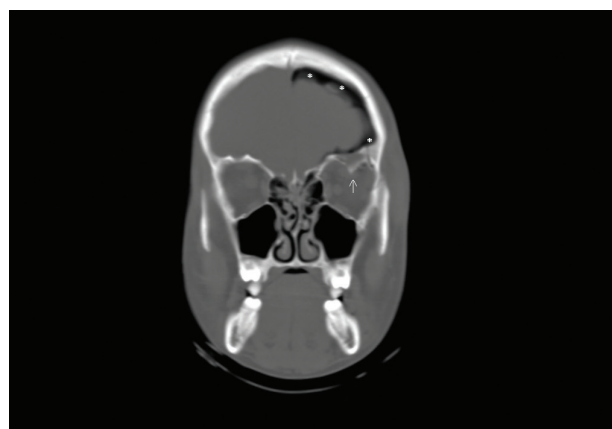
Obrázek 1. Blow-in fraktura stropu očníce s dislokováným úlomkem zasahujícím do horního přímého okohybného svalu (šipka), CT vyšetření, sagitální řez

mentem kosti intraorbitálně do horního přímého okohybného svalu a extrakonálním krvácením nad horním přímým svalem. (Obrázek 1, 2). Přítomna byla také fissura zadní stěny frontálního sinu, stropu předních etmoidů oboustranně a subdurální pneumocefalus (Obrázek 3).

Kostní fragment byl v těsném kontaktu s bulbem za ekvátorem, zanořený do horního přímého okohybného svalu. Nebylo možné vyloučit poranění skléry. Pro riziko dalšího poškození měkkých tkání očníce kostními fragmenty při pohybu oka byla indikována chirurgická revize. Předoperačně nebyl proveden test



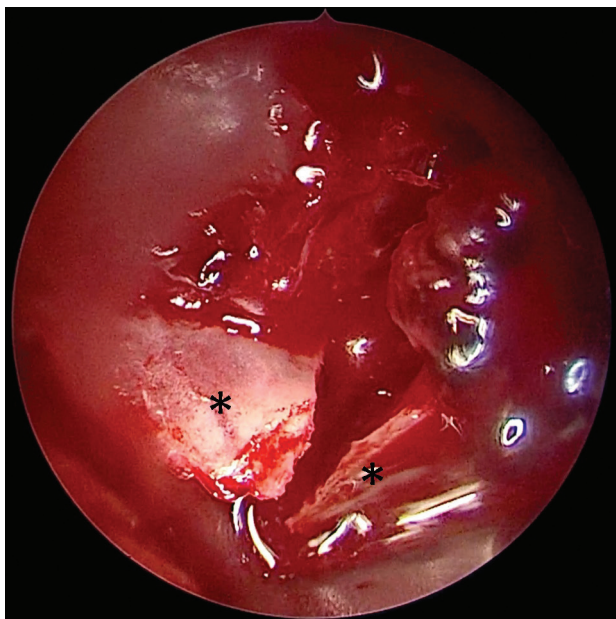
Obrázek 2. Blow-in fraktura stropu levé orbity s dislokováným úlomkem zasahujícím do očníce (šipka), CT vyšetření, 3D rekonstrukce



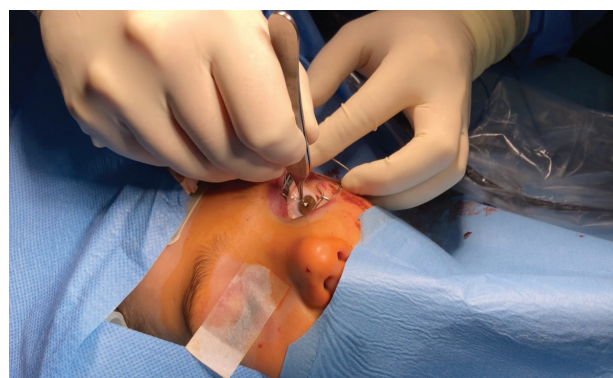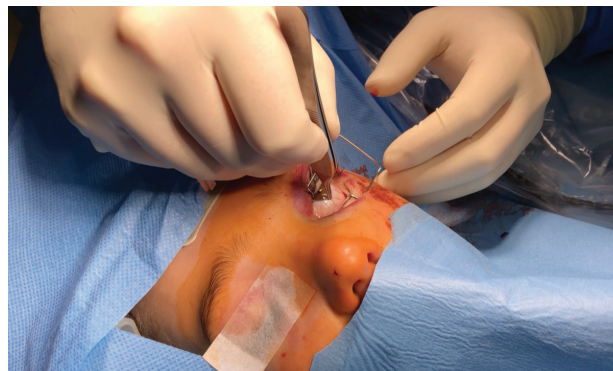Obrázek 3. Blow-in fraktura stropu očníce s dislokováným úlomkem (bílá šipka), pneumocefalus (hvězdička), CT vyšetření, koronární řez

pasivní dukce pro obavy z penetrace bulbu kostním úlopkem.

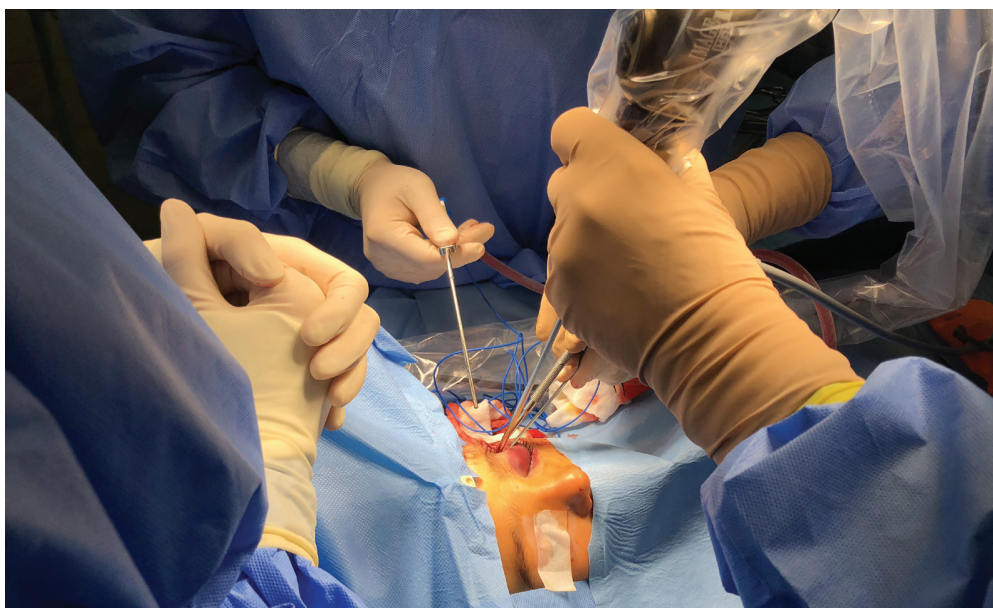
V celkové anestézii byla provedena endoskopicky asistovaná přední horní orbitotomie s využitím navigace. Peroperačně byly ve střední části stropu očnice identifikovány dva kaudálně vpáčené úločky (Obrázek 4). Defekt tvrdé pleny ani likvorea nebyly pozorovány, po odstranění úloček bylo místo překryto léčivou matricí. Na konci operace byl pasivní pohyb bulbu volný všemi směry (Obrázek 5, 6). Pooperačně byl pacient bez diplopie, hybnost bulbu volná bez omezení. Při kontrolním



Obrázek 4. Pohled na dislokované úločky stropu očnice (hvězdičky), přístup z endoskopicky asistované přední horní orbitotomie, endoskopický pohled



Obrázek 5. (A) Test pasivní hybnosti bulbu, pohled nahoru bez omezení, peroperační snímek (B) Test pasivní hybnosti bulbu, pohled dolů bez omezení, peroperační snímek.



Obrázek 6. Přístup do očnice cestou horní přední orbitotomie, peroperační snímek

ke kompletní resorpci hemoftalmu, nález na předním i zadním segmentu byla stabilní.

DISKUSE

Zlomeniny orbity se dle mechanismu vzniku dělí na tzv. blow-in a blow-out fraktury. Blow-out fraktury vznikají při přímém tupém nárazu na oblast orbitálního vchodu (tenisový míč, kolo). Následným zvýšením intraorbitálního tlaku dochází k vylomení nejčastěji mediální stěny nebo spodiny očnice a vyřeznutí obsahu do čelistní dutiny či etmoidálních sklepů, kontuze bulbu přitom nemusí být velká [3]. Naopak menší zraňující předměty (golfový míček) působí většinou větší kontuzi, s méně výrazným zvýšením intraorbitálního tlaku a menším rizikem fraktury stěny orbity.

Blow-in fraktury bývají obvykle lokalizovány ve stropu a laterální stěně orbity. Jsou definovány jako dislokace úlomku stropu nebo laterální stěny orbity směrem do měkkých tkání očnice [3,4]. Vznikají působením tupé síly na lebeční kosti, typicky v oblasti čela a spánku. Změnění předozadního rozměru stropu orbity v momentě nárazu způsobí frakturu a vpáčení úlomku směrem do orbity, přičemž margo orbity může zůstat intaktní [3,4]. Blow-in fraktury jsou spojeny se zvýšeným rizikem poranění nitroočních svalů, bulbu a očního nervu kostěnými fragmenty [3,4].

Izolované blow-in zlomeniny jsou vzácné následky traumat obličeje a hlavy. Statisticky pouze 1–9 % zlomenin obličejových kostí zahrnuje i poškození stropu očnice [5,6]. Nejčastěji se vyskytují ve věku mezi 20–40 lety, s predominancí až 90 % u mužů. U dětí se vyskytují nejčastěji mezi 3. a 5. rokem, zastoupení jsou rovnoměrně chlapci i děvčata [5]. Izolované zlomeniny stropu očnice s dislokací úlomku jsou raritní nález, častěji bývají součástí multi-systémových traumat a neurokranálních poranění [1].

Blow-in zlomeniny se mohou klinicky projevovat při dislokaci úlomku do okohybného svalu poruchou pohyblivosti bulbu a diplopií, ale mohou být také zcela asymptomatické [6,7,10,11,12]. Při diagnostice zlomenin očnice je zásadní plně zhodnotit rozsah poranění. Vzhledem k nízkému výskytu izolovaných fraktur stropu očnice je vždy třeba pátrat po přidružených zlomeninách obličejových kostí a lebky, vyloučit poranění intrakrania jako nitrolební krvácení, hematom, otřes mozku, mozkové herniace, likvoreu a při postižení orbity zhodnotit poškození intraorbitálních měkkých tkání zejména okohybných svalů, optického nervu a bulbu [6,7,12].

U našeho pacienta se jednalo o izolovanou frakturu horní stěny orbity s dislokací úlomků kaudálně do horního přímého okohybného svalu a měkkých tkání orbity. Tyto dislokace jsou pro blow-in zlomeniny typické, způsobují zmenšení objemu orbity a bezprostředně ohrožují pacienta trvalým poškozením zraku. Klinický obraz byl v našem případě velmi nespecifický a maskovaný výrazným periorbitálním otokem a hematodem, pro které byl pacient nevyšetřitelný stran diplopie a okohybné poruchy.

Dominantní diagnostickou metodou je CT vyšetření s šířkou řezu 0,6 mm. Pro zhodnocení měkkých tkání orbity (např. otok v oblasti hrotu orbity) je vhodné doplnit vyšetření magnetickou rezonancí (MR) [6,7,8].

Jak rozhodnutí o léčebném postupu, tak případná operační intervence by měla být provedena multidisciplinárním týmem, jehož součástí je otorinolaryngolog, oční lékař a neurochirurg. Asymptomatictí pacienti mohou být léčeni konzervativně, a to i v případě poranění tvrdé pleny s dočasnou likvoreou, či se známkami pneumocefalu, za předpokladu, že je klinický průběh příznivý a kontrolní CT prokáže resorpci vzduchu a regresi pneumocefalu, a dojde-li k vymizení likvorey do 5–7 dní [9]. Nevýhodou konzervativního postupu je riziko vzniku insuficientního uzávěru v místě poranění pleny a možnost přestupu infekce se vznikem meningitidy.

K operačnímu řešení jsou indikováni pacienti s přetrvávající likvoreou, poruchou vizu či pohyblivosti bulbu, nebo pacienti s jednoznačným nálezem dislokovaných úlomků do měkkých tkání orbity na CT. Operace mohou být prováděny z různých přístupů, cílem je odstranění dislokovaných kostních fragmentů a revize či rekonstrukce stropu očnice [6,9,10,11].

Nejčastěji využívaný přístup k řešení patologií přední poloviny očnice je přední orbitotomie, kdy se proniká do očnice po provedení kožního či spojivkového řezu. Dle místa incize pak rozlišujeme horní, dolní, mediální a laterální přední orbitotomii [1,13]. Nevýhodou přední orbitotomie je velmi úzký manévrovací prostor mezi stěnou očnice a bulbem, během operací stěny orbity je proto nutné bulbus odtlačovat a riziko jeho poranění je při těchto operacích značné [1,13].

V našem případě byl zvolen endoskopicky asistovaný přístup cestou přední horní orbitotomie (obrázek 7,8). Na rozdíl od klasické orbitotomie nabízí využití endoskopu lepší osvětlení a zobrazení operačního pole při méně invazivním přístupu z menšího řezu [1]. Umožňuje také lepší dostupnost lézí lokalizovaných v hrotu očnice, které mohou být klasickou otevřenou technikou bez použití endoskopu nedostupné [1].

Alternativou k přístupu z přední orbitotomie je přístup cestou pterionální kraniotomie, jeho nevýhodou je nutnost retrakce mozkové tkáně a výrazně horší kosmetický efekt související s možností pooperační atrofie temporálního svalu.

ZÁVĚR

Blow-in fraktury orbity vznikají působením tupé síly na oblast čela nebo spánku. Jejich následkem může docházet k poranění intraorbitálních struktur s funkčními následky. Při diagnostice a rozhodování o léčebném postupu je nezbytné důkladně zhodnotit stav okolních obličejových kostí, vyloučit poranění intrakrania a měkkých tkání orbity. Léčba dislokovaných fraktur by měla být v režii multidisciplinárního týmu. Vhodným operačním přístupem může být v indikovaných případech endoskopicky asistovaná přední horní orbitotomie, která je ve srovnání s klasickými otevřenými technikami méně invazivní.