

# AKUTNÍ ELEVACE NITROOČNÍHO TLAKU U PACIENTA S HYPERLIPIDEMICKÝM MYELOMEM

Dušek O.<sup>1</sup>, Fichtl M.<sup>1</sup>, Rezková L.<sup>1</sup>, Dubská Z.<sup>1</sup>, Heissigerová J.<sup>1</sup>, Růžičková E.<sup>1</sup>, Vrablík M.<sup>2</sup>, Špička I.<sup>3</sup>, Svozílková P.<sup>1</sup>

<sup>1</sup> Oční klinika, 1. lékařská fakulta, Univerzita Karlova a Všeobecná fakultní nemocnice v Praze, Česká republika, U nemocnice 499/2, 128 08, Praha 2.

<sup>2</sup> III. interní klinika, 1. lékařská fakulta, Univerzita Karlova a Všeobecná fakultní nemocnice v Praze, Česká republika, Česká republika, U nemocnice 2094/1, 128 08, Praha 2.

<sup>3</sup> I. interní klinika, 1. lékařská fakulta, Univerzita Karlova a Všeobecná fakultní nemocnice v Praze, Česká republika, U nemocnice 499/2, 128 08, Praha 2.

*Autoři práce prohlašují, že vznik a téma odborného sdělení s názvem: „Akutní elevace nitroočního tlaku u pacienta s hyperlipidemickým myelomem“ a jeho zveřejnění není ve střetu zájmů a není podpořeno žádnou farmaceutickou firmou.*

*Práce nebyla zadána jinému časopisu ani jinde otištěna.*

Do redakce doručeno dne: 1. 5. 2020

Přijato k publikaci dne: 3. 6. 2020



MUDr. Otakar Dušek  
Petržilkova 2266/14  
158 00 Praha 5  
otakar.dusek@vfn.cz

## SOUHRN

**Cíl:** Představit vzácný případ pacienta s hyperlipidemickým myelomem a jeho očními projevy ve formě maskujícího syndromu s akutní elevací nitroočního tlaku (NOT) a hyperviskózní retinopatií.

**Výsledek:** 55letý muž s nově diagnostikovaným hyperlipidemickým myelomem a hyperviskózním syndromem byl akutně odeslán do Glaukomového centra pro obtíže s levým okem: náhlou bolest, zamlžené vidění, zarudnutí oka a NOT 44 mm Hg. Vyloučili jsme akutní glaukomový záchvat a zjistili přítomnost bělavých hmot v přední komoře oka, které spolu s krví obturovaly iridokorneální úhel. Byla zahájena antiglaukomová terapie a proveden diagnosticko-terapeutický výplach přední komory levého oka s odběrem vzorků k biochemickému a cytologickému vyšetření. Průkaz stopového množství kryoproteinu ve vzorcích potvrdil maskující syndrom. Nález hyperviskózní retinopatie a rozsáhlých zón nonperfuze v periferní části sítnice obou očí byl indikací k laserové koagulaci těchto oblastí. Pacient v průběhu sledování podstoupil 3krát plazmaferézu, 4 cykly biologické terapie a autologní transplantaci kmenových buněk kostní dřeně s dosažením kompletní remise myelomu. Lokální a systémová terapie vedly k významnému zlepšení nálezu na předním segmentu levého oka a na fundu obou očí.

**Závěr:** Maskující syndrom se může komplikovat akutní elevací NOT. Diagnostický výplach přední komory, lokální, celková terapie a úzká mezioborová spolupráce přispěly ke správné diagnóze, normalizaci NOT, k úpravě očního a celkového stavu pacienta.

**Klíčová slova:** glaukom, myelom, hyperlipidémie, hyperviskózní syndrom, maskující syndrom

## SUMMARY

### ACUTE ELEVATION OF INTRAOCULAR PRESSURE IN PATIENT WITH HYPERLIPIDEMIC MYELOMA

**Purpose:** To introduce a rare case of patient with hyperlipidemic myeloma and ocular manifestation in form of masquerade syndrome with acute elevation of intraocular pressure (IOP) and hyperviscous retinopathy.

**Results:** 55-year-old man with newly diagnosed hyperlipidemic myeloma and hyperviscous syndrome was acutely referred to our glaucoma outpatient clinic due to problems with his left eye: sudden pain, blurred vision, redness of the eye and IOP of 44 mm Hg. We excluded attack of angle closure glaucoma and found presence of whitish material in the anterior chamber and blood obstructing the iridocorneal angle. Glaucoma therapy was initiated and lavage of the anterior chamber of the left eye with sampling of the aqueous humour for biochemical and cytological examination was performed. Identification of trace amount of cryoprotein in the samples of humour proved diagnosis of masquerade syndrome. Finding of the hyperviscous retinopathy and nonperfusion of wide peripheral areas of retina in both eyes was indicated to laser coagulation of these areas. The patient underwent in the meantime three times plasmapheresis, four cycles of biological therapy and autologous stem cell transplantation reaching complete remission of the myeloma. Local and systemic therapy led to significant clinical finding improvement on the anterior segment and fundus of both eyes.

**Conclusions:** Masquerade syndrome can be complicated by acute elevation of IOP. Diagnostic lavage of the anterior chamber, local therapy, systemic therapy and close interdisciplinary cooperation contributed to right diagnosis, IOP normalisation, ocular and general condition improvement.

**Key words:** glaucoma, myeloma, hyperlipidemia, hyperviscous syndrome, masquerade syndrome

Čes. a slov. Oftal., 76, 2020, No. 4, p. 172–180

## ÚVOD

U akutních stavů spojených s jednostrannou výraznou elevací nitroočního tlaku (NOT) je na prvním místě nutné v diferenciální diagnostice zmínit akutní uzávěr komorového úhlu (glaukomový záchvat). Jednostranné zvýšení NOT se však může vyskytovat též u různých forem sekundárního glaukomu.

Mnohočetný myelom s hyperlipidémií je vzácnou variantou mnohočetného myelomu [1,2]. Mnohočetný myelom je dle Světové zdravotnické organizace charakterizován jako nekontrolovaná klonální proliferace plazmatických buněk v kostní dřeni vedoucí k tvorbě nefunkčních imunoglobulinů a jejich řetězců (paraproteinu) [3]. Představuje celosvětově 1 % všech malignit a 10-15 % hematologických malignit. Mezi diagnostická kritéria symptomatického myelomu se řadí přítomnost 10 % a více maligních buněk v kostní dřeni nebo biopsií potvrzený myelom, extramedulární manifestace či CRAB (C = calcium elevated, R = renal failure, A = anemia, B = bone lesions) kritéria: hyperkalcémie, renální insuficience, anémie, osteolytická kostní ložiska, event. další biomarkery. Typ terapie závisí na věku, komorbiditách a na rizikovém profilu pacienta. U pacientů mladších 70 let s jinak celkově dobrým stavem se doporučuje podávání vysokodávkové biologické terapie s následnou transplantací kmenových buněk kostní dřene [3,4].

Mnohočetný myelom může mít své projevy ve všech očních tkáních, kde působí buď přímo svou infiltrací a event. kompresí, nebo nepřímo rozvojem hyperviskózního syndromu [5,6,7]. V odborné literatuře se setkáváme i s případy vzestupu NOT a rozvoje glaukomu jako komplikace mnohočetného myelomu [7,8,9,10].

Cílem práce je seznámit čtenáře se vzácným případem pacienta s hyperlipidemickým myelomem a jeho očními projevy ve formě maskujícího syndromu s akutní elevací NOT a hyperviskózní retinopatií.

## KAZUISTIKA

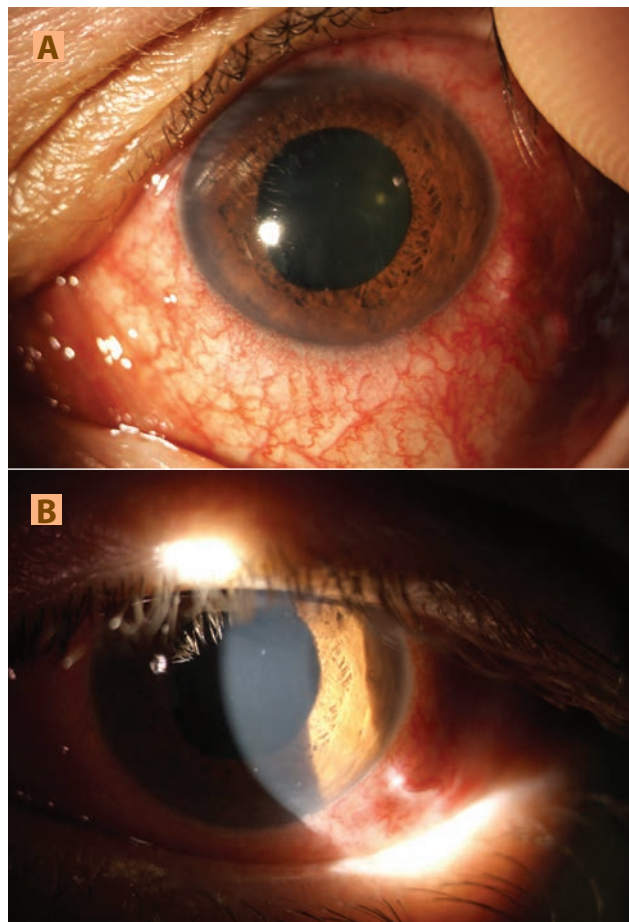
55letý muž byl akutně odeslán do Glaukomového centra naší kliniky pro obtíže s levým okem (OL). Udával bolest, zamřené vidění a zarudnutí OL. Pacienta předtím vyšetřil ambulantní oftalmolog, který mu bezkontaktně naměřil NOT 44 mm Hg, lokálně aplikoval timolol a celkově podal acetazolamid. Poté došlo k poklesu NOT na 26 mm Hg.

Z anamnézy se dozvídáme, že pacienta před 3 měsíci hospitalizovali na interním oddělení k vyšetření pro vertigo a kolapsový stav. Při hospitalizaci byla zjištěna dyslipidémie nereagující na hypolipidemickou terapii. Nejvyšší hodnoty lipidů v krvi pacienta byly následující: cholesterol 22,81 mmol/l a triacylglyceroly 34,05 mmol/l. Při CT koronarografii došlo k náhodnému odhalení osteolytických ložisek obratlových těl. Trepnobiopsie pravé kyčelní kosti potvrdila přítomnost monotypických plazmocytů kappa, a tím diagnózu mno-

hočetného myelomu. Pro výraznou chylozitu krevního séra nebylo možné provést elektroforézu plazmatických proteinů. Po plazmaferéze, která vedla ke snížení chylozity krevního séra, odhalila provedená elektroforéza přítomnost krátkých řetězců imunoglobulinů ve třídě IgA kappa. U pacienta byl tedy recentně diagnostikován mnohočetný myelom s hyperlipidémií, kryoproteinem a hyperviskózním syndromem a naplánováno zahájení systémové terapie.


Pacient se léčí pro diabetes mellitus 2. typu, arteriální hypertenzi a má diagnostikovanou dilatační kardiomyopatii etylické etiologie. V minulosti prodělal akutní pankreatitidu, bronchopneumonii, úraz s frakturami žeber a operaci pupeční kýly. Pacient od mládí kouří, dříve konzumoval ve větší míře alkoholické nápoje, nyní abstinuje. Oční rodinná anamnéza je nevýznamná. Jeho matku operovali pro karcinom hrtanu a otec prodělal cévní mozkovou příhodu.

Při vyšetření na naší ambulanci byla zjištěna zraková ostrost (ZO) pravého oka (OP) do dálky 0,9 s korekcí -1,0

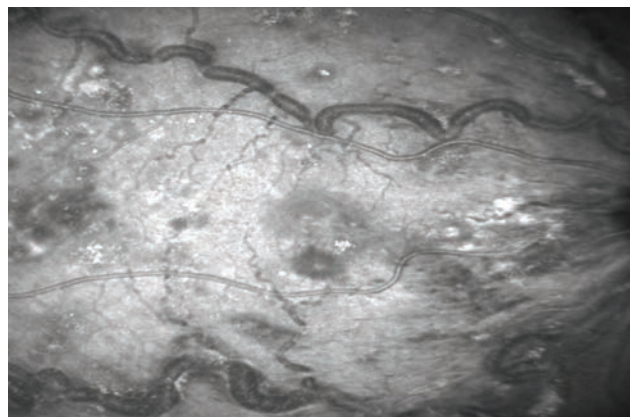


**Obrázek 1. (A)** Nález na předním segmentu levého oka v difuzním světle: smíšená injekce, prosáklá duhovka, širší, vertikálně oválná, plegická zornice

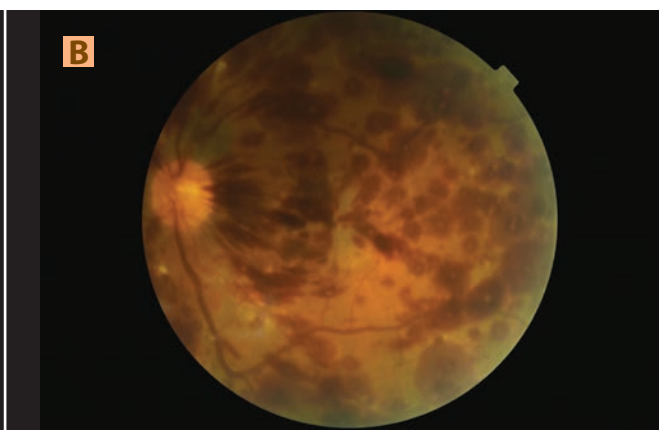
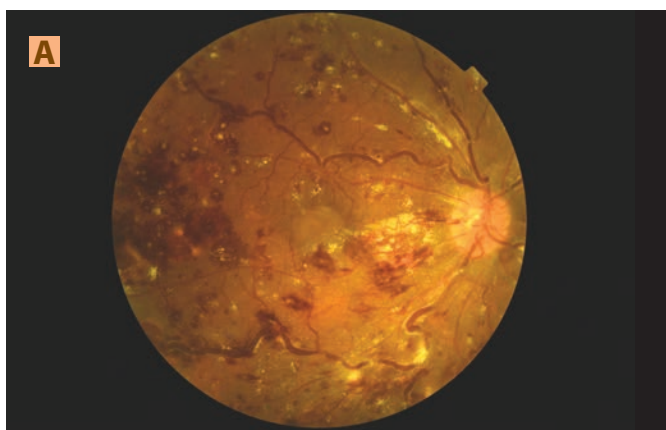
**(B)** Nález na předním segmentu levého oka v šikmém světelném řezu: mírné zašednutí rohovky, nálet bělavých hmot na endotelu rohovky, přiměřeně hluboká přední komora s přítomností pohybujících se bělavých hmot



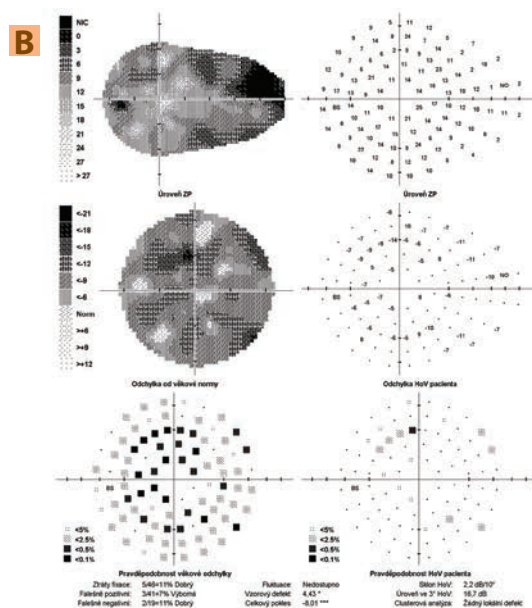
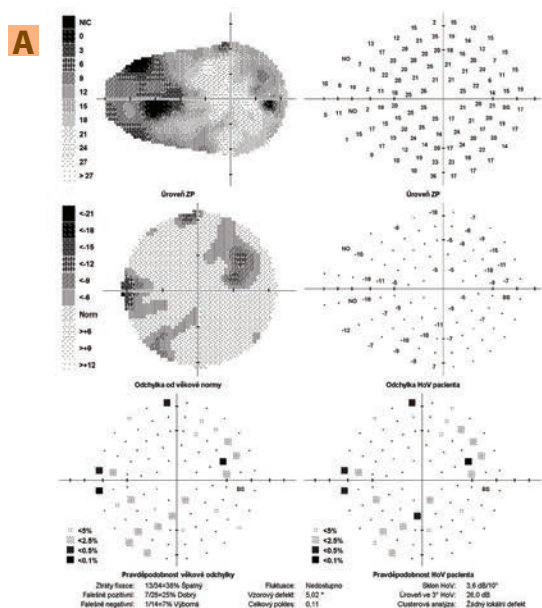
**Obrázek 2.** Gonioskopie levého oka: obturace iridokorneálního úhlu v horním kvadrantu shluky bělavých hmot



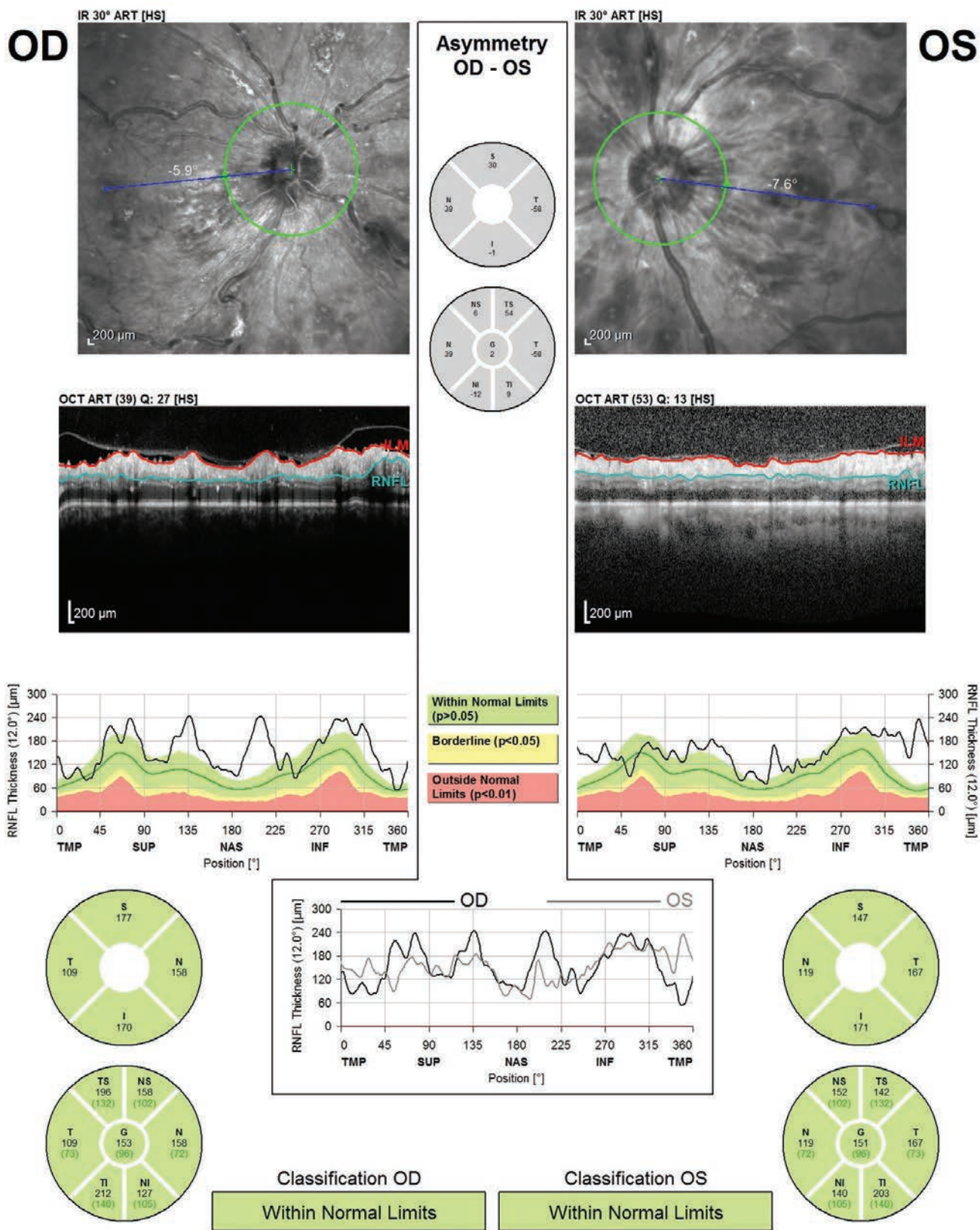
**Obrázek 4.** Snímek z videa fundu na optické koherenční tomografii pravého oka: makula prosáklá, hemorragie a tvrdé exsudáty, výrazná dilatace a tortuozita cév s patrnými bělavými hmotami v lumen cév



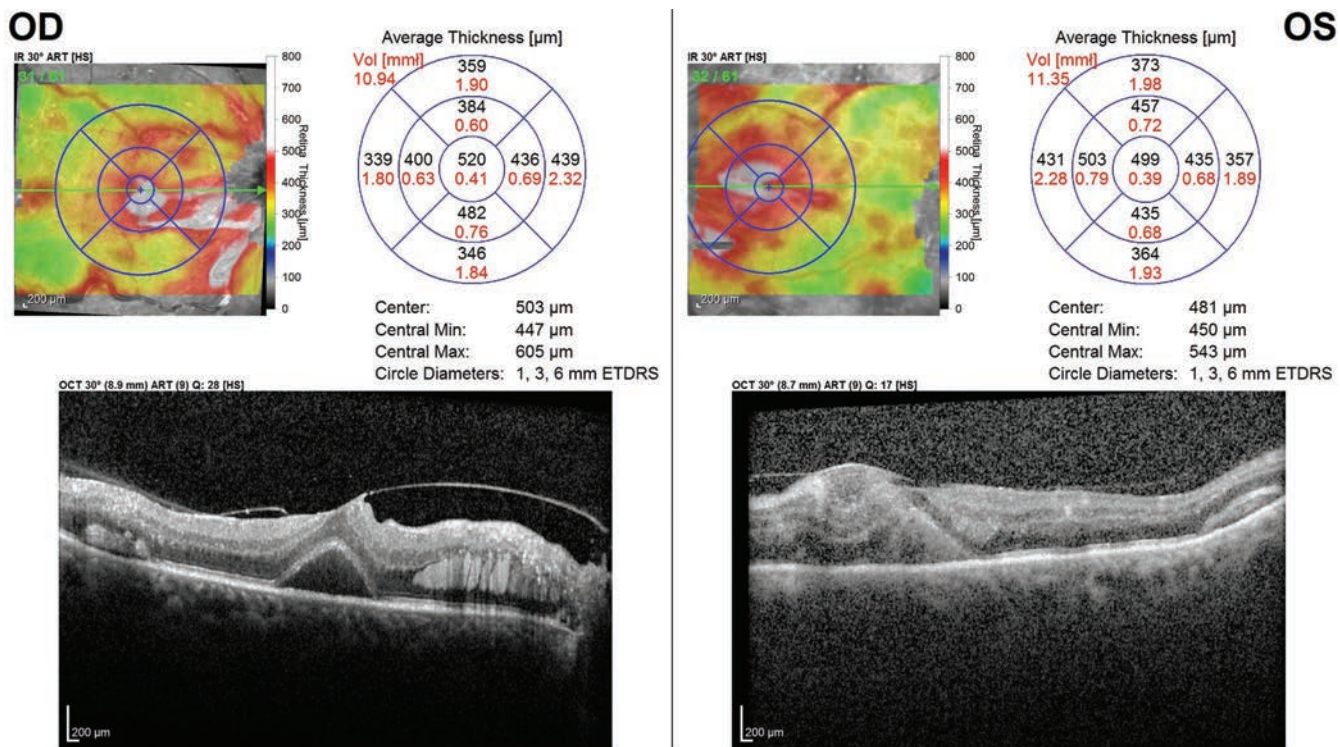
**Obrázek 3.** Nález na fundu pravého (A) a levého (B) oka: fundus se skvrnitými, plaménkovitými hemorragiemi a Rothovými skvrnami, od střední periferie obraz shluků tvrdých exsudátů, větvy výrazně dilatované a tortuózní s viditelnými bělavými hmotami v krvi, (B) rozsáhlejší hemorragie a méně tvrdých exsudátů



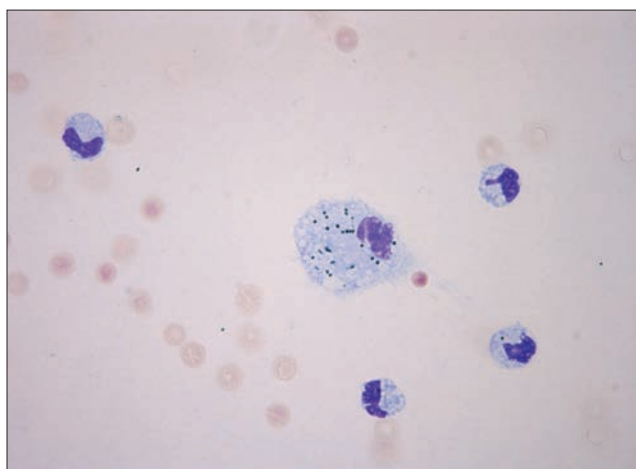
**Obrázek 5.** (A) Glaukomový perimetr pravého oka: nescifické relativní až absolutní skotomy v zorném poli, vysoká ztráta fixace (B) Glaukomový perimetr levého oka: difuzní pokles citlivosti zorného pole



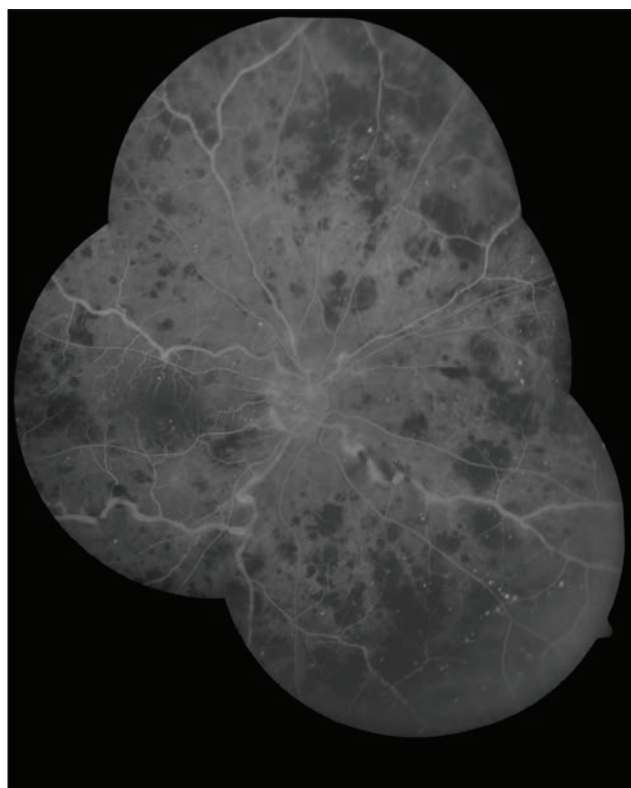
**Obrázek 6.** Optická koherenční tomografie - vrstva nervových vláken pravého a levého oka - cirkulární lineární sken: Tloušťku vrstvy nervových vláken nebylo možné zhodnotit pro vitreoretinální trakci, ložiskové změny sítnice a nepřesné ohraničení vrstvy



**Obrázek 7.** Optická koherenční tomografie makul pravého a levého oka - rastrový sken (mapa) a lineární horizontální transfoveolární sken: pravé oko: vitreomakulární trakce s ablací foveoly a intraretinálními depozity, levé oko: značná dezorganizace vrstev neuroretiny



**Obrázek 8.** Kvalitativní cytologické vyšetření předněkomorové tekutiny levého oka - nátěr na sklo, barvení Hemacolor Rapid Staining, Merck, zvětšení 63x: příměs erytrocytů, monocyty a pigmentofágy s granuly – monocytární pleocytóza



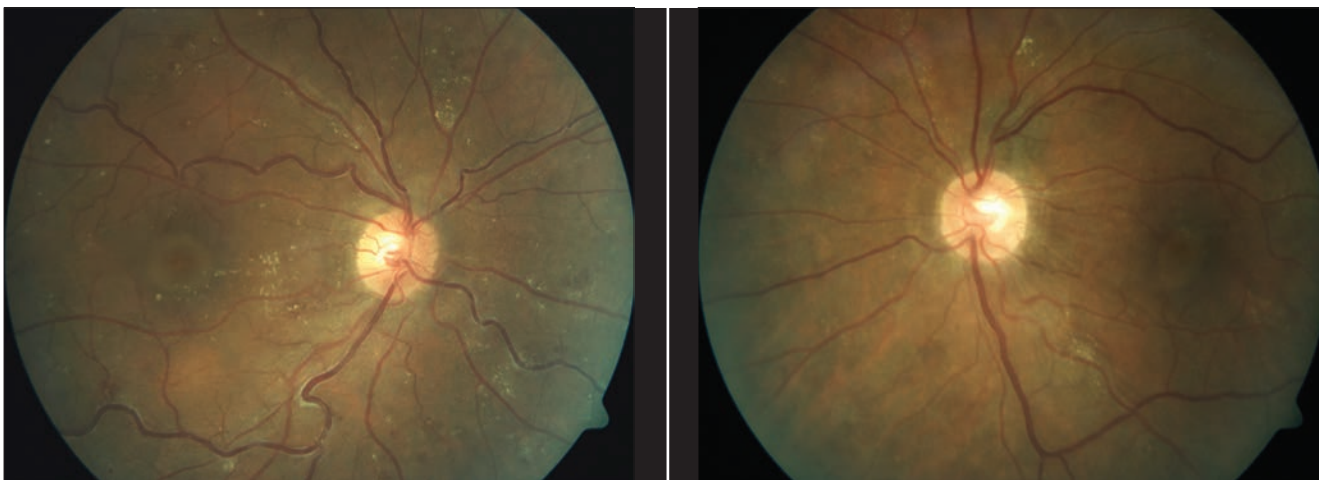
**Obrázek 9.** Fluorescenční angiografie fundu pravého oka: rozsáhlé zóny nonperfuze v periférii sítnice a mikroaneurysmata retinálních cév

dioptrie, ZO OL 0,04 partim naturálně, s jistotou světelnou projekcí. Aplanačně měřený NOT byl v OP 16 mm Hg a v OL 26 mm Hg.

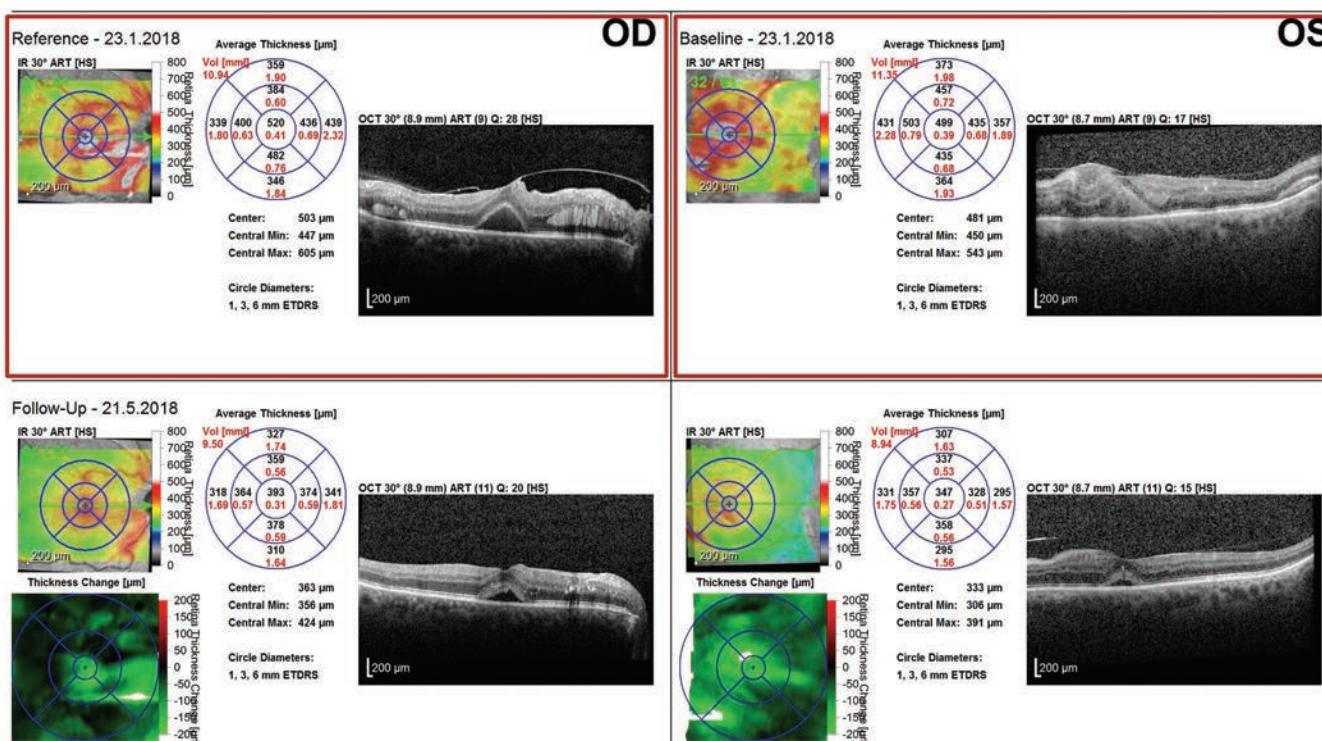
Nález na předním segmentu OP byl fyziologický, OL (Obrázek 1) mělo přiměřeně hlubokou přední komoru s přítomnými bělavými hmotami na endotelu rohovky, v komorové tekutině i v iridokorneálním úhlu (Obrázek 2). Gonioskopie OP ukázala otevřený komorový úhel s hyperpigmentací trámčiny i před trámčinou, komorový úhel OL byl okludován krví, shluky bělavých hmot a usazenými krevními elementy.

Nález na fundu obou očí odpovídal hyperviskózní retinopatii s typickými hemoragiemi, tvrdými exsudáty a dilatovanými tortuózními cévami (Obrázek 3).

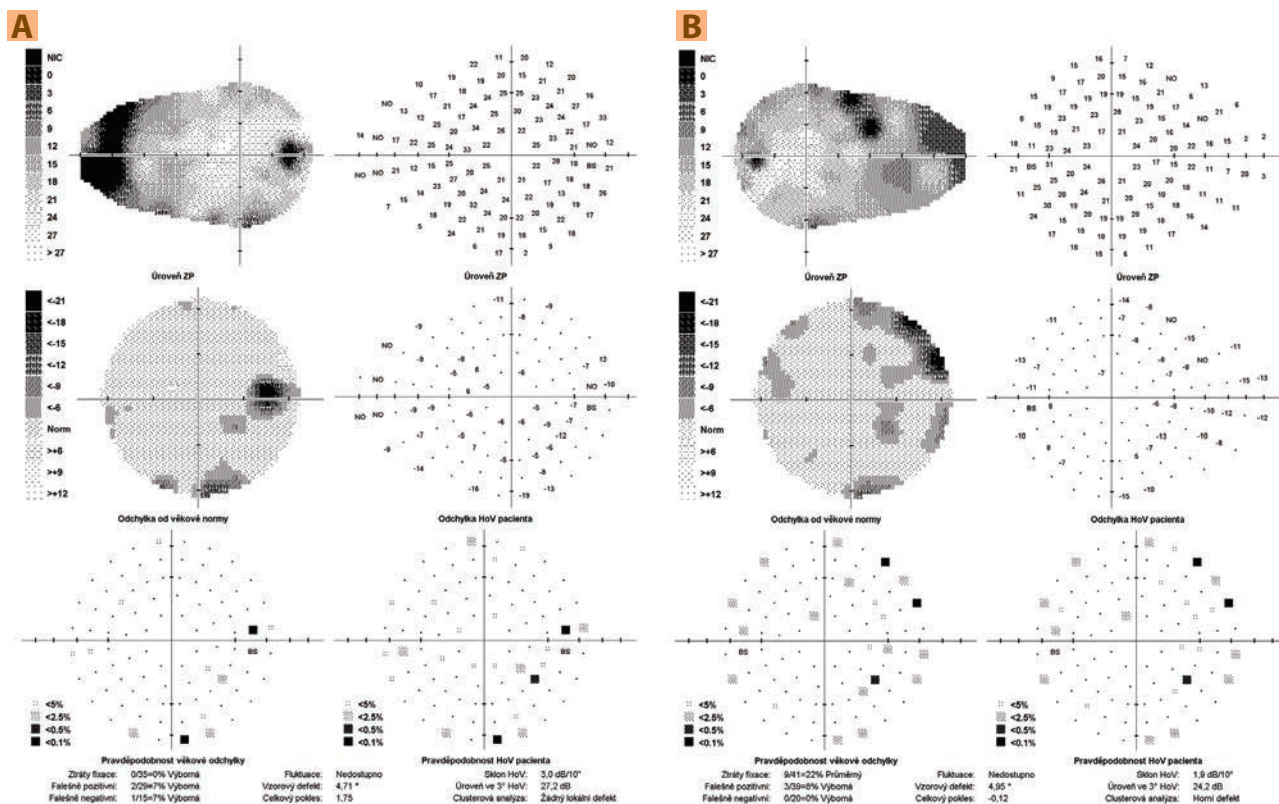
Na optické koherenční tomografii (OCT) byl zhotoven videozáznam fundu, na kterém je možné sledovat krevní cirkulaci na očním pozadí - pomalu se pohybující chylózní krevní sloupec v artériích a více ve vénách (Obrázek 4 - snímek z videa). Glaukomový perimetr (Obrázek 5) ukázal nespecifické výpady v zorném poli OP a difúzní pokles citlivosti zorného pole OL. Pro sítnicové změny nebylo možné na OCT určit tloušťku vrstvy nervových vláken



**Obrázek 10.** Nález na fundu obou očí s časovým odstupem po laserové koagulaci sítnice: vstřebání retinálních hemoragií, částečně i tvrdých exsudátů, vény již méně dilatované a tortuózní



**Obrázek 11.** Kontrolní snímek makul pravého oka: pokles ablace fovey, částečné vstřebání intraretinálních depozit, u levého oka nyní jednotlivé vrstvy neuroretiny rozlišitelné



**Obrázek 12. (A)** Kontrolní perimetr pravého oka: rozšířený Mariottův bod a drobné nespecifické okrsky snížené citlivosti zorného pole **(B)** Kontrolní perimetr levého oka: 2 absolutní horní paracentrální skotomy a nespecifické okrsky snížené citlivosti zorného pole

(Obrázek 6). OCT makuly OP odhalilo trakční změny fovey a intraretinální depozita, u OL nebylo možné jednotlivé vrstvy neuroretiny identifikovat (Obrázek 7).

Vzhledem k nálezům byl vyloučen akutní glaukomový záchvat a stanovena pracovní diagnóza dekompenzovaného sekundárního glaukomu při hyperviskózním syndromu. Byla zahájena antiglaukomová terapie a proveden diagnosticko-terapeutický výplach přední komory OL s odběrem vzorků k biochemickému a cytologickému vyšetření. V průběhu výkonu došlo ke krvácení do přední komory, při aspiraci vyplavaly velké bělavé krystalické hmoty, které byly následně odsáty.

Po výkonu došlo ke zlepšení ZO do dálky na 0,16 partim naturalně s jistou světelnou projekcí i ke zlepšení očního nálezu s vymizením bělavých hmot a krve z přední komory.

Vyšetření komorového úhlu OL po výkonu ukázalo středně široce otevřený komorový úhel bez přítomnosti krve a bělavých hmot. Biochemické vyšetření předněkomorové tekutiny potvrdilo přítomnost stopového množství paraproteinu třídy IgA, lipidů i bílkovin. V cytologických nátěrech se nacházela směs buněk (Obrázek 8). Průkaz přítomnosti paraproteinu v přední komoře při základním onemocnění, tj. hyperviskózním syndromu při mnohočetném myelomu, potvrdil diagnózu očního maligního maskujícího syndromu.

Vzhledem k nálezům na fundu byla následně provedena fluorescenční angiografie, která odhalila rozsáhlé zóny non-perfúze v periférii sítnice (Obrázek 9). Proto byla provedena laserová koagulace v oblasti těchto nonperfuzních zón.

Pacient v průběhu našeho sledování podstupoval opakovaně plazmaferézy a byla zahájena systémová terapie.

Po laserové koagulaci a při systémové terapii se nález na očním pozadí zlepšil (Obrázek 10). Nyní má pacient ZO OP do dálky 0,8 partim s korekcí -1,0 dioptrie, OL 0,32 partim naturalně. OP čte do blízka 0,63 obtížně, OL 0,5, obojí s adicí +2,0 dioptrie. Test na Amslerově mřížce je negativní a NOT je na OP 15 mm Hg, na OL 16 mm Hg. Lokální terapie OL zahrnuje fixní dvojkombinaci timolol a dorzolamid.

Na kontrolním OCT makul došlo k výraznému zlepšení nálezu (Obrázek 11). Kontrolní glaukomový perimetr ukázal nespecifické změny v zorném poli OP a 2 absolutní skotomy v horní periférii zorného pole (Obrázek 12A). Na OL byly zaznamenány nespecifické okrsky snížené citlivosti zorného pole (Obrázek 12B).

Pacient v průběhu sledování podstoupil 3krát plazmaferézu, 4 cykly terapie CVD (C = cyclophosphamide, V = Velcade = bortezomib, D = dexamethasone) a následně autologní transplantaci kmenových buněk kostní dřeně pro základní onemocnění. Systémové onemocnění je nyní v kompletní remisi.

## DISKUSE

Mnohočetný myelom se může projevit v oku mnoha způsoby, mezi které patří: exoftalmus, diplopie, víčkové ekchymózy, xanthomatózy, edém víček, spojivková či

rohovková krystalinová a nekystalinová depozita, subkonjunktivální sufuze, projevy maskujícího syndromu imitující skleritidu, episkleritidu, iritidu, retinální vaskulitidu, dále akutní uzávěr úhlu, debris v iridokornálním úhlu, subluxace čočky, depozita v čočce, cysty řasnatého tělesa, ciliochoroidální efuze, uveální infiltrace, hyperviskózní retinopatie, resp. dysproteinemický fundus, odchlípení neurosenzorické retiny či retinálního pigmentového epitelu, subretinální depozita, okluze centrální retinální artérie, edém papily zřakového nervu či nález podobný retrobulbární neuritidě [7,11].

V souvislosti s hyperlipidemií a myelomem dosud publikované práce uvádějí výskyt depozit rohovky a krvácení na očním pozadí např. ve formě plaménkovitých hemoragií, lze tedy předpokládat hyperviskózní retinopatii či venózní okluzi [12,13].

Glaukom v těchto případech popsán nebyl, tudíž se domníváme, že se v našem případě jedná pravděpodobně o jediný případ pacienta se sekundárním glaukomem jako komplikací hyperlipidemického myelomu.

Byly popsány případy sekundárního glaukomu jako oční komplikace mnohočetného myelomu bez hyperlipidémie, u kterých došlo k elevaci NOT. Jednalo se např. o případ pacienta s metastázou myelomu na duhovce, kdy byla provedena trabekulektomie s cytologickým vyšetřením vzorku předněkomorové tekutiny potvrzujícím diagnózu jednostranného maskujícího syndromu [10]. U jiného pacienta došlo k vzestupu NOT na podkladě jednostranného akutního uzávěru iridokorneálního úhlu při oboustranné subluxaci nitroočních čoček, což mohlo být způsobeno posunem kořene duhovky přítomnou cystou řasnatého tělesa, posunem čočky při uvolněném závěsném aparátu či tvorbou periferních předních synechií při chronické mírné iritidě [8]. Jiný případ se týkal pacienta s jednostranným ložiskem myelomu duhovky, který cirkulárně obturoval iridokorneální úhel [3]. V české literatuře byl popsán případ akutního uzávěru předněkomorového úhlu z důvodu odchlípení cévnatky u pacienta s doutnajícím myelomem [5]. Dále byly popsány případy sekundárních glaukomů vzniklých následkem terapie myelomu. Po podání monoklonální protilátky daratumumabu se vlivem ciliochoroidální efuze rozvinul oboustranný uzávěr iridokorneálního úhlu [4]. Dalšími příklady byly neovaskulární glaukomy např. při cytomegalovirové retinitidě, která se rozvinula při imunosupresivní terapii po transplantaci kostní dřeně [14] nebo u oboustranné sekundární oční metastázy myelomu, kde intravitreální aplikace bevacizumabu vedla ke kontrole a léčbě metastáz myelomu [15].

Mezi další mechanismy rozvoje glaukomu řadíme indentaci bulbu orbitálním ložiskem, obturaci trámčiny iridokorneálního úhlu materiálem bílkovinné povahy, posun duhovky a řasnatého tělesa s tvorbou periferních předních synechií a uzávěrem iridokorneálního úhlu [7,8].

V našem případě se jednalo o maskující syndrom s obturací trámčiny materiálem složeným z paraproteinu třídy IgA, lipidů, bílkovin a krve. Výplach přední komory, lokální i systémová terapie vedly ke zlepšení očního nálezu a normalizaci NOT.

Dále byl stav u našeho pacienta komplikován nálezem retinopatie při hyperviskózním syndromu. Hyperviskózní syndrom je život ohrožující komplikací. Jedná se o stav se zvýšenou viskozitou krve. Klinicky se manifestuje neurologickými příznaky, očními projevy a krvácením. Klíčové je vyšetření očního pozadí s nálezem hyperviskózní retinopatie typicky se projevující přítomností hemoragií, mikroaneurysmat, tvrdých ložisek, dilatací a tortuozitou vén. Nález na fundu velmi dobře koreluje s abnormálně zvýšenou viskozitou krve [16,17,18,19]. Zvýšenou viskozitu způsobuje zvýšená koncentrace proteinů v krvi, velká velikost molekul, abnormální polymerizace a tvar imunoglobulinových molekul [18]. Nejčastěji se hyperviskózní syndrom rozvíjí u Waldenströmovy makroglobulinémie a u mnohočetného myelomu [19]. Časná diagnóza a terapie základního onemocnění často nestačí, proto se využívá plazmaferézy, která snižuje koncentraci paraproteinu, zmírňuje příznaky a zlepšuje stav celkového onemocnění i očního nálezu [17].

V literatuře se dále setkáváme s případy s oboustrannou centrální venózní okluzí, u kterých byl následně zjištěn hyperviskózní syndrom a mnohočetný myelom. Oční obtíže mohou tedy předcházet diagnóze závažného systémového onemocnění, proto je třeba provést celkové interní a hematologické vyšetření u okluzivních stavů sítnicových vén [20,21,22,23].

U našeho pacienta se oční obtíže objevily až po stanovení diagnózy myelomu, nález odpovídal hyperviskózní retinopatii obou očí. Systémová terapie vedla k významnému zlepšení nálezu na očním pozadí a zlepšení ZO obou očí.

Každý pacient s diagnózou mnohočetného myelomu by měl podstoupit konziliární oční vyšetření pro možný záchyt očních projevů, které mohou způsobit až ztrátu zraku či být indikátorem celkového stavu pacienta [7].

Dle dostupné literatury bylo popsáno pouze 53 případů hyperlipidemického myelomu. Charakteristicky se častěji jedná o myelom s nadprodukcí IgA protilátek, hyperlipidemií nereagující na hypolipidemickou terapii, tvorbou xantomů a hyperviskozitou krve [2]. Mechanismus vzniku hyperlipidémie není zatím zcela objasněn. Uvažuje se o tvorbě komplexů paraproteinu s lipoproteiny, a tím inhibici degradace lipidů lipázami [1,2,24]. Asociace myelomu s hyperlipidemií je velmi vzácná, ale klinicky důležitá, protože je třeba vždy pátrat po etiologii sekundární hyperlipidémie [24].

Náš případ odpovídá typicky této variantě myelomu s nadprodukcí paraproteinu ve třídě IgA, hyperlipidemií nereagující na hypolipidemickou terapii a hyperviskózním syndromem.

## ZÁVĚR

U prezentovaného pacienta došlo k elevaci NOT na podkladě obturace trámčiny komorového úhlu hmotami obsahujícími paraprotein, lipidy, bílkoviny a krev. Výplach přední komory a vyšetření vzorků nitrooční tekutiny verifikovalo diagnózu očního maligního maskujícího

syndromu při hyperlipidemickém myelomu. K výsledné normalizaci NOT a zlepšení očního nálezu přispěla lokální a celková terapie.

Jedná se o velmi vzácný případ myelomu se sekundární hyperlipidemií, který dokumentuje důležitost mezioborové spolupráce.

## LITERATURA

1. Beaumont JL, Beaumont V. Autoimmune hyperlipidemia. *Atherosclerosis*. 1977;26(4):405-418.
2. Misselwitz B, Goede JS, Pestalozzi BC, Schanz U, Seebach JD. Hyperlipidemic myeloma: review of 53 cases. *Ann Hematol*. 2010;89(6):569-577.
3. Gerecke Ch, Fuhrmann S, Striffler S, Schmidt-Hieber M, Einsele H, Knop S. Diagnostik und Therapie des Multiplen Myeloms. [The Diagnosis and Treatment of Multiple Myeloma]. *Dtsch Arztebl Int*. 2016;113(27-28):470-476. German.
4. Lee AC, Greaves G, Lee R et al. Bilateral Angle Closure Following the Infusion of a Monoclonal Antibody to Treat Relapsing Multiple Myeloma. *J Glaucoma*. 2018;27(9):e145-e147.
5. Heissigerová J, Říhová E, Svozílková P, Kovařík Z, Špička I. Odchlípení cévnatky jako první příznak hematologické malignity. *Prakt Léč*. 2006;86(12):702-704. Czech.
6. Mehta J, Singhal S. Hyperviscosity Syndrome in Plasma Cell Dyscrasias. *Semin Thromb Hemost*. 2003;29(5):467-472.
7. Omoti AE, Omoti CE. Ophthalmic manifestations of multiple myeloma. *West Afr J Med*. 2007;26(4):265-268.
8. Baker TR, Spencer WH. Ocular Findings in Multiple Myeloma. *Arch Ophthalmol*. 1974;91(2):110-113.
9. Chin KJ, Kempin S, Milman T, Finger PT. Ocular manifestations of multiple myeloma: three cases and a review of the literature. *Optometry - J Am Optom Assoc*. 2011;82(4):224-230.
10. Guerriero S, Piscitelli D, Ciraci L, Carluccio P, Furino C, Specchia G. Hypertensive uveitis as a feature of multiple myeloma. *Ocul Immunol Inflamm*. 2010;18(2):104-106.
11. Maisel JM, Miller F, Sibony PA, Maisel LM. Multiple myeloma presenting with ocular inflammation. *Ann Ophthalmol*. 1987;19(5):170-174.
12. Hurley IW, Brooks AM, Reinehr DP, Grant GB, Gillies WE. Identifying anterior segment crystals. *Br J Ophthalmol*. 1991;75(6):329-331.
13. Roberts-Thompson PJ, Venables GS, Onitiri AC, Lewis B. Polymeric IgA myeloma, hyperlipidaemia and xanthomatosis: a further case and review. *Postgrad Med J*. 1975;51(591):44-51.
14. Cho J, Siegel N, Subramanian ML, Ying H, Ness S. Rapidly progressive neovascular glaucoma from cytomegalovirus retinitis in a non-human immunodeficiency virus patient. *Retin Cases Brief Rep*. 2018. Available from: [https://journals.lww.com/retinalcases/Abstract/9000/RAPIDLY\\_PROGRESSIVE\\_NEOVASCULAR\\_GLAUCOMA\\_FROM.98844.aspx](https://journals.lww.com/retinalcases/Abstract/9000/RAPIDLY_PROGRESSIVE_NEOVASCULAR_GLAUCOMA_FROM.98844.aspx). doi:10.1097/ICB.0000000000000734.
15. Zhou Q, Liang J, Lu H. Intravitreal bevacizumab for ocular metastasis of multiple myeloma. *Optom Vis Sci*. 2013;90(9):236-240.
16. Carr RE, Henkind P. Retinal Findings Associated with Serum Hyperviscosity. *Am J Ophthalmol*. 1963;56:23-31.
17. Dumas G, Merceron S, Zafrani L et al. Hyperviscosity syndrome. *Rev Med Interne*. 2015;36(9):588-595.
18. Mehta J, Singhal S. Hyperviscosity Syndrome in Plasma Cell Dyscrasias. *Semin Thromb Hemost*. 2003;29(5):467-472.
19. Perez RA, Estes M. Hyperviscosity Syndrome. *StatPearls [Internet]*. Treasure Island (FL): StatPearls Publishing; 2019 Jan. Available from: <https://www.ncbi.nlm.nih.gov/books/NBK518963/>
20. Borgman CJ. Concomitant multiple myeloma spectrum diagnosis in a central retinal vein occlusion: a case report and review. *Clin Exp Optom*. 2016;99(4):309-312.
21. Chiang CC, Begley S, Henderson SO. Central retinal vein occlusion due to hyperviscosity syndrome. *J Emerg Med*. 2000;18(1):23-26.
22. Golesic EA, Sheidow TG. An otherwise healthy young man presents with bilateral CRVO as the first sign of hyperviscosity syndrome in the setting of new multiple myeloma. *Retin Cases Brief Rep*. 2015;9(1):38-40.
23. Helal J, Malerbi FK, Melaragno FR. Bilateral central retinal vein occlusion associated with blood hyperviscosity syndrome--case report. *Arq Bras Oftalmol*. 2005;68(1):126-128.
24. Rahman S. Light Chain Myeloma induced Severe Hypertriglyceridemia. *J Clin Diagn Res*. 2017;11(3):1-3.

### Publikace formou přednášky:

XXVI. Výroční sjezd České oftalmologické společnosti ČLS JEP, 13.-15.9.2018, Praha, Česká republika, Otakar Dušek: Akutní glaukomový záchvat? - kazuistika SOE 2019 13.-16. 6. 2019, Nice, France, Otakar Dušek: Acute Elevation of Intraocular Pressure in Patient with Hyperlipidemic Myeloma - A Report of a Very Rare Case