

BILATERÁLNÍ SOUČASNĚ PROBÍHAJÍCÍ AKUTNÍ GLAUKOM UZAVŘENÉHO ÚHLU U MILLER FISHEROVA SYNDROMU

SOUHRN

Cíl: Cílem práce je referovat o pacientce postižené Miller Fisherovým syndromem, komplikovaným současně probíhajícím, oboustranným akutním glaukomem uzavřeného úhlu na lehce (+1,5) hypermetropických očích.

Metody: Uvádíme kasuistiku 71leté pacientky, která měla při úvodním vyšetření oftalmoplegii, areflexii a ataxii, společně s oboustranným akutním glaukomem uzavřeného úhlu.

Výsledky: V klinickém obraze na obou očích dominoval oboustranný pokles vidění na prsty před okem, certa, s edémem obou rohovek. Úvodní nitrooční tlak byl neměřitelně vysoký (měření Tonopenem Avia). Po intravenózním podání 20 % Mannitolu byl na pravém oku nitrooční tlak 54 mm Hg a na levém 56 mm Hg. Lokální léčba pilocarpinem, timololem, dorsolamidem a dexamethasonem zlepšila nitrooční tlak na úroveň fyziologických hodnot v průběhu několika hodin. Profylaktická Nd-YAG laserová periferní iridotomie byla provedena na obou očích za dva dny. Systémová léčba zahrnovala plazmaferézu a rehabilitační program. Následná operace katarakty s implantací zadněkomorové nitrooční čočky zlepšila nejlepší korigovanou zrakovou ostrost pravého oka z 0,5 na 1,0 a levého oka z 0,5 na 0,8. Nitrooční tlak je fyziologický bez nutnosti léčby. Sledovací doba jsou tři roky.

Závěr: Tato kasuistika je druhým dosud popsáním případem pacienta s oboustranným současně probíhajícím akutním glaukomem uzavřeného úhlu u Miller Fisherova syndromu a pátým dosud popsáním případem s akutním glaukomem uzavřeného úhlu u tohoto syndromu vůbec. Celková i lokální léčba vedla k normalizaci neurologického a úpravě očního nálezu.

Klíčová slova: Miller Fisherův syndrom, oboustranný akutní glaukom uzavřeného úhlu, akutní glaukom uzavřeného úhlu

SUMMARY

SIMULTANEOUS BILATERAL ACUTE ANGLE-CLOSURE GLAUCOMA IN MILLER FISHER SYNDROME

Purpose: To report a case of patient with Miller Fisher syndrome, complicated by simultaneous bilateral acute angle-closure glaucoma in her slightly (+1.5) hyperopic eyes.

Methods: We present a case report of a 71-year-old female patient presenting with total ophthalmoplegia, areflexia, ataxia and bilateral acute angle-closure glaucoma.

Results: The initial ocular examination revealed hand motion in the both eyes and oedematic corneas. Initial intraocular pressure was immeasurable high (measurement by Tonopen Avia). Measurement was possible after intravenous Mannitol 20 % infusion on both eyes as 54 and 56 mm Hg, respectively. Local medical therapy of pilocarpine, timolol, dorsolamide and dexamethasone improve intraocular pressure into normal limits within several hours. Prophylactic peripheral Nd-YAG laser iridotomy was performed on a both eyes two days later. Systemic treatment involved plasma exchange and rehabilitation program. Subsequent cataract surgery on both eyes with posterior capsule lens implantation improve the best corrected visual acuity on right eye from 0.5 to 1.0 and the left eye from 0.5 to 0.8, respectively. Intraocular

Štěpánková J.¹, Kinštová L.², Gažová I.²,
Kodetová M.¹, Cendelín J.^{1,3}, Ondrová
N.¹, Dotřelová D.¹

¹Oční klinika dětí a dospělých 2. LF UK
a FN Motol, přednosta prof. MUDr.
Dagmar Dotřelová, CSc., FEBO

²Neurologická klinika 2. LF UK a FN
Motol, přednosta prof. MUDr. Petr
Marusič, Ph.D.

³Oční centrum OFTA, Plzeň, primář
MUDr. Jiří Cendelín, CSc.

*Předneseno na XXVI. výročním sjezdu
České oftalmologické společnosti ČLS
JEP V Praze 13. – 15. září 2018*

*Autoři práce prohlašují, že vznik
a téma odborného sdělení není
ve střetu zájmu a není podpořeno
farmaceutickou firmou.*

*Podpořeno projektem (Ministerstva
zdravotnictví) koncepčního rozvoje
výzkumné organizace 00064203
(FN MOTOL) a CZ.2.16/3.1.00/24022*



MUDr. Jana Štěpánková
Oční klinika dětí a dospělých UK
2. LF a FN
V Úvalu 84
150 08 Praha 5 - Motol
jana.stepankova@lfmotol.cuni.cz

Do redakce doručeno dne: 6. 5. 2019
Do tisku přijato dne: 26. 7. 2019

pressure is within normal limits without any glaucoma therapy. Follow up period is three years.

Conclusions: This is the second reported case of patient with Miller Fisher syndrome and simultaneous bilateral acute angle-closure glaucoma and the fifth reported case of Miller Fisher syndrome and acute angle-closure glaucoma. Treatment for both conditions made a very good recovery.

Key words: Miller Fisher syndrome, bilateral acute angle-closure glaucoma, acute angle-closure glaucoma

Čes. a slov. Oftal., 75, 2019, No.4, p. 210–218

ÚVOD

Současně oboustranně probíhající akutní glaukom uzavřeného úhlu patří ke vzácným nálezům. Miller Fisherův syndrom (MFS) je popisován jako vzácná varianta Gullainova-Barrého syndromu (GBS). MFS je akutní postinfekční imunotně zprostředkovaná polyradikuloneuropatie charakterizovaná oftalmoplegií, ataxií a areflexií, popsána prvně v roce 1956 Fisherem [40]. Odhaduje se, že v Evropě a USA představuje 1-5% GBS, i když v jihovýchodní Asii byla publikována i procenta vyšší [2]. Od ostatních forem GBS je MFS odlišný charakteristickou rychle nastupující oftalmoplegií, průkazem antiglykolipidových protilátek (Anti-GQ1b protilátky) s afinitou k okohybným nervům a perifernímu nervovému systému a klinicky dobrou prognózou, s úpravou do několika týdnů až maximálně měsíců bez ohledu na zvolenou léčbu. Popisovaná léčba může být symptomatická, intravenózně podané imunoglobuliny nebo plazmaferéza. Pokud vzácně MFS progreduje do smíšené formy s GBS, tedy formy s postižením i dýchacího svalstva, označuje se jako GBS s oftalmoplegií [2]. Oftalmoplegie může být jak totální (zevní okohybné svaly (ZOS) a současně nitrooční svaly), tak pouze zevní (ZOS). Ptóza je přítomna jen asi v třetině případů. Stejně jako u ostatních forem GBS předchází MFS asi dva týdny většinou respirační, méně často gastrointestinální infekce s nejčastějším serologickým průkazem *Campylobacter jejuni*. Může být přítomna léze i jiných hlavových nervů, nejčastěji n. facialis, a kaudálních bulbárních nervů.

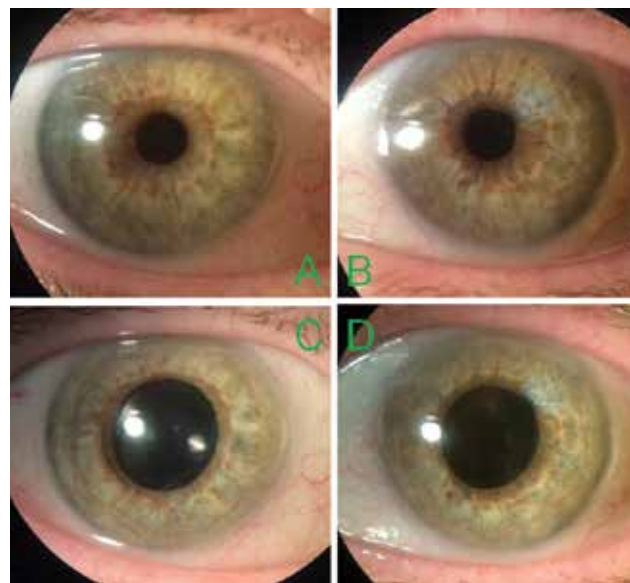
KAZUISTIKA

Popisovanou pacientkou byla žena ve věku 71 let, s léčenou hypertenzí (bisoprolol), hyperlipidemií (rosuvastatin) a gastroesofageálním refluxem (pantoprazol) v celkové anamnéze. Šest let před tímto onemocněním prodělala herpes zoster v oblasti šíje.

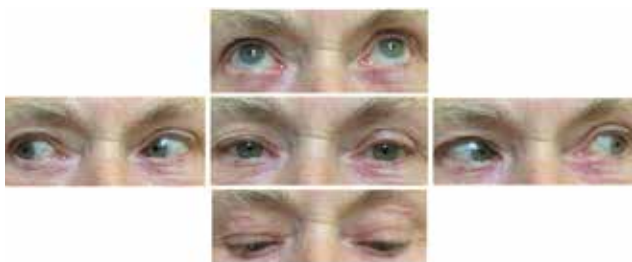Dva týdny před akutním vznikem obtíží v květnu 2015 prodělala onemocnění provázené kašlem, hnisavým zánětem spojivek a bolestmi hlavy, které bylo považováno za sinusitidu, ale nereagovalo na podaná antibiotika (amoxicilin s kyselinou klavulanovou). Bolesti hlavy s maximem okcipitálně nevymizely, průběžně se objevilo vertigo, zvracení a rozmířené vidění, horší schopnost artikulace. Při úvodním vyšetření v červnu 2015 byl společně

s totální oftalmoplegií, areflexií a ataxií diagnostikován oboustranný akutní glaukom uzavřeného úhlu. V neurologickém nálezů byl dále popsán i bulbární syndrom, horní meningeální syndrom a neocerebellární a paleocerebellární syndrom. V očním nálezů dominoval oboustranný pokles vidění na prsty před okem, certa, s edémem obou rohovek a střední areaktivní mydriázou obou zornic. Úvodní nitrooční tlak byl neměřitelně vysoký (měření Tonopenem Avia). Po intravenózním jednorázovém podání 100 ml 20 % Mannitolu byl na pravém oku nitrooční tlak 54 mm Hg a na levém 56 mm Hg. Lokální léčba pilocarpinem, timololem, dorsolamidem a dexamethasonem zlepšila nitrooční tlak na úroveň fyziologických hodnot v průběhu několika hodin. Profylaktická periferní Nd-YAG laserová iridotomie (LI) byla provedena na obou očích za dva dny.

Systémová léčba zahrnovala pětikrát provedení plazmaferézy, přeléčení antibiotiky, symptomatickou léčbu a rehabilitační program. Vyšetření likvoru prokázalo pozitivitu protilátek GQ1b (Ig G) a GT 1a (IgG). Provedené CT angio ve shodě s později provedenou MRI prokázalo pravostrannou sinusitidu, MRI navíc i vícečetná ložiska gliózy v bílé hmotě supratentoriálně oboustranně přičítané vaskulární etiologii.



Obrázek 1. Pseudophakie – nativně (A, B) a v arteficiální mydriáze (C, D)



Obrázek 2. Úprava oftalmoplegie

Následná operace katarakty (v říjnu 2015 vpravo a březnu 2016 vlevo, s implantací zadněkomorové nitrooční čočky zlepšila nejlepší korigovanou zrakovou ostrost pravého oka z 0,5 na 1,0 a levého oka z 0,5 na 0,8 (Obrázek 1) – pseudophakie nativně a v arteficiální mydriáze). Nitrooční tlak je fyziologický bez nutnosti léčby. Celková i lokální léčba vedla k normalizaci neurologického a úpravě očního nálezu (Obrázek 2) – fyziologická motilita očí. Sledovací doba jsou tři roky.

METODIKA

Nález pacientky byl monitorován průběžně běžným klinickým vyšetřením s užitím vyšetření u štěrbínové lampy (Nidek SL-250, Japan), vyšetření biomikroskopické (nekontaktní VOLK Super Field NC čočka, VOLK Optical, Ohio, USA), měření nitroočního tlaku kontaktně (Tonopen Avia) vyšetření nepřímou oftalmoskopií (Sigma 150, Heine Optotechnik, Germany) s +28 D čočkou (Ocular Instruments, Washington, USA) a fotograficky (sítnicová kamera Kowa VX-10 α , Japan), biometrická data Tomey (Tomey Corporation OA-2000 IOL cal. OPT).

V databázi PubMed jsme klíčovými slovy Miller Fisher syndrome a glaucoma vyhledali odkazy na práce s hledanou problematikou publikované v časopisech indexovaných v MEDLINE.

V databázi PubMed jsme stejným způsobem, s klíčovými slovy acute angle-closure glaucoma a bilateral, vyhledali odkazy na práce popisující současný oboustranný výskyt akutního glaukomu uzavřeného úhlu.

DISKUSE

K tomu, aby se mohl u MFS vyskytnout akutní glaukom uzavřeného úhlu, je nutný nejenom výskyt totální oftalmoplegie s oboustrannou mydriázou, ale i predispozice pacienta v podobě jeho věku a hypermetropie. V literatuře jsme našli pouze čtyři odkazy popisující akutní glaukom uzavřeného úhlu v kombinaci s MFS. Pouze Baxterová a kol. [11] popsala v roce 2010 akutní glaukom uzavřeného úhlu jako bilaterální oční postižení u 55letého muže. Ostatní autoři popsali akutní glaukom uzavřeného úhlu u MFS jako jednostranný - Brittain a Lake v roce 2005 na levém

oku u 64letého muže, Ryu a kol. v roce 2015 na pravém oku u 75letého muže a Han a kol. v roce 2017 na levém oku u 78leté ženy [18,120,51]. Naše 71letá pacientka byla rovněž v pásmu hypermetropie, axiální délka oka pravého oka byla 22,38 mm, levého oka 22,26 mm. Tato kasuistika je podle našich informací druhým dosud popsaným případem pacienta s oboustranným současně probíhajícím akutním glaukomem uzavřeného úhlu u MFS a pátým dosud popsaným případem s akutním glaukomem uzavřeného úhlu u tohoto syndromu vůbec.

Protože je oftalmoplegie u MFS snadno zjištělným a určujícím příznakem, z hlediska MFS jako takového bychom zde mohli diskusi ukončit.

Překvapivě důležitá je ale i otázka samotné bilaterality akutního glaukomu uzavřeného úhlu, protože významně ovlivňuje jak diagnostiku, tak vlastní léčbu.

Setkáme-li se s oboustranně probíhajícím akutním glaukomem uzavřeného úhlu, podle publikovaných informací existuje významná pravděpodobnost, že nepůjde o primární akutní glaukom uzavřeného úhlu, tedy glaukom zahrnující pupilární blok, tak jak tomu je u MFS, a tedy s promptní odpovědí na obvyklou systémovou a lokální antiglaukomovou léčbu zahrnující intravenózní mannitol (nebo perorální glycerol) a lokální pilokarpin, ale o sekundární glaukom s uzavřeným úhlem, způsobený jiným mechanismem, kde se obvyklá léčba primárního glaukomu s uzavřeným úhlem ukazuje nejen jako neúčinná, ale i mnohdy i stav zhoršující.

U tohoto mechanismu lze nalézt otok řasnatého tělesa, změnu polohy čočkoduhovkového diafragmatu, anteriorní rotaci výběžků řasnatého tělesa, akutní myopizaci očí, periferní vyklenutí duhovky a změlčení přední komory. Byla zde popsána uveální efuse zjištělná ultrabiomikroskopicky (UBM), někdy se známkami uveálního dráždění. Také zde byla popsána porucha hematoencefalické bariéry (Viet Tran) [141]. Tento nález se může vyskytnout jak u systémově probíhajících onemocnění, tak – a to z hlediska literatury mnohem častěji – jako farmakologicky iatrogeně navozený. Předpokládá se, že LI není účinná proto, že nedochází k pupilárnímu bloku jako takovému. Kauzální léčbou je ovlivnění vyvolávající příčiny, tedy v případě vedlejšího účinku podávaného léku jeho vysazení, podpůrnou léčbou navození cykloplegie a lokální steroidní léčba. Vzhledem k tomu, že farmakologicky navozený oboustranný akutní glaukom uzavřeného úhlu byl v případě topiramatu popsán i u dětí [87,24,113], je potřeba zdůraznit, že navození cykloplegie u tohoto mechanismu myopizaci bezprostředně neovlivňuje [54]. Anteriorní rotací výběžků řasnatého tělesa a účinností lokální léčby cykloplegiky a steroidy se tento mechanismus shoduje s maligním glaukomem.

Farmakologické navození oboustranného akutního glaukomu uzavřeného úhlu je tedy potřeba rozdělit na navození primárního akutního glaukomu s uzavřeným úhlem (s pupilárním blokem), tedy po podání léčiva s parasymptolytickým nebo sympatomimetickým efektem a následným rozšířením zornice u predisponovaného jedince (hypermetropie, věk, pronační poloha hlavy) a navození sekundárního akutního glaukomu s uzavřeným úhlem po

podání léčiva s idiosynkratickým účinkem, kde ani věk, ani původní refrakce oka nehrají důležitou roli.

Farmakologicky potencovaný či přímo navozený oboustranný primární akutní glaukom uzavřeného úhlu se může vyskytnout u predisponovaných jedinců (hypermetropie, věk) nejčastěji v souvislosti celkovou anesthesií (např. Ates, Gayat) [7,43], někdy potencován pronační polohou hlavy při chirurgii páteře (např. Singer) [125]. Rovněž byl popsán po blefaroplastice (např. Haverals) [53]. Byl popsán po lokálním užití nosních kapek (Fenox) obsahujících fenylefrin a nafazolin (Khan) [68], nebo při nadužívání léčby pro nachlazení, jejíž hlavní účinnou látkou byl rulík zlomocný (atropa belladonna), (Rudkin) [118], při užití anticholinergika oxybutyninu (spasmolytikum) u predisponovaného jedinca (Haddad) [49], případně ipratropium bromidu samotného nebo jeho kombinace se salbutamolem (Kola, Hall) [70,50].

Současně oboustranně probíhající primární akutní glaukom uzavřeného úhlu nebývá popisován často, navíc prvními autory jeho popisu obvykle nebývají oftalmologové.

Farmakologicky navozený sekundární akutní glaukom uzavřeného úhlu po podání léčiva a jeho idiosynkratickým účinkem byl dosud nejširěji popsán u topiramatu. Tento lék je užíván k léčbě epilepsie (antiepileptikum třetí generace), migrény a of label jako anorektikum. Je to sulfamátový derivát fruktózy, chemicky klasifikován jako 2,3:4,5-bis-*O*-(1-methylethyliden)- β -D-fruktopyranózo-sulfamát. Prvně popsali oboustranný akutní glaukom uzavřeného úhlu u topiramatu Banta a kol. v roce 2001 [10]. Nalezli jsme více jak čtyřicet prací (2001 - Banta, Rhee [10,116], 2002 - Nemet [103], 2003 - Lin, Coats [87,24], 2004 - Craig, Fraunfelder [26,42], 2005 - Mansoor [92], 2006 - Viet Tran, Levy, Desai [141,84,34], 2007 - Stangler, Izambart, Guier, Parikh, Singh [131,59,48,106,126], 2008 - Aminlari, Chalam, Zalta, Boonyalephan [5,20,150,15], 2009 - Sbeity, Cruciani [121,30], 2010 - Tahiri Joutei Hassani, Natesh, Acharya, Senthil [132,102,1,122], 2011 - van Issum, Paciuc-Beja, Willet, Tanaka [139,105,145,134], 2012 - Cole, Caglar, Muniesa Royo, Rodriguez-Blanco [25,19,100,117], 2013 - Quagliato, Kulkarni [112,74], 2014 - Cyz, Kamal, Reis, Rapoport, Pikkell, Katsimpris, Mitra [31,63,115,113,110,64,97], 2015 - Grewal, Dhar [45,35], 2016 - Behl, Beaudry [14,12], 2017 - Joshi, Lan, Meijer [61,78,95]), a to včetně popsaného výskytu u dětí (Lin, Coats, Rapoport) [87,24,113].

Další velkou skupinou léků, rovněž sloučenin obsahujících síru, kde byl popsán idiosynkratický efekt podání léku a navození oboustranného sekundárního glaukomu s akutním závěrem úhlu tímto mechanismem, je skupina sulfonamidů.

Sulfonamidy tvoří širokou skupinu léčiv, patří sem nejen léky s antimikrobiálním působením, ale také antidiabetika na bázi sulfonylurey, diuretika, antikonvulziva, antivirotika a další látky, jako například v oftalmologii užívaná antiglaukomatika brinzolamid a dorsolamid. Tamsulosin, způsobující zvýšenou náročnost operace katarakty označovanou jako IFIS (intraoperative floppy iris syndrome), je rovněž sulfonamidový derivát.

Nejčastěji byl sekundární akutní glaukom uzavřeného úhlu popsán u sulfonamidů s diuretickým efektem, u acetazolamidu (Grigera, Mancino, Malagola, Lee GC, Parthasarathi, Senthil) [46,91,90,79,107,122], furosemidu (Boudaoui) [15], hydrochlorothiazidu (Chen, Geanon, Lee GC) [22,44,79], methazolamidu (Aref, Kwon) [6,77], indapamidu (Senthil) [122] a chlorthalidonu (Durai, Singer) [36,124]. U sulfonamidů s protizánětlivým působením byl popsán u sulfasalazinu v kombinaci s trimethoprimem (Lee GC) [79], u sulfonamidů s antimikrobiálním působením u sulfamethoxazolu (Spadoni, Waheeb) [128,143], u sulfonamidů s antikonvulsivním působením u zonisamidu (Weiler) [144] a byl popsán i u léku užívaného k léčbě migrény sumatriptanu (Hsu) [55].

U léků užívaných jako antidepresiva byl sekundární akutní glaukom uzavřeného úhlu popsán u venlafaxinu (inhibitor zpětného vychytávání serotoninu a noradrenalinu, serotonin and noradrenalin reuptake inhibitor, SNRI), (de Guzman, Ezra, Ng) [32,38,104], duloxetinu (SNRI) (Shifera, Mahmut) [123,89], trazodonu (inhibitor zpětného vychytávání serotoninu, serotonin reuptake inhibitor, SRI) (Hrčková) [54], citalopramu a escitalopramu (selektivní inhibitor zpětného vychytávání serotoninu, selective serotonin reuptake inhibitor, SSRI) (Croos, Massaoutis, Zelefsky) [28, 93,152], paroxetinu (SRI) (Kirwan, Levy) [69,85] a bupropionu (aminoketon) (Takusagawa) [133]. U tramadolu (SNRI), který je užíván jako lék proti bolesti, byl akutní glaukom uzavřeného úhlu rovněž popsán (Mahmoud) [88].

U dvou odlišných agonistů serotoninu byl sekundární akutní glaukom uzavřeného úhlu popsán u látky užívané v léčbě migrény zolmitriptanu (Lee JTL) [80] a u anorektika dexfenfluraminu (Denis) [33].

Ostatní látky spojované se sekundárním oboustranným akutním glaukomem uzavřeného úhlu uvádíme pouze v abecedním výčtu: cabergoline (supresor laktace) (Razmjoo) [114], cyklosporin (Braun) [17], extáze (3,4-methylenedioxymethamphetamine (MDMA)) (Kumar, Trittibach) [76,137], Ephedra (Ma-huang) (rostlina, česky chvojník, přírodní zdroj efedrinu), v přírodní směsi na hubnutí, (Ryu) [119], efedrine a phendimetrazine (anorektikum) (Lee W) [82], flavoxate (spasmolytikum močového traktu) užití u pacientky již užívající indapamid (Mohammed) [98], flucloxacillin a karbamazepin (Chan) [21], isotretinoin (léčba akné) (Park) [108], mefenamic acid (Vishwakarma) [142], olsetamivir (Tamiflu), inhibitor neuraminidázy (Lee JW, Yazdani) [81,149], methyl-sulfonyl-methane (MSM) užití jako doplněk stravy a zdroj biologicky vázané síry (Hwang) [57] a uštknutí jedovatým, blíže nespecifikovaným indickým hadem (Srinivasan) [130].

Oboustranný sekundární glaukom uzavřeného úhlu spojený se změnou polohy řasnatého tělesa z důvodu jeho otoku byl popsán rovněž u systémových nádorových, zánnětlivých a infekčních onemocnění.

U systémových nádorových onemocnění byl popsán u Hodgkinova lymfomu (Belz, Baillif) [13,9], lymfomu (Cristol) [27], myelofibrózy (Lin) [86] a u myelodysplastického syndromu (Smith) [129].

U systémových zánětlivých onemocnění byl popsán u leukocytoklastické vaskulitidy (Guerrero) [47], systémového lupus erythematoses (Han) [52], velkobuněčné arteritidy (Hunter) [56], Wegenerovy granulomatózy (Mete) [96] a několikrát u Vogt-Koyanagi-Harada syndromu (Eibschitz-Tsimhoni, Forster, Yang, Yao) [37,41,147,148].

U systémových infekčních onemocnění byl popsán u akutní retinální nekrózy (Kaushik) [66], infekce *Campylobacter jejuni* (Mukherji) [99], herpes zoster (al Halel) [4], u HIV infekce a AIDS (Fineman, Joshi, Koster, Krzystolik, Meige, Nash, Ullman, Zambarakji) [39,62,71,72,94,101,138,151], u hemoragických horeček – horečka Dengue (Joob, Levaggi, Pierre Filho Pde) [60,83,109], korejské hemoragické horečky a hemoragické horečky způsobené hantavirem (Cho, Zimmermann) [23,153]. Nemáme vysvětlení pro skutečnost, že v případě infekce HIV – AIDS všechny práce spadají do poměrně úzkého časového intervalu od roku 1986 (Ullman) [138] do roku 1997 (Fineman) [39].

K úplnosti výčtu je potřeba dodat, že oboustranný sekundární glaukom uzavřeného úhlu byl popsán i u vrozených vývojových vad, opakovaně u oboustranného a mnohočetného výskytu ciliárních cyst (Azuara-Blanco, Tanihara, Kuchenbecker, Viestenz, Badlani, Crowston, Katsimpris) [3,135,73,140,8, 29,65]) a sporadicky u dalších

vrozených vad - Alagillova syndromu (Potamitis) [111] a u sferofakie a Weill-Marchesaniho syndromu (Kaushik, Wright) [67, 146]. Byl popsán i u iridoschisy (Iaccarino, Torricelli) [58,136]. Také byl jedenkrát popsán u fakomorfního glaukomu u prvozáchyty diabetu mellitu prvního typu (Skrabic) [127] a jako první příznak primární plicní hypertenze (Kunjukunju) [75].

ZÁVĚR

Miller Fisherův syndrom je postinfekční selflimitující imunitně zprostředkované onemocnění ze skupiny Guillain Barré syndromu s dobrou prognózou. Pokud se u něj vyskytne totální oftalmoplegie u pacienta rizikového věku s hypermetropií, může dojít k primárnímu akutnímu glaukomu uzavřeného úhlu, jednostrannému i oboustrannému. Oční léčba je s ohledem na pupilární blok standardní.

Setká-li se oftalmolog s oboustranně současně probíhajícím oboustranným akutním glaukomem uzavřeného úhlu, je nutné zhodnotit celkový stav pacienta, užívané léky a v diferenciální diagnostice neopomenout sekundární akutní glaukom uzavřeného úhlu.

LITERATURA

- Acharya, N., Nithyanandam, S., Kamat S.:** Topiramate-associated bilateral anterior uveitis and angle closure glaucoma. *Indian J Ophthalmol*, 58(6); 2010: 557-559.
- Ambler, Z., Valeš, J.:** Miller Fisher Syndrome – Four Case Reports and Review of Current Concept. *Cesk Slov Neurol N*, 74/107(6); 2011: 689-694.
- Azuara-Blanco, A., Spaeth, GL., Araujo, SV. et al.:** Plateau iris syndrome associated with multiple ciliary body cysts. Report of three cases. *Arch Ophthalmol*, 114(6); 1996: 666-668.
- al Halel, A., Hirsh, A., Melamed, S. et al.:** Bilateral simultaneous spontaneous acute angle closure glaucoma in a herpes zoster patient. *Br J Ophthalmol*, 75(8); 1991: 510.
- Aminlari, A., East, M., Wei, W. et al.:** Topiramate induced acute angle closure glaucoma. *Open Ophthalmol J*, 2; 2008: 46-47.
- Aref, AA., Sayyad, FE., Ayres, B. et al.:** Acute bilateral angle closure glaucoma induced by methazolamide. *Clin Ophthalmol*, 7; 2013: 279-282.
- Ates, H., Kayikçioğlu, O., Andaç, K.:** Bilateral angle closure glaucoma following general anesthesia. *Int Ophthalmol*, 23(3), 1999: 129-130.
- Badlani, VK., Quinones, R., Wilensky, JT. et al.:** Angle-closure glaucoma in teenagers. *J Glaucoma*, 12(3), 2003: 198-203.
- Baillif, S., Cornut, PL., Girard, C. et al.:** Bilateral angle-closure glaucoma and multifocal choroiditis as a first presentation in Hodgkin lymphoma. *Retin Cases Brief Rep*, 5(3); 2011: 201-205.
- Banta, JT., Hoffman, K., Budenz, DL. et al.:** Presumed topiramate-induced bilateral acute angle-closure glaucoma. *Am J Ophthalmol*, 132(1); 2001: 112-114.
- Baxter, JM., Alexander, P., Maharajan, VS.:** Bilateral, acute angle-closure glaucoma associated with Guillain-Barre syndrome variant. *BMJ Case rep*, 2010 Jul 21; 2010.
- Beaudry, Goncette, V., Collignon, N.:** [Bilateral angle-closure glaucoma induced by topiramate]. *Rev Med Liege*, 71 (11), 2016: 509. French.
- Belz, Thalabard, Bretagnolles:** [Hodgkin's disease and acute bilateral glaucoma]. *Bull Soc Ophtalmol, Fr.*, 3; 1954: 244-246.
- Behl, A., Fasahtay, A.:** Topiramate-induced bilateral angle closure glaucoma and myopic shift. *Neurol India*, 64(5); 2016: 1040-1042.
- Boonyaleephan, S.:** Bilateral acute onset myopia and angle closure glaucoma after oral topiramate: a case report. *J Med Assoc Thai*, 91(12); 2008: 1904-1907.
- Boundaoui, ON., Woodruff, TE.:** Presumed Furosemide-associated Bilateral Angle-Closure Glaucoma. *J Glaucoma*, 25(8); 2016: 748-50.
- Braun, R., Holler, E., Wolff, D. et al.:** [Bilateral ciliary body oedema under treatment with ciclosporine.] *Ophthalmologe*, 115(1); 2018: 55-58. German.
- Brittain, CJ., Lake, D.:** Acute angle closure glaucoma in Miller Fisher syndrome. *Eye (Lond)*, 20(6); 2006: 739-40.
- Caglar, C., Yasar, T., Ceyhan, D.:** Topiramate induced bilateral angle-closure glaucoma: low dosage in a short time. *J Ocul Pharmacol Ther*, 28(2); 2012: 205-207.
- Chalam, KV., Tillis, T., Syed, F. et al.:** Acute bilateral simultaneous angle closure glaucoma after topiramate administration: a case report. *J Med Case Rep*, 2; 2008: 1.
- Chan, KC., Sachdev, N., Wells, AP.:** Bilateral acute angle closure secondary to uveal effusions associated with flucloxacillin and carbamazepine. *Br J Ophthalmol*, 92(3); 2008: 428-430.
- Chen, SH., Karanjia, R., Chevrier, RL. et al.:** Bilateral acute angle closure glaucoma associated with hydrochlorothiazide-induced hyponatraemia. *BMJ Case Rep*, 2014.

23. **Cho, IH., Chang, JH., Choo, EJ.:** Bilateral simultaneous angle-closure glaucoma associated with septic condition of Korean hemorrhagic fever (KHF). *J Glaucoma*, 24(1); 2015: 81-3.
24. **Coats, DK.:** Bilateral angle closure glaucoma in a child receiving oral topiramate. *J AAPOS*, 7(4); 2003, 303.
25. **Cole, KL., Wang, EE., Aronwald, RM.:** Bilateral acute angle-closure glaucoma in a migraine patient receiving topiramate: a case report. *J Emerg Med*, 43(2); 2012: e89-91.
26. **Craig, JE., Ong, TJ., Louis, DL. et al.:** Mechanism of topiramate-induced acute-onset myopia and angle closure glaucoma. *Am J Ophthalmol*, 137(1); 2004: 193-195.
27. **Cristol, SM., Baumblatt, JG., Icasiano, E. et al.:** Bilateral acute angle-closure associated with systemic lymphoma: a report of 2 cases. *J Glaucoma*, 20(2); 2011: 115-117.
28. **Croos, R., Thirumalai, S., Hassan, S. et al.:** Citalopram associated with acute angle-closure glaucoma: case report. *BMC Ophthalmol*, 5; 2005: 23.
29. **Crowston, JG., Medeiros, FA., Mosaed, S. et al.:** Argon laser iridoplasty in the treatment of plateau-like iris configuration as result of numerous ciliary body cysts. *Am J Ophthalmol*, 139(2); 2005: 381-383.
30. **Cruciani, F., Lorenzatti, M., Nazzarro, V. et al.:** Bilateral acute angle closure glaucoma and myopia induced by topiramate. *Clin Ter*, 160 (3); 2009: 215-216.
31. **Czyz, CN., Clark, CM., Justice, JD. et al.:** Delayed topiramate-induced bilateral angle-closure glaucoma. *J Glaucoma*, 23(8); 2014: 577-578.
32. **de Guzman, MH., Thiagalingam, S., Ong, PY. et al.:** Bilateral acute angle closure caused by supraciliary effusions associated with venlafaxine. *Med J Aust*, 182(3) 2005: 121-123.
33. **Denis, P., Charpentier, D., Berros, P. et al.:** Bilateral acute angle-closure glaucoma after dexfenfluramine treatment. *Ophthalmologica*, 209(4); 1995: 223-224.
34. **Desai, CM., Ramchandani, SJ., Bhopale, SG. et al.:** Acute myopia and angle closure caused by topiramate, a drug used for prophylaxis of migraine. *Indian J Ophthalmol*, 54(3); 2006: 195-197.
35. **Dhar, SK., Sharma, V., Kapoor, G. et al.:** Topiramate induced bilateral anterior uveitis with choroidal detachment and angle closure glaucoma. *Med J Armed Forces India*, 71(1); 2015: 88-91.
36. **Durai, I., Mohan Dhavalikar, M., Anand, CP. et al.:** Bilateral, Simultaneous, Acute Angle Closure Glaucoma in Pseudophakia Induced by Chlorthalidone. *Case Rep Ophthalmol Med*, 2016.
37. **Eibschitz-Tsimhoni, M., Gelfand, YA., Mezer, E. et al.:** Bilateral angle closure glaucoma: an unusual presentation of Vogt-Koyanagi-Harada syndrome. *Br J Ophthalmol*, 81(8); 1997: 705-706.
38. **Ezra, DG., Storoni, M., Whitefield, LA.:** Simultaneous bilateral acute angle closure glaucoma following venlafaxine treatment. *Eye (Lond)*, 20(1); 2006: 128-129.
39. **Fineman, MS., Emerick, G., Dudley, D. et al.:** Bilateral choroidal effusions and angle-closure glaucoma associated with human immunodeficiency virus infection. *Retina*, 17(5), 1997: 455-457.
40. **Fisher, M.:** An unusual variant of acute idiopathic polyneuritis (syndrome of ophthalmoplegia, ataxia and areflexia), *N Engl J Med*, 255(2); 1956: 57-65.
41. **Foster, DJ., Rao, NA., Hill, RA. et al.:** Incidence at management of glaucoma in Vogt-Koyanagi-Harada syndrome. *Ophthalmology*, 100(5); 1993: 613-618.
42. **Fraunfelder, FW., Fraunfelder, FT., Keates, EU.:** Topiramate-associated acute, bilateral, secondary angle-closure glaucoma. *Ophthalmology*, 111(1); 2004: 109-111.
43. **Gayat, E., Gabison, E., Devys, JMN.:** Case report: bilateral angle closure glaucoma after general anesthesia. *Anesth Analg*, 112(1); 2011: 11-12.
44. **Geanon, JD., Perkins, TW.:** Bilateral acute angle-closure glaucoma associated with drug sensitivity to hydrochlorothiazide. *Arch Ophthalmol*, 113(10); 1995: 1231-1232.
45. **Grewal, DS., Goldstein, DA., Khatana, AK. et al.:** Bilateral angle closure following use of a weight loss combination agent containing topiramate. *J Glaucoma*, 24(5); 2015: e132-6.
46. **Grigera, JD., Grigera, ED.:** Ultrasound biomicroscopy in acetazolamide induced myopic shift with appositional angle closure. *Arq Bras Oftalmol*, 80(5); 2017: 327-329.
47. **Guerriero, S., Dammacco, R., Cimmino, A. et al.:** Bilateral acute angle-closure glaucoma as the presenting feature of a systemic leukocytoclastic vasculitis. *Clin Exp Ophthalmol*, 39(8); 2011: 837-839.
48. **Guier, CP.:** Elevated intraocular pressure and myopic shift linked to topiramate use. *Optom Vis Sci*, 84(12); 2007: 1070-1073.
49. **Haddad, A., Arwani, M., Sabbagh, O.:** A Novel Association between Oxybutynin Use and Bilateral Acute Angle Closure Glaucoma: A Case Report and Literature Review. *Cureus*, 10(6); 2018: e2732.
50. **Hall, SK.:** Acute angle-closure glaucoma as a complication of combined beta-agonist and ipratropium bromide therapy in the emergency department. *Ann Emerg Med*, 23(4); 1994: 884-887.
51. **Han, J., Ji, Y., Cao, D. et al.:** Miller Fisher syndrome with acute angle closure glaucoma as the first manifestation: A case report *Medicine (Baltimore)*, 96(50); 2017: e9201.
52. **Han, YS., min Yang, C., Lee, SH. et al.:** Secondary angle closure glaucoma by lupus choroidopathy as an initial presentation of systemic lupus erythematosus: a case report. *BMC Ophthalmol*, 15; 2015; 148.
53. **Haverals, K., Augustinus, A., Hodeghem, K.:** Bilateral acute angle-closure glaucoma after blefaroplasty. *Bull Soc Belge ophthalmol*, 316; 2010: 59-61.
54. **Hrčková, L., Mojžiš, P., Žiak, P.:** Acute myopia with elevation of intraocular tension as an adverse side effect of antidepressant medication. *Cesk Slov Oftalmol*, 74(2); 2018: 68-72.
55. **Hsu, CR., Chen, YH., Tai, MC. et al.:** Sumatriptan-induced angle-closure glaucoma: A case report. *Medicine (Baltimore)*, 96(22); 2017: e6953.
56. **Hunter, TG., Chong, GT., Asrani, S. et al.:** Simultaneous bilateral angle closure glaucoma in a patient with giant cell arteritis. *J Glaucoma*, 19(2); 2010: 149-50.
57. **Hwang, JC., Khine, KT., Lee, JC. et al.:** Methyl-sulfonyl-methane (MSM)-induced acute angle closure. *J Glaucoma*, 24(4); 2015: e28-30.
58. **Iaccarino, G., Forte, R., Cennamo, G.:** [Iridoschisis and angle-closure glaucoma: a case report]. *J Fr Ophtalmol*, 29(9); 2006: e26. French.
59. **Izambart, C., Rocher, F., Zur, C. et al.:** [Topiramate and acute myopia with angle-closure glaucoma: case report and literature review]. *J Fr Ophtalmol*, 30(5); 2007: e11. French.
60. **Joob, B., Wiwanitkit, V.:** Bilateral acute angle closure in a patient with dengue. *Arq Bras Oftalmol*, 81(1); 2018: 80.
61. **Joshi, AK., Pathak, AH., Patwardhan, SD. et al.:** A Rare Case of Topiramate Induced Secondary Acute Angle Closure Glaucoma. *J Clin Diagn Res*, 11(6); 2017: ND01-ND03

62. **Joshi, N., Constable, PH., Margolis, TP. et al.:** Bilateral angle closure glaucoma and accelerated cataract formation in a patient with AIDS. *Br J Ophthalmol*, 78(8); 1994: 656-657.
63. **Kamal, S., Yadava, U., Kumar, S. et al.:** Topiramate-induced angle-closure glaucoma: cross-sensitivity with other sulphoamide derivatives causing anterior uveitis. *Int Ophthalmol*, 34(2); 2014: 345-349.
64. **Katsimpris, JM., Katsimpris, A., Theoulakis, PE. et al.:** Bilateral severe anterior uveitis and acute angle-closure glaucoma following topiramate use for migraine crisis. *Klin Monbl Augenheilkd*. 231(4); 2014: 439-441.
65. **Katsimpris, JM., Petropoulos, IK., Sunaric-Mégevand, G.:** Ultrasound biomicroscopy evaluation of angle closure in patient with multiple and bilateral iridociliary cysts. *Klin Monbl Augenheilkd*, 224(4); 2007: 324-327.
66. **Kaushik, S., Lomi, N., Singh, MP. et al.:** Acute retinal necrosis presenting as bilateral acute angle closure. *Lancet*, 384; 2014: 636.
67. **Kaushik, S., Sachdev, N., Pandav, SS. et al.:** Bilateral acute angle closure glaucoma as a presentation of isolated microspherophakia in an adult: case report. *BMC Ophthalmol*, 6; 2006: 29.
68. **Khan, MA., Watt, LL., Hugkulstone, CE.:** Bilateral acute angle-closure glaucoma after use of Fenox nasal drops. *Eye (Lond)*, 16(5); 2002: 662-663.
69. **Kirwan, JF., Subak-Sharp, I., Teimory, M.:** Bilateral acute angle closure glaucoma after administration of paroxetine. *Br J Ophthalmol*, 81(3); 1997: 252.
70. **Kola, M., Hacıoğlu, D., Erdöl, H. et al.:** Bilateral acute angle closure developing due to use of ipratropium bromide and salbutamol. *Int Ophthalmol*, 38(1); 2018: 385-388.
71. **Koster, HR., Liebmann, JM., Ritch, R. et al.:** Acute angle-closure glaucoma in a patient with acquired immunodeficiency syndrome successfully treated with argon laser peripheral iridoplasty. *Ophthalmic Surg*, 21(7); 1990: 501-502.
72. **Krzystolik, MG., Kuperwasser, M., Low, RM. et al.:** Anterior-segment ultrasound biomicroscopy in a patient with AIDS and bilateral angle-closure glaucoma secondary to uveal effusions. *Arch Ophthalmol*, 114(7), 1996: 878-879.
73. **Kuchenbecker, J., Motschmann, M., Schmitz, K. et al.:** Laser iridocystotomy for bilateral acute angle-closure glaucoma secondary to iris cysts. *Am J Ophthalmol*, 129(3); 2000: 391-393.
74. **Kulkarni, C., Chaudhuri, UR., Jagathesan, A.:** Bilateral acute angle-closure glaucoma following treatment with topiramate for headache. *Neurol Ther*, 2(1-2); 2013: 57-62.
75. **Kunjukunju, N., Gonzales, CR., Rodden, WS.:** Exudative retinal detachment and angle closure glaucoma as the presenting sign of primary pulmonary hypertension. *Retin Cases Brief Rep*, 5(2); 2011: 108-112.
76. **Kumar, RS., Grigg, J., Farinelli, AC.:** Ecstasy induced acute bilateral angle closure and transient myopia. *Br J Ophthalmol*, 91(5); 2007: 693-695.
77. **Kwon, SJ., Park, DH., Shin, JP.:** Bilateral transient myopia, angle-closure glaucoma, and choroidal detachment induced by methazolamide. *Jpn J Ophthalmol*, 56(5); 2012: 515-517.
78. **Lan, YW., Hsieh, JW.:** Bilateral acute angle closure glaucoma and myopic shift by topiramate-induced ciliochoroidal effusion: case report and literature review. *Int Ophthalmol*, 38(6); 2018: 2639-2648.
79. **Lee, GC., Tam, CP., Danesh-Mexyer, HV. et al.:** Bilateral angle closure glaucoma induced by sulfonamide derived medications. *Clin Exp. Ophthalmol*, 35(1), 2007: 55-58.
80. **Lee, JTL., Skalicky, SE., Lin, ML.:** Drug-induced Myopia and Bilateral Angle Closure Secondary to Zolmitriptan. *J Glaucoma*, 26(10); 2017: 954-956.
81. **Lee, JW., Lee, JE., Choi, HY.:** Oseltamivir (Tamiflu)-induced bilateral acute angle closure glaucoma and transient myopia. *Indian J Ophthalmol*. 62(12); 2014: 1165-1167.
82. **Lee, W., Chang, JH., Roh, KH. et al.:** Anorexiant-induced transient myopia after myopic laser in situ keratomileusis. *J Cataract Refract Surg*, 33(4); 2007: 746-749.
83. **Levaggi, ND., Lucas, AN., Barletta, JAE.:** Bilateral acute angle closure in a patient with dengue fever: a case report. *Arq Bras Oftalmol*, 80(4); 2017: 266-267.
84. **Levy, J., Yagev, R., Petrova, A. et al.:** Topiramate-induced bilateral angle-closure glaucoma. *Can J Ophthalmol*. 41(2); 2006: 221-225.
85. **Levy, J., Tessler, Z., Klemperer, I. et al.:** Late bilateral acute angle-closure glaucoma after administration of paroxetine in a patient with plateau iris configuration. *Can J Ophthalmol*, 39(7); 2004: 780-1.
86. **Lin, AL., Burnham, JM., Pang, V. et al.:** Ocular manifestations of primary myelofibrosis. *Retin Cases Brief Rep*, 10(4); 2016: 364-367.
87. **Lin, J., Fosnot, J., Edmond, J.:** Bilateral angle closure glaucoma in a child receiving oral topiramate. *J AAPOS*, 7(1); 2003: 66-68.
88. **Mahmoud, A., Abid, F., Ksiai, I. et al.:** Bilateral acute angle-closure glaucoma following tramadol subcutaneous administration. *BMC Ophthalmol*, 18(1); 2018: 50.
89. **Mahmut, A., Tunc, V., Demiryurek, E. et al.:** Bilateral acute angle-closure glaucoma induced by duloxetine. *Ideggyogy Sz*, 70(9-10); 2017: 358-360.
90. **Malagola, R., Arrico, L., Giannotti, R. et al.:** Acetazolamide-induced cilio-choroidal effusion after cataract surgery: unusual posterior involvement. *Drug Des Devel Ther*, 7; 2013: 33- 62.
91. **Mancino, R., Varesi, C., Cerulli, A. et al.:** Acute bilateral angle-closure glaucoma and choroidal effusion associated with acetazolamide administration after cataract surgery. *J Cataract Refract Surg.*, 37(2); 2011: 415-417.
92. **Mansoor, Q., Jain, S.:** Bilateral angle-closure glaucoma following oral topiramate therapy. *Acta Ophthalmol Scand*, 83(5); 2005: 627-628.
93. **Masaoutis, P., Goh, D., Foster, PJ.:** Bilateral symptomatic angle closure associated with a regular dose of citalopram, an SSRI antidepressant. *Br J Ophthalmol*, 91(8) 2007: 1086-1087.
94. **Meige, P., Cohen, H., Morin, B. et al.:** [Acute bilateral glaucoma in an LAV-positive subject]. *Bull Soc Ophtalmol Fr*, 89(3); 1989: 449-454.
95. **Meijer, N., Nguyen, HT., Wolff, R.:** [A woman with acute bilateral vision loss]. *Ned Tijdschr Geneesk*, 161; 2017: D1255. Dutch.
96. **Mete, A., Kimyon, S., Saygili, O. et al.:** Bilateral acute angle-closure glaucoma as a first presentation of granulomatosis with polyangiitis (Wegener's). *Arq Bras Oftalmol*, 79(5); 2016: 336-338.
97. **Mitra, A., Ramakrishnan, R., Kader, MA.:** Anterior segment optical coherence tomography documentation of a case of topiramate induced acute angle closure. *Indian J Ophthalmol*. 62(5); 2014: 619-622.
98. **Mohammed, ZS., Simi, ZU., Tariq, SM. et al.:** Bilateral acute angle closure glaucoma in a 50 year old female after oral administration of flavoxate. *Br J Clin Pharmacol*, 66(5); 2008: 726-727.

99. **Mukherji, S., Ramanathan, S., Tarin, S.:** Uveal effusion associated with *Campylobacter jejuni* infection presenting as bilateral angle closure glaucoma. *J Glaucoma*, 20(9); 2011: 587-588.
100. **Muniesa Royo, MJ., Traveset Maeso, A., Jurjo Campo, C.:** [Topiramate-induced bilateral acute angle closure glaucoma and myopia]. *Med Clin (Barc)*, 138(8); 2012: 368-369.
101. **Nash, RW., Lindquist, TD.:** Bilateral angle-closure glaucoma associated with uveal effusion: presenting sign of HIV infection. *Surv Ophthalmol*, 36(4); 1992: 255-258.
102. **Natesh, S., Rajashekhara, SK., Rao, AS. et al.:** Topiramate-induced angle closure with acute myopia, macular striae. *Oman J Ophthalmol*, 3(1); 2010: 26-28.
103. **Nemet, A., Neshet, R., Almog, Y. et al.:** [Bilateral acute angle closure glaucoma following topiramate treatment]. *Harefuah*, 141(7); 2002: 597-599, 667. Hebrew.
104. **Ng, B., Sanbrook, GM., Malouf, AJ. et al.:** Venlafaxine and bilateral acute angle closure glaucoma. *Med J Aust*, 176(5); 2002: 241.
105. **Paciuc-Beja, M., Retchkiman-Bret, M., Velasco-Barona, CF. et al.:** Secondary Bilateral Angle Closure Glaucoma due to Topiramate. *Case Rep Ophthalmol Med*, 2011
106. **Parikh, R., Parikh, S., Das, S. et al.:** Choroidal drainage in the management of acute angle closure after topiramate toxicity. *J Glaucoma*, 16(8); 2007: 691-693.
107. **Parthasarathi, S., Myint, K., Singh, G. et al.:** Bilateral acetazolamide-induced choroidal effusion following cataract surgery. *Eye (Lond)*, 21(6), 2007: 870-872.
108. **Park, YM., Lee, TE.:** Isoretinoin induced angle closure and myopic shift. *J Glaucoma*, 26(11); 2017: e252-e254.
109. **Pierre Filho Pde, T., Carvalho Filho, JP., Pierre, ET.:** Bilateral acute angle closure glaucoma in a patient with dengue fever: case report. *Arq Bras Oftalmol*, 71(2); 2008: 265-268.
110. **Pikkel, YY.:** Acute bilateral glaucoma and panuveitis as a side effect of topiramate for weight loss treatment. *BMJ Case Rep.*, 2014.
111. **Potamitis, T., Fielder, AR.:** Angle closure glaucoma in Alagille syndrome. A case report. *Ophthalmic Paediatr Genet*, 14(2); 1993; 101-104.
112. **Quagliato, LB., Barella, K., Abreu Neto, JM. et al.:** Topiramate-associated acute, bilateral, angle-closure glaucoma: case report. *Arq Bras Oftalmol*, 76 (1); 2013: 48-49.
113. **Rapoport, Y., Benegas, N., Kuchtey, RW. et al.:** Acute myopia and angle closure glaucoma from topiramate in a seven-year-old: a case report and review of the literature. *BMC Pediatr*, 2014.
114. **Razmjoo, H., Rezaei, L., Dehghani, A. et al.:** Bilateral angle-closure glaucoma in a young female receiving cabergoline: a case report. *Case Rep Ophthalmol*, 2(1); 2011: 30-33.
115. **Reis, GM., Lau, OC., Samarawickrama, C. et al.:** Utility of ultrasound biomicroscopy in the diagnosis of topiramate-associated ciliochoroidal effusions causing bilateral acute angle closure. *Clin Exp Ophthalmol*, 42(5); 2014: 500-501.
116. **Rhee, DJ., Goldberg, MJ., Parrish, RK.:** Bilateral angle-closure glaucoma and ciliary body swelling from topiramate. *Arch Ophthalmol*, 119(11); 2001: 1721-1723.
117. **Rodríguez-Blanco, M., Piñeiro, A., Bande, M. et al.:** [Angle-closure glaucoma secondary to topiramate use]. *Arch Soc Esp Oftalmol*, 87(4); 2012: 122-124.
118. **Rudkin, AK., Gray, TL., Awadalla, M. et al.:** Bilateral simultaneous acute angle closure glaucoma precipitated by non-prescription cold and flu medication. *Emerg Med Australas*, 22 (5); 2010: 477-479.
119. **Ryu, SJ., Shin, YU., Kang, MH. et al.:** Bilateral acute myopia and angle closure glaucoma induced by Ma-huang (*Ephedra*): A case report. *Medicine (Baltimore)*, 96(50); 2017: e9257.
120. **Ryu, WY., Kim, JK., Jin, SW. et al.:** Acute angle-closure glaucoma in a patient with Miller Fisher syndrome without pupillary dysfunction. *J Glaucoma*, 24 (2); 2015: e5-6.
121. **Sbeity, Z., Gvozdyuk, N., Amde, W. et al.:** Argon laser peripheral iridoplasty for topiramate-induced bilateral acute angle closure. *J Glaucoma*, 18(4); 2009: 269-271.
122. **Senthil, S., Garudadri, C., Rao, HB. et al.:** Bilateral simultaneous acute angle closure caused by sulphonamide derivatives: a case series. *Indian J Ophthalmol*, 58(3); 2010: 248-252.
123. **Shifera, AS., Leoncavallo, A., Sherwood, M.:** Probable Association of an Attack of Bilateral Acute Angle-Closure Glaucoma With Duloxetine. *Ann Pharmacother*, 48(7); 2014: 936-939.
124. **Singer, JR., Pearce, ZD., Westhouse, SJ. et al.:** Uveal effusion as a mechanism of bilateral angle-closure glaucoma induced by chlorthalidone. *J Glaucoma*, 24(1); 2015: 84-86.
125. **Singer, MS., Salim, S.:** Bilateral acute angle-closure glaucoma as a complication of facedown spine surgery. *Spine*, 10(9), 2010: e7-e9.
126. **Singh, SK., Thapa, SS., Badhu, BP.:** Topiramate induced bilateral angle-closure glaucoma. *Kathmandu Univ Med J (KUMJ)*, 5(2); 2007: 234-236.
127. **Skrabic, V., Ivanisevic, M., Stanic, R. et al.:** Acute bilateral cataract with phacomorphic glaucoma in a girl with newly diagnosed type 1 diabetes mellitus. *J Pediatr Ophthalmol Strabismus*, 47; 2010: e1-3.
128. **Spadoni, VS., Pizzol, MM., Muniz, CH. et al.:** [Bilateral angle-closure glaucoma induced by trimethoprim and sulfamethoxazole combination: case report]. *Arq Bras Oftalmol*, 70(3); 2007: 517-520. Portuguese.
129. **Smith, DL., Skuta, GL., Trobe, JD. et al.:** Angle-closure glaucoma as initial presentation of myelodysplastic syndrome. *Can J Ophthalmol*, 25(6); 1990: 306-308.
130. **Srinivasan, R., Kaliaperumal, S., Dutta, TK.:** Bilateral angle closure glaucoma following snake bite. *J Assoc Physicians India*, 532; 2005: 46-48.
131. **Stangler, F., Prietsch, RF., Fortes Filho, JB.:** [Bilateral acute angle closure glaucoma in a young patient receiving oral topiramate: case report]. *Arq Bras Oftalmol*, 70(1); 2007: 133-136. Portuguese.
132. **Tahiri Joutei Hassani, R., Dupont Monod, S., Oukacha, G. et al.:** [Acute bilateral angle-closure glaucoma induced by topiramate: contribution of Visante OCT]. *J Fr Ophtalmol*, 33(5); 2010: 307-311. French.
133. **Takusagawa, HL., Hunter, RS., Jue, A. et al.:** Bilateral uveal effusion and angle-closure glaucoma associated with bupropion use. *Arch Ophthalmol*, 130(1); 2012: 120-122.
134. **Tanaka, S., Chuman, Y., Akaike, K. et al.:** [A case of topiramate-induced angle closure glaucoma]. *Nihon Shinkei Seishin Yakurigaku Zasshi*, 31(3); 2011: 131-133. Japanese.
135. **Tanihara, H., Akita, J., Honjo, M. et al.:** Angle closure caused by multiple, bilateral iridociliary cysts. *Acta Ophthalmol Scand*, 75(2); 1997: 216-217.
136. **Torricelli, A., Reis, AS., Abucham, JZ. et al.:** Bilateral nonarteritic anterior ischemic neuropathy following acute angle-closure glaucoma in a patient with iridoschisis: case report. *Arq Bras Oftalmol*, 74(1); 2011: 61-63.

137. **Trittibach, P., Frueh, BE., Goldblum, D.:** Bilateral angle-closure glaucoma after combined consumption of "ecstasy" and marijuana. *Am J. Emerg Med*, 23(6); 2005: 813-814.
138. **Ullman, S., Wilson, RP., Schwartz, L.:** Bilateral angle-closure glaucoma in association with the acquired immune deficiency syndrome. *Am J Ophthalmol*, 101(4); 1986: 419-424.
139. **van Issum, C., Mavrakanas, N., Schutz, JS. et al.:** Topiramate-induced acute bilateral angle closure and myopia: pathophysiology and treatment controversies. *Eur J Ophthalmol*, 21(4); 2011: 404-409.
140. **Viestenz, A., Bergua, A., Mardin, CY. et al.:** [Acute bilateral angle-closure glaucoma secondary to ciliary body epithelial cysts of the pars plicata correlation with the ultrasound biomicroscope]. *Klin Monbl Augenheilkd*, 217(2); 2000: 127-129. German.
141. **Viet Tran, H., Ravinet, E., Schnyder, C. et al.:** Blood-brain barrier disruption associated with topiramate-induced angle-closure glaucoma of acute onset. *Klin Monbl Augenheilkd*, 223(5); 2006: 425-427.
142. **Vishwakarma, P., Raman, GV., Sathyan, P.:** Mefenamic acid-induced bilateral transient myopia, secondary angle closure glaucoma and choroidal detachment. *Indian J Ophthalmol*, 57(5); 2009: 398-400.
143. **Waheeb, S., Feldman, F., Velos, P. et al.:** Ultrasound biomicroscopic analyse of drug-induced bilateral angle-closure glaucoma associated with supraciliary choroidal effusion. *Can J Ophthalmol*, 38(4); 2003: 299-302.
144. **Weiler, DL.:** Zonisamide-induced angle closure and myopic shift. *Optom Vis Sci*, 92(5); 2015: e46-51.
145. **Willett, MC., Edward, DP.:** Refractory topiramate-induced angle-closure glaucoma in a man: a case report. *J Med Case Rep*, 5; 2011: 33.
146. **Wright, KW., Chrousos, GA.:** Weill-Marchesani syndrome with bilateral angle-closure glaucoma. *J Pediatr Ophthalmol Strabismus*, 22(4); 1985: 129-132.
147. **Yang, P., Liu, X., Zhou, H. et al.:** Vogt-Koyanagi-Harada disease presenting as acute angle closure glaucoma at onset. *Clin Exp Ophthalmol*, 39(7); 2011: 639-647
148. **Yao, J., Chen, Y., Shao, T. et al.:** Bilateral acute angle closure glaucoma as a presentation of Vogt-Koyanagi-Harada syndrome in four chinese patients: a small case series. *Ocul Immunol Inflamm*, 21(4); 2013: 286-291.
149. **Yazdani, S., Esfandiari, H., Safi, S. et al.:** Oseltamivir (Tamiflu)-induced Bilateral Ciliochoroidal Effusion and Angle Closure Glaucoma: What Type of Idiosyncratic Reaction? *J Ophthalmic Vis Res*, 12(4); 2017; 434-436.
150. **Zalta, AH., Smith, RT.:** Peripheral iridoplasty efficacy in refractory topiramate-associated bilateral acute angle-closure glaucoma. *Arch Ophthalmol*, 126(11); 2008: 1603-1605.
151. **Zambarakji, HJ., Simcock, PR.:** Bilateral angle closure glaucoma in HIV infection. *J R Soc. Med*, 89(10); 1996: 581-582.
152. **Zelevsky, JR., Fine, HF., Rubinstein, VJ. et al.:** Escitalopram-induced uveal effusions and bilateral angle closure glaucoma. *Am J Ophthalmol*, 141(6); 2006: 1144-1147.
153. **Zimmermann, A., Lorenz, B., Schmidt, W.:** [Bilateral acute angle-closure glaucoma due to an infection with Hantavirus]. *Ophthalmologe*, 107(11); 2010: 1072-1076. German.