

NORMOTENZNÍ VERSUS HYPERTENZNÍ GLAUKOM – PŘEHLED

SOUHRN

V práci je podán aktuální přehled patogeneze, funkčních a strukturálních změn u normotenzního glaukomu (NTG) a jeho odlišnosti od hypertenzních glaukomů (HTG).

Autoři poukazují na méně známé skutečnosti, kterými se obě diagnostické skupiny odlišují. Na prvním místě jsou elektrofyziologické nálezy, které verifikují u HTG patologii v celé zrakové dráze na rozdíl od NTG, kde je odpověď gangliových buněk sítnice relativně normální ale abnormality jsou ve zrakové dráze. Tomu odpovídají i nálezy funkční magnetické rezonance mozku, kde u HTG je výrazný pokles aktivity na rozdíl od NTG. Větší pokles aktivity jsme zaznamenali u HTG po použití barevného paradigmatu, na rozdíl od NTG, kde jsme podobný rozdíl nezaznamenali. Zkoumali jsme i centrální tloušťku rohovky (CCT) u obou diagnostických skupin. Statisticky významný rozdíl jsme nezaznamenali. Prokázali jsme, ale vliv CCT na progresi změn v zorných polích u HTG. Ve vztahu k podezření na abnormálně nízký cerebrospinalní tlak a možnou poruchu toku cerebrospinalního moku u NTG jsme zkoumali tloušťku zrakového nervu (OND) a tloušťku jeho obalů (OSD) ve vzdálenosti 4, 8, 16 a 20 mm od zadního pólu oka. Neprokázali jsme ve srovnání se zdravou populací žádné abnormality, kromě šířky chiasmatu, která byla u NTG výrazně menší. Ve vztahu k možné poruše prokrvení mozku jsme jak u HTG, tak NTG stanovili pomocí magnetické rezonance stupně mozkové atrofie měřením bicaudate ratio (BCR) a léze bílé hmoty mozku užitím Fazekas scale. Neprokázali jsme rozdíl mezi HTG a NTG v BCR. Statisticky významné změny jsme zjistili u BCR, které korelovaly se změnami v zorných polích. Vyšší hodnoty pattern defektu byly spojeny s větší mozkovou atrofií (BCR). Podobné vztahy jsme nedetekovali ve Fazekas scale. Signifikantní rozdíl jsme zjistili u tohoto parametru mezi NTG, HTG a kontrolní skupinou. Nejpokročilejší změny jsme zaznamenali u nemocných s HTG.

Závěr: U HTG dochází vlivem vysokého nitroočního tlaku k poškození gangliových buněk sítnice a následně i jejich axonů, stejně jako celé zrakové dráhy, včetně zrakové kůry. U NTG jsou gangliové buňky sítnice relativně normální, podobně jako zraková kůra, ale alterace je v jejich axonech. Příčinou není vysoký nitrooční tlak, ale nejspíše ischemie.

Klíčová slova: normotenzní glaukom, strukturální a funkční změny, odlišnosti od hypertenzních glaukomů

SUMMARY

NORMAL TENSION VS HIGH TENSION GLAUCOMA: AN – OVERVIEW

The study provides an up-to-date overview of pathogenesis, functional and structural changes in normal tension glaucoma (NTG) and its differences from high tension glaucomas (HTG).

The authors point to less known facts which make both diagnostic groups different. First of all, there are electrophysiological findings that verify pathology in the complete visual pathway in HTG in contrast to NTG where the retinal ganglion cell response is relatively normal but the abnormalities are in the visual pathway. This corresponds to the findings of functional magnetic resonance imaging of the brain with a significant decrease in activity in HTG compared to NTG. We found a higher decrease in activity in HTG following application of the colour paradigm compared to NTG where we did not see

Lešták J., Pitrová Š., Nutterová E.,
Bartošová L.

Oční klinika JL Fakulty
biomedicínského inženýrství
ČVUT v Praze
přednosta: doc. MUDr. Ján
Lešták, CSc, MSc, MBA, LLA, DBA,
FEBO, FAOG

*Autoři práce prohlašují, že vznik
a téma odborného sdělení a jeho
zveřejnění není ve střetu zájmu a není
podpořeno žádnou farmaceutickou
firmou.*



doc. MUDr. Ján Lešták, CSc, MSc,
MBA, LLA, DBA, FEBO, FAOG
Oční klinika JL Fakulty biomedicínského
inženýrství ČVUT,
V Hůrkách 1296/10,
158 00 Praha 5 – Nové Butovice
E mail: lestak@seznam.cz

Do redakce doručeno dne: 24. 10. 2018
Do tisku přijato dne: 15. 2. 2019

a similar difference. We also investigated the central corneal thickness (CCT) in both diagnostic groups. We did not find a statistically significant difference. However, we found the effect of CCT on progression of the changes in visual fields in HTG. In relation to suspicion of abnormally low cerebrospinal pressure and a possible cerebrovascular fluid flow disturbance in NTG, we examined the optic nerve thickness (OND) and optic nerve sheath diameter (OSD) at a distance of 4, 8, 16 and 20mm from the posterior pole of the eye. In the comparison with the healthy population, we did not find any abnormalities except for the width of the optic chiasma that was markedly lower in NTG. In relation to a possible impairment of cerebral perfusion we determined the degrees of cerebral atrophy using magnetic resonance imaging by measuring the bicaudate ratio (BCR) and white matter lesions using the Fazekas scale. We did not find a difference between HTG and NTG in BCR. We found statistically significant changes in BCR which correlated with the changes in visual fields. The higher values of the pattern defect were associated with increased brain atrophy (BCR). We did not detect similar relations in the Fazekas scale. We found a significant difference in this parameter among NTG, HTG and a control group. We found the most advanced changes in the patients with HTG.

Conclusion: In HTG, impairment of retinal ganglion cells and subsequently also their axons, including visual cortex occurs because of a high intraocular pressure. In NTG, the retinal ganglion cells are relatively normal like the visual cortex, but alteration occurs in their axons. The cause is not a high intraocular pressure but most probably ischemia.

Key words: normal tension glaucoma, structural and functional changes, differences from high tension glaucomas

Čes. a slov. Oftal., 75, 2019, No.2, p. 55–60

DEFINICE GLAUKOMŮ

Glaukomy se stále definují jako chronická progresivní neuropatie s exkavací a atrofií terče zrakového nervu a následnými změnami v zorném poli. Tato formulace nevystihuje současné znalosti a je nutno ji korigovat. V modernějším pojetí lze glaukomy definovat jako onemocnění, kde se progresivní ztráta gangliových buněk sítnice a jejich axonů projevuje změnami v zorném poli s atrofií a exkavací terče zrakového nervu. Avšak ani tato definice, zdůrazňující poškození gangliových buněk sítnice před jejími axony není úplná, protože neukazuje současně na poškození gangliových buněk podkorových a korových ústředí v mozku. Současné definice neodlišují hypertenzní (HTG) a normotenzní glaukomy (NTG).

U všech nemocných uvedených v této práci bylo provedeno kompletní oftalmologické vyšetření, včetně křivky nitroočního tlaku, centrální tloušťky rohovky, gonioskopie, elektrofyziologického vyšetření, perimetrie a zobrazovacích metod sítnice. Nitrooční tlak byl u nemocných s NTG nižší 15 mm Hg.

VÝSKYT

Výskyt NTG je u různých ras odlišný. Cho a Kee prokázali v asijské populaci výskyt NTG v 52-92 % primárních glaukomů s otevřeným úhlem (primary open-angle glauco-

ma, POAG) [12]. Jihoafrická studie Rotchorda a spol. [28] prokázala výskyt NTG u 57,1 % POAG. U bílé populace byl výskyt NTG nižší ve srovnání s asijskou a africkou populací. Klein a spol. v Beaver Dam Eye Study, do níž bylo zařazeno 4926 osob, zjistili POAG u 104 jedinců (2,1 %). Z tohoto počtu mělo NTG 33 nemocných (31,7 %) [15]. Studie ze severní Itálie (Egna-Neumarkt Study) autorů Bonomi a spol. prokázala výskyt POAG u 2 % obyvatelstva. Z nich bylo 33 % NTG [2].

PATOGENEZE EXKAVACE

Mnoho oftalmologů se stále domnívá, že získaná exkavace papily zrakového nervu je důsledkem toho, že nitrooční tlak je vyšší než oční perfuzní tlak, a tak dochází k poškozením nervových vláken gangliových buněk sítnice k jejímu vzniku a prohlubování. Patogenezi exkavace terče zrakového nervu shrnul Hayreh v roce 1974 do tří faktorů, které jsou nejpravděpodobněji odpovědné za tuto abnormalitu [8]:

- 1) destrukce nervové tkáně v prelaminární oblasti,
- 2) distorze lamina cribiformis směrem dozadu, která vzniká retrolaminární fibrózou a chybění normální podpory zadní části laminy pro její ztrátu,
- 3) oslabení lamina cribiformis.

Tyto změny však nejsou charakteristické pouze pro glaukomovou atrofii terče zrakového nervu, ale i jiné (hlavně vaskulární) příčiny.

FUNKČNÍ A STRUKTURÁLNÍ ZMĚNY

Jedním z prvních podnětů, který nás vedl ke zkoumání glaukomů, bylo v roce 1987 současné měření pattern elektroretinogram (PERG) a pattern zrakové evokované potenciály (PVEP) u 20 letého zdravého jedince. Nejdříve při nitroočním tlaku (NOT) 15 mmHg a po jeho zvýšení na 40 mmHg. K našemu překvapení došlo k blokadě neurotransmise na úrovni gangliových buněk sítnice, zatímco PVEP se změnilo nepatrně. Trvalo poměrně dlouhou dobu, než jsme našli vysvětlení. Pomohla nám k tomu práce Shou a spol., kteří na zvířecím modelu prokázali sraštění (shrinkage) gangliových buněk sítnice po zvýšení NOT [31]. Gangliové buňky předtím, než se spustí apoptóza podléhají sraštění a přestanou reagovat.

Při experimentálním glaukomu změny ERG (pokles amplitud až o 50 %) předcházely změnám ve vrstvě nervových vláken sítnice [6].

Tyto skutečnosti, stejně jako závěry jiných autorů, [9,24,26] nás přiměly k použití elektrofyziologických metod (PERG a PVEP) k určení úrovně a hloubky poškození u různých typů hypertenzních glaukomů a NTG.

Do souboru jsme zařadili 80 očí 40 pacientů. 10 pacientů mělo primární glaukom s otevřeným úhlem (POAG), 10 pigmentový glaukom (PG), 10 pseudoexfoliativní glaukom (PEXG), 10 NTG. Výsledky vyšetření zorného pole, GDx, makulárního objemu, PERG a PVEP u těchto nemocných jsme porovnali s výsledky 20 zdravých jedinců srovnatelného věku a refrakce.

Na základě uvedených vyšetření jsme práci uzavřeli následovně: hypertenzní glaukomy poškozují celou zrakovou dráhu na rozdíl od NTG, kde jsme zjistili relativně normální odpověď gangliových buněk sítnice ale signifikantní změny ve zrakové dráze [18].

Tyto závěry nás inspirovaly k dalšímu zkoumání zrakové kůry pomocí funkční magnetické rezonance. Pokud by byly správné pak lze předpokládat, že aktivita zrakové kůry vyšetřená pomocí funkční magnetické rezonance (fMR) bude u HTG nižší než u NTG.

Nejdříve jsme porovnali součet citlivostí v homolaterálních polovinách zorných polí (fast threshold program na přístroji Medmont M700 v rozsahu 0-22 stupňů) u osmi nemocných s různě pokročilým HTG s výsledky kontralaterální aktivity zrakového kortexu pomocí fMR.

Získaná data u HTG jsme vyhodnotili pomocí neparametrického Spearmanova korelačního koeficientu, který ukázal středně silnou korelaci mezi změnami v zorných polích a mozkovou aktivitou. Prokázali jsme, že u HTG progresse onemocnění koresponduje s funkčními změnami ve zrakové kůře [21].

U osmi nemocných s různě pokročilým NTG korelační koeficient neukázal žádnou korelaci mezi změnami v zorných polích a změnami zrakového kortexu. Práci jsme uzavřeli, že se HTG chová jinak než NTG [21].

Protože u HTG dochází primárně k poškození všech typů gangliových buněk sítnice, je zřejmé, že u těchto nemocných musí být i porucha barvocitu. V další práci jsme se proto snažili zjistit, zda se při použití různé sti-

mulace mění aktivita fMR. Jako paradigma jsme použili jak černo-bílou, tak žluto-modrou stimulaci, která dosud v žádné citované práci nebyla použita. Vyšetřili jsme osm nemocných s HTG (různých stadií) a jejich výsledky jsme porovnali s výsledky osmi zdravých osob. Výsledky byly překvapivé. Zjistili jsme, že rozdíl v počtu aktivovaných voxelů byl u nemocných s HTG při použití černobílé versus žluto-modré stimulace 59 %. U kontrolní skupiny jen 2 %. Tímto jsme prokázali, že u HTG dochází k většímu poklesu aktivity fMR při použití barevných paradigmat než černobílých. Pokud by HTG byly patogeneticky stejnou skupinou jako NTG, pak by byl i nález fMR po barevné stimulaci podobný [21].

Pro potvrzení této domněnky jsme vyšetřili osm pacientů s NTG a výsledky jsme porovnali s výsledky osmi zdravých osob. Průměrná hodnota rozdílu v počtu aktivovaných voxelů mezi černo-bílou a modro-žlutou stimulací byla u nemocných NTG 6 %. U zdravých osob byl tento rozdíl roven 2 %. I tímto pokusem jsme demonstrovali, že se HTG patogeneticky chová jinak než NTG [21].

Pokud u HTG dochází k poškození gangliových buněk difuzně po celé sítnici, pak i změny v zorných polích musí být u NTG odlišné. Z literatury je známé, že NTG má perimetrické změny hlavně paracentrálně a tyto defekty mají hlubší pokles citlivosti. K potvrzení těchto závěrů jsme vyšetřili zorné pole programem fast threshold přístrojem Medmont M700 u 25 nemocných s HTG a 25 nemocných s NTG. Obě skupiny měly přibližně stejné změny v zorných polích. Žádný pacient neměl jiné oftalmologické ani neurologické onemocnění. U všech jsme sledovali pattern defect (PD) a overall defect (OD) zorného pole. Následně jsme porovnali PD i OD v obou skupinách. Statistická analýza nám ukázala, že PD je statisticky větší než OD ($p = 0,0001$) u nemocných s NTG. Naopak, pacienti s HTG měli statisticky vyšší hodnoty OD ve srovnání s PD ($p = 0,0001$). I tento závěr potvrdil výše uvedené nálezy odlišností změn v zorných polích u obou skupin [17].

Závěry našich prací o zorném poli jsou ve shodě s pracemi jiných autorů, kteří prokázali změny v zorném poli u NTG více v paracentrální části a tyto změny měly hlubší defekty citlivosti [1,16,29]. Tomu odpovídá i OCT angiografie, která prokázala, že mapa cévní denzity povrchních a hlubokých vrstev byla u NTG signifikantně redukována u č. 7 a 11 kořím terče zrakového nervu [30].

Protože patologie vzniku exkavace na terči zrakového nervu je u NTG jiná, než u HTG vyslovili jsme nesouhlas s výsledky některých autorů týkajících se tloušťky obalů oka. Cílem této práce bylo zjistit, zda existuje rozdíl v centrální tloušťce rohovky (CCT) u pacientů s HTG a NTG. Následně porovnat aplikací prostaglandinů korigovanou CCT (CCT korekce) u obou typů glaukomů. Do souboru jsme zařadili 50 pacientů s HTG (100 očí) a 50 pacientů s NTG (100 očí). Antiglaukomatika, pokud byla indikována, užívali nemocní alespoň poslední 5 let. Vylučujícím kritériem bylo onemocnění rohovky, stavy po laserových výkonech na rohovce a vysoká ametropie. U všech byla CCT změřena pomocí ultrazvukového pachymetru Tomey Handy Pachymeter SP100 stejným lékařem. Statistické vyhodnocení

ukázalo, že v případech CCT i CCT korekce jsou hodnoty nižší u skupiny pacientů s NTG než u pacientů s HTG. V případě CCT rozdíl nebyl statisticky významný (NTG $554,9 \pm 35,7$ vs. HTG $561,4 \pm 32,7$, $p=0,181$). V případě CCT korekce byl rozdíl větší, ale statisticky nevýznamný (NTG $550,8 \pm 3,5$ vs. HTG $559,6 \pm 33,1$, $p = 0,06$). Touto prací jsme neprokázali rozdíl v CCT u HTG a NTG [19].

Problematiku progresu změn v zorném poli v závislosti na CCT jsme zjišťovali u 132 očí 67 pacientů s HTG (40 žen a 27 mužů). U dvou žen jsme pro visus pod 0,1 zařadili jen jedno oko. U všech očí byl nitrooční tlak pod 18 mmHg po předchozí kompenzaci CCT. Porovnávali jsme změny (PD) v rychlém prahovém glaukomovém programu ze dvou vyšetření s časovým odstupem pěti let. Statistická analýza nám ukázala, slabou nepřímou závislost CCT na PD. Čím byla rohovka tenčí, tím byla progresu změn v zorném poli větší ($r=-0,2675$, $p=0,0043$). Podobnou závislost jsme prokázali i na vlivu iničiálních změn na jejich progresi. Čím byly změny v PD větší, byla větší i progresu. I když se tato práce netýkala NTG lze předpokládat, že úbytkem nervových vláken retrolaminárně může dojít k progresu změn v zorných polích i při normálním nitroočním tlaku [20].

Zajímali nás i strukturální změny periferní části zrakové dráhy. K posouzení velikosti corpus geniculatum laterale (CGL) u HTG a NTG, jsme MR vyšetřili skupinu 9 pacientů s HTG a 9 pacientů s NTG. Součet citlivosti v homolaterálních polovinách zorných polí (v rozsahu 0 až 22 stupňů) jsme porovnali s velikostí druhostranného CGL. Výsledky měření jsme porovnali se skupinou 9 zdravých osob a tyto pak podrobili statistické analýze.

Zjistili jsme redukci CGL jak u HTG, tak NTG ($p = 0,0001$). Redukce CGL ale nebyla statisticky závislá na pokročilosti změn v zorných polích u HTG a ani u NTG [17].

V současné době se u NTG hodně diskutuje o abnormálně nízkém cerebrospinálním tlaku (cerebrospinal fluid pressure CSF-P), který může mít v patogeneze onemocnění podobný efekt na retrobulbární oblast orbity jako má zvýšený nitrooční tlak na lamínu cribriformis. Vazospasmus, noční systémové hypotenze, snížení oční pulzní amplitudy a fluktuace očního perfuzního tlaku, úzké sítnicové vény a zhoršení rheologických vlastností krve jsou běžně popisované u pacientů s NTG a mohou být spojeny s nižším intrakraniálním tlakem. Z literatury je také známý vztah mezi kolísáním krevního toku a intrakraniálním tlakem.

Cílem naší další studie bylo zjistit, zda magnetická rezonance (MR) může prokázat změny v přední části zrakové dráhy u nemocných NTG s ohledem na průměr zrakového nervu (optic nerve diameter, OND), průměr obalu zrakového nervu (optic nerve sheath diameter, OSD) a velikost chiasmatu v porovnání s kontrolní skupinou. Studie zahrnovala 16 pacientů s NTG. Všichni pacienti absolvovali kompletní oční vyšetření a vyšetření MR přední části zrakové dráhy. Určili jsme OND a OSD ve vzdálenosti 4, 8, 16 a 20 mm od zadního pólu oka. Výsledky jsme porovnali se skupinou 12 zdravých. Statistická analýza (párový t-test) neprokázala žádné rozdíly v naměřených hodnotách mezi oběma zrakovými nervy u NTG a kontrolní skupinou. Při porovnávání hodnot průměru mezi pacienty s NTG a kontrolní skupinou

jsme zjistili, že hodnoty se pro určité proměnné liší. Tento rozdíl však mohl být čistě náhodný. Ve všech případech, kdy hodnoty vykazovaly statisticky významné rozdíly, byly hodnoty u pacientů s NTG nižší než u kontrolní skupiny.

Naše výsledky ukázaly rozdíly v naměřených hodnotách, ale tyto rozdíly nebyly statisticky významné, s výjimkou šířky chiasmatu. Dle nás je šířka chiasmatu pro NTG mnohem důležitější než OSD nebo OND [17].

V souladu s našimi závěry je i práce Lindéna a spol., kteří u 13 nemocných s NTG nezjistili zvýšený intrakraniální tlak, translaminární tlak nebo korelaci mezi změnami v zorných polích a těmito veličinami, a to ani při změně polohy těla z horizontální do vertikální [23].

Paralelně s touto problematikou je zkoumána u NTG i možná porucha toku cerebrospinálního moku [14]. Pokud by byla tato dynamika v subarachnoideálních prostorách narušena došlo by k zúžení obalů zrakového nervu. My jsme v naší studii nic podobného nezaznamenali.

Věříme, že hlavní příčinou exkavace u pacientů s NTG není translaminární tlakový gradient ale retrolaminární ztráta axonů gangliových buněk sítnice, která je nejspíše výsledkem hemodynamické poruchy.

Jelikož je NTG spojen s poruchou prokrvení, vyslovili jsme následující hypotézu. U pacientů s NTG se mohou objevit v mozku ischemické změny, které by mohli být hlubší než u pacientů s HTG. Proto bylo cílem dalšího zkoumání určit, zda existuje korelace mezi změnami v zorných polích a degenerativními lézemi u pacientů s HTG a NTG a zda jsou tyto změny stejné u obou skupin. Skupina HTG se skládala z pěti žen a šesti mužů. Skupina nemocných s NTG se skládala z 11 žen a šesti mužů. Kontrolní skupinu tvořilo devět žen a dva muži. Všechny skupiny měly stejný průměrný věk. U všech jsme provedli vyšetření perimetru rychlým prahovým programem a stanovili jsme hodnotu PD. Žádný pacient z HTG neměl pseudoexfoliativní glaukom. Pro stanovení stupně mozkové atrofie měřením bicaudate ratio (BCR), jsme použili vyšetření MR. Léze bílé hmoty mozku jsme získali užitím Fazekas scale. Pro Fazekas scale, jsme bílou hmotu obou hemisfér mozku rozdělili na periventrikulární (PVWM) a hlubokou (deep white matter, DWM); stupně lézí jsme určili pro každou oblast zvlášť v závislosti, na velikosti a splývání lézí. K tomu jsme použili škálu 0 až 3, kde 0 znamenalo bez nálezu a 3 byla také definována jako velké konfluentní oblasti v DWM.

Ani v jedné skupině (HTG a NTG) jsme nezjistili rozdíl v BCR. Statisticky významné změny jsme zjistili u BCR, které korelovaly se změnami v zorných polích. Vyšší hodnoty PD byly spojeny s větší mozkovou atrofií (BCR). Podobné vztahy jsme nedetekovali u PVWM a DWM. Signifikantní rozdíl jsme zjistili u PVWM a DWM mezi NTG, HTG a kontrolní skupinou. Nejpokročilejší změny jsme zaznamenali u nemocných s HTG [17].

SYSTÉMOVÉ PORUCHY

Kromě výše uvedených strukturálních změn jsou pro NTG charakteristické i systémové poruchy. Nejznámější jsou vazospasmy [5], noční systémové hypotenze, redukce

oční pulzní amplitudy a fluktuace očního perfuzního tlaku [25,27,32], úzké retinální vény [10]. Větší prevalence obstrukční spánkové apnoe/hypopnoe byla zaznamenána u NTG [22], dále větší výskyt mozkových cévních poruch [33] a myokardiálních infarktů [3], diabetes mellitus s poruchou periferního prokrvení [13]. Nemocní s NTG měli abnormální krevní parametry (vysoká viskozita krve, erytrocytární agregabilita, nízká rezistence erytrocytů a nízká deformabilita erytrocytů) ve srovnání se zdravou populací. Všechny tyto parametry mohou mít vliv na hypoperfuzi zrakového nervu [7,11]. Flammer a Konieczka posuzují otázku vaskulární dysfunkce (štíhlá postava, hypotenze, studené nohy, agilita) komplexně a nazývají ji Flammerovým syndromem, který má velmi blízko k NTG. Naopak obezita, hypertenze,

dyslipidémie, hypokineze, diabetes mellitus, kouření směřují k arterioskleróze a mají blízko k HTG [4].

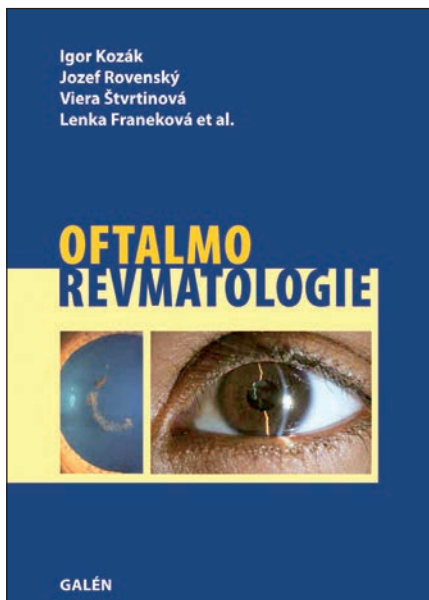
ZÁVĚR

U HTG dochází vlivem vysokého nitroočního tlaku k poškození gangliových buněk sítnice a následně i jejich axonů, včetně zrakové kůry. U NTG jsou gangliové buňky sítnice relativně normální, podobně jako zraková kůra, ale alterace je v jejich axonech. Příčinou není vysoký nitrooční tlak, ale nejspíše ischemie. Proto by NTG měl být zařazen pod jiným označením a terapeutický postup by neměl spočívat jen ve snížení nitroočního tlaku.

LITERATURA

1. **Araie, M., Yamagami, J., Suzuki, Y.**: Visual field defects in normal-tension and high-tension glaucoma. *Ophthalmology*, 100; 1993: 1808–1814.
2. **Bonomi, L., Marchini, G., Marraffa, M. et al.**: Prevalence of glaucoma and intraocular pressure distribution in a defined population. The Egna-Neumarkt Study. *Ophthalmology*, 105; 1998: 209–215.
3. **Cecchi, E., Liotta, A., Gori, AM. et al.**: Comparison of hemorheological variables in ST-elevation myocardial infarction versus those in non-ST-elevation myocardial infarction or unstable angina pectoris. *Am J Cardiol*, 102; 2008: 125–128.
4. **Flammer, J., Konieczka, K.**: The discovery of the Flammer syndrome: a historical and personal perspective. *EPMA Journal*, 8; 2017: 75–97.
5. **Flammer, J., Prunte, C.**: Ocular vasospasm. 1: Functional circulatory disorders in the visual system, a working hypothesis. *Klin Monbl Augenheilkd*, 198; 1991: 411–412.
6. **Fortune, B., Bui, BV., Morrison, JC. et al.**: Selective ganglion cell functional loss in rats with experimental glaucoma. *Invest Ophthalmol Vis Sci*, 45; 2004: 1854–1862.
7. **Hamard, P., Hamard, H., Dufaux, J. et al.**: Optic nerve head blood flow using a laser Doppler velocimeter and hamorheology in primary open angle glaucoma and normal pressure glaucoma. *Br J Ophthalmol*, 78; 1994: 449–453.
8. **Hayreh, SS.**: Pathogenesis of cupping of the optic disc. *Br J Ophthalmol*, 58; 1974: 863–876.
9. **Holder, GE.**: Pattern electroretinography (PERG) and an integrated approach to visual pathway diagnosis. *Prog Retin Eye Res*, 20; 2001: 531–561.
10. **Chang, M., Yoo, C., Kim, SW. et al.**: Retinal Vessel Diameter, Retinal Nerve Fiber Layer Thickness, and Intraocular Pressure in Korean Patients with Normal-Tension Glaucoma. *Am J Ophthalmol*, 151; 2011: 100–105.
11. **Cheng, HC., Chan, CM., Yeh, SI. et al.**: The Hemorheological Mechanisms in Normal Tension Glaucoma. *Curr Eye Res*, 36; 2011: 647–653.
12. **Cho, HK., Kee, C.**: Population-based glaucoma prevalence studies in Asians. *Surv Ophthalmol*, 59; 2014: 434–447.
13. **Khodabandehlou, T., Le Dévéhat, C.**: Hemorheological disturbances as a marker of diabetic foot syndrome deterioration. *Clin Hemorheol Microcirc*, 30; 2004: 219–223.
14. **Killer, HE., Miller, NR., Flammer J. et al.**: Cerebrospinal fluid exchange in the optic nerve in normal-tension glaucoma. *Br J Ophthalmol*, 96; 2012: 544–548.
15. **Klein, BE., Klein, R., Sponsel, WE. et al.**: Prevalence of glaucoma. The Beaver Dam Eye Study. *Ophthalmology*, 99; 1992: 1499–1504.
16. **Lester, M., De Feo, F., Douglas, GR.**: Visual field loss morphology in high-and normal-tension glaucoma. *J Ophthalmol*, 2012; 27326. Epub 2012: Feb 8.
17. **Lestak, J., Jiraskova, N., Zakova, M. et al.**: Normotensive glaucoma. *Biomed Pap Med Fac Univ Palacky Olomouc Czech Repub*, 162; 2018: 272–275.
18. **Lešták, J., Nutterová, E., Pitrová, Š. et al.**: High tension versus normal tension glaucoma. A comparison of structural and functional examinations. *J Clin Exp Ophthalmol*, 2012; S5:006. doi:10.4172/2155-9570.S5-006
19. **Lešták, J., Pitrová, Š., Nutterová, E.**: Centrální tloušťka rohovky u normotenzních a hypertenzních glaukomů. *Cesk Slov Oftalmol*, 74; 2018: 186–189.
20. **Lešták, J., Rozsival, P.**: The Influence of Corneal Thickness on Progression of Hypertensive Glaucoma. *J Clin Exp Ophthalmol*, 2012; 3: 245. doi:10.4172/2155-9570.1000245
21. **Lestak, J., Tintera, J., Svata, Z. et al.**: Glaucoma and CNS. Comparison of fMRI results in high tension and normal tension glaucoma. *Biomed Pap Med Fac Univ Palacky Olomouc Czech Repub*, 158; 2014: 144–153.
22. **Lin, PW., Friedman, M., Lin, HC. et al.**: Normal tension glaucoma in patients with obstructive sleep apnea/hypopnea syndrome. *J Glaucoma*, 20; 2011: 553–558.
23. **Lindén, C., Qvarlander, S., Jóhannesson, G. et al.**: Normal-Tension Glaucoma Has Normal Intracranial Pressure: A Prospective Study of Intracranial Pressure and Intraocular Pressure in Different Body Positions. *Ophthalmology*, 125; 2018: 361–368.
24. **Nebbioso, M., Gregorio, FD., Prencipe, L. et al.**: Psychophysiological and electrophysiological testing in ocular hypertension. *Optom Vis Sci*, 55; 2011: 928–939.
25. **Okuno, T., Sugiyama, T., Kojima, S. et al.**: Diurnal variation in microcirculation of ocular fundus and visual field change in normal-tension glaucoma. *Eye (Lon)*, 18; 2004: 697–702.
26. **Parisi, V., Miglior S., Manni, G. et al.**: Clinical ability of pattern electroretinograms and visual evoked potentials in detecting visual dysfunction in ocular hypertension and glaucoma. *Ophthalmology*, 113; 2006: 216–228.
27. **Plange, N., Remky, A., Arend, O.**: Colour Doppler imaging and fluorescein filling defects of the optic disc in normal tension

- on glaucoma. Br J Ophthalmol, 87; 2003: 731–736.
28. **Rotchford, AP., Johnson, GJ.:** Glaucoma in Zululand: a population-based cross-sectional survey in a rural district in South Africa. Arch Ophthalmol, 120; 2002: 471–478.
 29. **Shin, IH., Kang, SY., Hong, S. et al.:** Comparison of OCT and HRT findings among normal, normal tension glaucoma, and high tension glaucoma. Korean J Ophthalmol, 22; 2008: 236–241.
 30. **Shin, JW., Sung, KR., Lee, JY. et al.:** Optical coherence tomography vessel density mapping at various retinal layers in healthy and normal tension glaucoma eyes. Graefes Arch Clin Exp Ophthalmol, 255; 2017: 1193–1202.
 31. **Shou, T., Liu, J., Wang, W. et al.:** Differential dendritic shrinkage of alpha and beta retinal ganglion cells in cats with chronic glaucoma. Invest Ophthalmol Vis Sci, 44; 2003: 3005–3010.
 32. **Schwenn, O., Troost, R., Vogel, A. et al.:** Ocular pulse amplitude in patients with open angle glaucoma, normal tension glaucoma, and ocular hypertension. Br J Ophthalmol, 86; 2002: 981–984.
 33. **Velcheva, I., Antonova, N., Titianova, E. et al.:** Hemorheological disturbances in cerebrovascular diseases. Clin Hemorheol Microcirc, 39; 2008: 391–396.



Igor Kozák, Jozef Rovenský, Viera Štvrtinová, Lenka Franeková et al.

OFTALMOREVMATOLOGIE

Galén, 2017, 287 str.

ISBN 978-80-7492-294-7

První vydání, 155 x 225 mm, brožované, barevně

Anotace:

Cena: 490 Kč

Monografie přibližuje hraniční problematiku dvou medicínských specializací – oftalmologie a revmatologie. Interdisciplinární postup lékařů a specialistů dovo-
luje přesněji diagnostikovat a volit nevhodnější terapeutický postup v moderní
medicině.

Autoři mapují klinické prezentace očních onemocnění při základním revmato-
logickém postižení, představují nové poznatky v diagnostice, zobrazovacích me-
todách i léčbě této skupiny onemocnění. Publikace je primárně určena očním
lékařům, revmatologům, internistům a praktickým lékařům, dále pak lékařům
v předatestační přípravě a studentům medicíny se zájmem o tyto obory.

Obsah:

Autoři * Úvodem * Diagnostika v revmatologii * Moderní diagnostika uveitid v oftalmologii * Současné léčebné možnosti
v revmatologii * Léčebné možnosti uveitid a transport léčiv * Revmatoidní artritida a oční projevy * Ankylozující spondylitida
a oční projevy * Polymyalgia rheumatica, vaskulitidy a poškození oka * Enteropatické artritidy a oční projevy * Systémový lu-
pus erythematosus a oční projevy * Relabující polychondritida a oční projevy * Behčetova choroba a oční projevy * Infekční
a reaktivní artritidy * Sarkoidóza a oční projevy * Syndrom hypermobility a Pagetova choroba * Alkaptonurie a ochronóza
* Lymfomatoidní granulomatóza a oční projevy * Sjögrenův syndrom * Kawasakiho choroba a oční projevy * Castlemanova
choroba – multicentrická angiofolikulární lymfoidní hyperplazie * Oční a revmatologické komplikace při HIV a AIDS * Familiární
středomořská horečka a oční projevy * Autoinflamatorní syndromy a oční projevy * Onemocnění se vztahem k IgG4 * Oční
komplikace léků používaných v revmatologii * Zkratky * Rejstřík

**Objednávky zasílejte e-mailem nebo poštou: LD, s.r.o., Tiskárna Prager, Elišky Přemyslovny 1335,
150 00 Praha 5, e-mail: tiskarnaprager@prager-print.cz, mobil: 602 377 675.**