

# KARCINÓM Z MERKELOVÝCH BUNIEK MIHALNICE A OČNICE

## SOUHRN

Výskyt karcinómu z Merkelových buniek má v posledných rokoch celosvetovo vzrastajúcu tendenciu. Karcinóm z Merkelových buniek je vzácné nádorové ochorenie kože vyskytujúce sa predovšetkým na slnku exponovaných miestach. Malígný zvrät Merkelových buniek je v súčasnosti dávajúci do súvislosti s infekciou vyvolanou Merkel cell polyomavirusom. V niektorých prípadoch môže mať ochorenie v počiatočnej fáze pomerne nenápadný klinický obraz, čo je v kontraste s jeho rozsiahlou mikroskopickou propagáciou. Z tohto dôvodu sa zvyšuje riziko neskorej diagnózy, alebo nedostatočného primárneho chirurgického ošetrenia. Diagnostickým štandardom je histologické a predovšetkým imunohistochemické vyšetrenie vzorky nádorového tkaniva. Karcinóm z Merkelových buniek má výraznú tendenciu k lokálnej rekurencii a včasnému rozvoju metastáz do regionálnych uzlín s následnou generalizáciou. Základom liečby je radikálna excízia tumoru doplnená vo väčšine prípadov o adjuvantnú rádioterapiu cielenú na miesto primárneho výskytu a na oblasť regionálnych drenážnych uzlín. Účinnosť rozdielnych chemoterapeutických protokolov u karcinómu z Merkelových buniek je väčšinou malá a medián prežitia je nízky. Z prognostického hľadiska hrá u karcinómu z Merkelových buniek najvýznamnejšiu úlohu staging tumoru v čase záchytu. U suspektných lézií v oblasti okolia oka, mihalnice a orbity je potrebné indikovať adekvátny terapeutický prístup, aby bol záchyt tohoto ochorenia v čo najskoršom štádiu. Autori opisujú klinické skúsenosti u 2 pacientov s karcinómom z Merkelových buniek v oblasti mihalnice a očné. **Kľúčové slová:** Nádory mihalnic, nádory očné, karcinóm z Merkelových buniek

## SUMMARY

### MERKEL CELL CARCINOMA OF THE EYELID AND ORBIT

The incidence of Merkel cell carcinoma has tended to increase worldwide in recent years. Merkel cell carcinoma is a rare tumor of the skin that occurs mainly in the sun exposed sites. The malignant reversal of Merkel cells is currently associated with an infection caused by a Merkel cell polyomavirals. In some cases, the disease may have a relatively inconspicuous clinical picture in the initial phase, which is in contrast to its extensive microscopic propagation. For this reason, the risk of late diagnosis or insufficient primary surgery is increased. The diagnostic standard is histological and, in particular, immunohistochemical examination of tumor tissue samples. Merkel cell carcinoma is a marked tendency to local recurrence and early development of metastases in regional lymph nodes, followed by generalization. The basis of treatment is radical excision of the tumor by in most cases by adjuvant radiotherapy targeted at primary place of occurrence and the area of regional draining lymph nodes. The effectiveness of different chemotherapeutic protocols in Merkel cell carcinoma is mostly low and the median survival is low. From a prognostic point of view, Merkel cell carcinoma plays the most important role of staging the tumor at the time of capture. The suspected lesions in the area around the eye, eyelid and orbit need to indicate adequate therapeutic approach that the detection of the disease at the earliest stage. The authors describe the clinical experience in 2 patients with Merkel cell carcinoma of the eyelid and orbit.

**Key words:** eyelid tumors, tumors of the orbit, Merkel cell carcinoma

Čes. a slov. Oftal., 74, 2018, No.1, p. 37-43

## ÚVOD

Karcinóm z Merkelových buniek (MCC) je relatívne vzácny primárny kožný malígný novotvar. Klinicky sa obvykle manifestuje ako nodulárna, niekedy na povrchu exulcerovaná afekcia červenofialovej farby, ktorá postihuje oblasti kože exponovanej slnečnému žiareniu, najčastejšie tvár a končatiny [1,2]

Karcinóm z Merkelových buniek je vysoko agresívny neuroendokrinný kožný nádor, prvýkrát popísaný Toker [3] v roku 1972 ako „trabecular cell carcinoma“. Nádor primárne vy-

chádza z Merkelových buniek lokalizovaných v bazálnej vrstve epidermis. Tieto bunky sa vyvíjajú z epidermálnych kmeňových buniek a majú svoj pôvod v embryonálnej pokožke. U dospelých myší epidermálne kmeňové bunky postupne nahrádzajú odumierajúcu populáciu Merkelových buniek. K tomu, aby sa z kmeňových buniek stali Merkelovej bunky, je nevyhnutný transkripčný faktor atonal homológov 1 (Atoh1) [4]. V súčasnej dobe sú skúmané možnosti regulácie tohto faktora vo vzťahu k diferenciácii Merkelových buniek a rozvoju MCC.

Nádor je tvorený menšími, fenotypovo primitívnymi, pomerne uniformnými bunkami, ktoré majú relatívne chudobnú

Furdová A.<sup>1</sup>, Michalková M.<sup>2</sup>, Javorská L.<sup>2</sup>

<sup>1</sup>Klinika oftalmológie Lekárskej fakulty Univerzity Komenského a Univerzitná nemocnica, Nemocnica Ružinov, Bratislava

prednosta: doc. MUDr. Krásnik Vladimír, PhD.

<sup>2</sup>Oftalmologické oddelenie JZS, Nemocnica Poprad a.s.

prednosta: MUDr. Michalková Mária

*Autori práce týmto prehlasujú, že vznik aj téma odborného článku a jeho zverejnenie nie je v rozpore záujmov a nie je podporené žiadnou farmaceutickou firmou.*



Do redakcie doručeno dne: 12.3.2018

Do tisku prijato dne: 13.3.2018

doc. Mgr. MUDr. Alena Furdová, PhD., MPH, FEBO

Klinika oftalmológie LFUK a UNB, nemocnica Ružinov

Ružinovská 6, 826 06 Bratislava

afrf@mail.t-com.sk;

alikaufurdova@gmail.com

cytoplazmu. Jadrá nádorových buniek sú okrúhle, mechúrikovité, s jemnou chromatinovou kresbou a početnými nukleolami. Príznačná je vysoká mitotická aktivita nádorových buniek môžu byť aj atypické mitózy. Nádor obvykle vytvára väčšie solídne ložiská vykazujúce charakteristický infiltratívny rast difúzneho typu, menej často sa prejaví trabekulárnymi formáciami [5].

Nádor sa vyskytuje predovšetkým na slnku exponovaných miestach u kaukazskej rasy, najmä u mužov. Výnimočne bol opísaný aj v detskom veku [6]. Výskyt MCC má v posledných rokoch vzrastajúcu tendenciu. Podľa Surveillance Epidemiology and End Results (SEER) registra Spojených štátov amerických predstavovala ročná incidencia 1,5 prípadu na jeden milión obyvateľov v roku 1986 a 4,4 prípadu na milión obyvateľov v roku 2001 [7]. V porovnaní s melanómom je MCC charakterizovaný dvojnásobnou letalitou a stúpajúcou incidenciou [7]. Po chirurgickom odstránení má nádor tendenciu k lokálnej rekurencii (27-60%), k skorému postihnutiu regionálnych uzlín (45-91%) a vzdialeným metastázam (18-52%) [11].

Malígny zvrät Merkelových buniek je spôsobený sekvenciou objaveného Merkel cell polyomaviru (MCPyV) do bunkového genómu [12]

Nádor sa najčastejšie vyskytuje na hlave a krku (40-75%), naopak na trupe a v gluteálnej oblasti sa vyvíja len 10-27% nádorov [13]. Klinicky sa spravidla javí ako nebolestivý, odolný, pologuľovitý, červený až lividne sfarbený vyklenujúci sa tumor veľkosti v rozmedzí 0,3-15 cm [14]. Makroskopicky sa väčšinou zdá byť dobre ohraničený a homogénny, čo je v kontraste s jeho rozsiahlou mikroskopickou propagáciou. Pri raste na trupe a v gluteálnej oblasti môže nádor imponovať ako hlboko v podkoží uložený uzol farby kože podobajúci sa cyste [15]. Tento zdanlivo benígny nález zvyšuje riziko neskorého diagnózy, ako aj nedostatočnej primárnej excízie tumoru.

Príslušnosť k neuroendokrinnému systému dokladuje elektrónovomikroskopický obraz elektrodenzných neurosekrečných granúl v bunkách tumoru a v niektorých prípadoch možno detekovať aj prítomnosť intranukleárných a cytoplazmatických inklúzií MCPyV.

Diferenciálne diagnosticky je pri základnom histologickom vyšetrení potreba odlišiť metastatický malobunkový karcinóm pľúc, neuroblastóm, kožné lymfómy, metastatické karcinoidy, amelanotický melanóm, karcinóm potných žliaz, histiocytózu z Langerhansových buniek a Ewingov sarkóm [16]. Je teda nutné vykonať dôkladné celkové klinické vyšetrenie a hlavne imunohistochemické vyšetrenie nádorového tkaniva. Je možnosť združeného výskytu s inými nádormi, napríklad s karcinómom prsníka alebo vaječníkov, leukémiou, malígnym lymfómom, anaplastickým meningeómom [17]. U 20-50% pacientov s MCC sa v anamnéze vyskytujú ďalšie kožné neoplázie, najmä bazocelulárny karcinóm.

V určení štádia tumoru hrá významnú úlohu pozitronová emisná tomografia/komputerová tomografia (PET / CT). S vysokou citlivosťou umožňuje odhaliť ako postihnutie regionálnych lymfatických uzlín, tak prípadnú rekurenciu či prítomnosť vzdialených metastáz. Je tiež vhodné na plánovanie a hodnotenie účinnosti cieľenej rádioterapie a efektu aplikovanej chemoterapie [18].

Pre MCC je typická tendencia k častej lokálnej rekurencii a včasnému rozvoju metastáz do regionálnych uzlín s následnou generalizáciou ochorenia. Tento agresívny rastový potenciál znamená, že tumor môže bez terapie zdvojnásobiť svoj rozmer počas jedného týždňa [8], čo viedlo k štúdiu prarastových charakteristík MCC buniek. Prvú zmienku o genetickej alterácii receptorov rastových faktorov u MCC uverejnil Swick a kol. [19].

Porucha regulácie bunkového cyklu sa tak zdá byť zásadná pre vznik tumoru. Výrazne častejšie oproti bežnej populácii sa MCC vyskytuje u imunosupresívnych transplantovaných a u pacientov s AIDS, podobne ako je tomu v prípade výskytu Kaposiho sarkómu. Podobnosť s týmto tumorom, v ktorého etiopatogenéze sa zúčastňujú herpes vírus asociovaný s Kaposiho sarkómom, viedla k myšlienke, že aj v pozadí MCC môže byť vírusová infekcia. Prítomnosť MCPyV u MCC potvrdilo niekoľko nezávislých skupín [20–22]. Frekvencia vírus pozitívnych prípadov je všeobecne vysoká (v rozmedzí 69-85%) s výnimkou austrálskej populácie, kde bola prítomnosť vírusu identifikovaná len u 24% MCC. MCPyV následne vyjadruje malý a veľký T antigén, ktoré sú multifunkčnými proteínmi. Z prognostického hľadiska je význam prítomnosti MCPyV infekcie u MCC nejasný a názory sa rôznia. Nádory, u ktorých bola identifikovaná tkanivová prítomnosť MCPyV, majú horšiu prognózu. Pacienti, ktorých MCC genóm obsahuje vírusovú DNA, majú zvyčajne priaznivejší priebeh choroby [23].

V patogenéze tumoru okrem vírusovej etiológie sa zúčastňujú aj ďalšie faktory. K vzniku MCC môže prispieť ultrafialové žiarenie (UV) a riziko vzrastá so zvýšenou expozíciou slnečného UV B žiarenia [24,25]. Úloha UV žiarenia je v tomto ohľade skôr imunosupresívna než mutagénna, kedy za rozhodujúcu je považovaná indukcia imunosupresívnych cytokínov IL 10 a TNF a izomerizácie transurokanovej kyseliny na cis urokanovú kyselinu a tvorba reaktívnych kyslíkových radikálov [26,27]. Tento poznatok je v zhode so zrejmom epidemiologickou väzbou medzi užívaním imunosupresívnych liekov a vznikom MCC [28]. Napr. u pacientov po transplantácii obličky je výskyt MCC až 15-krát vyšší oproti bežnej populácii. Vo fínskej štúdii čerpajúcej dáta z National Renal Transplant Registre a Finnish Cancer Registry autori zistili medzi 4 200 pacientmi po transplantácii obličky tri prípady s MCC [29]. Podobné pozorovania častejšieho výskytu MCC u imunokompromitovaných pacientov a v signifikantne mladšom veku v porovnaní s vekovo porovnateľnými kontrolami urobili aj ďalší autori [30–32]. Na druhej strane bola publikovaná rada kazuistik so spontánnou regresiou MCC a táto bola pozorovaná aj po zlepšení imunitných funkcií po redukcii imunosupresívnej terapie. Napr. Friendlander et al dokumentovali terminálne chorého pacienta po transplantácii obličky, u ktorého došlo k prechodnej regresii MCC po eliminácii cyklosporínu z imunosupresívneho protokolu [33]. Po verifikácii MCC na podklade biopsie, alebo excízie suspektného kožného ložiska, by ďalšia terapia mala byť vedená chirurgickým pracoviskom špecializovaným na liečbu malígneho melanómu. Jej základom je radikálna excízia, alebo v prípade pozitívnych resekcčných hraníc reexcízia tumoru, vždy doplnená o biopsiu sentinelovej uzliny. Na chirurgický výkon by mala nadväzovať adjuvantná rádioterapia cieľená

na miesto primárneho výskytu a na oblasť regionálnych drenážnych uzlín, a to v prípade, ak bol ak primárny tumor väčší ako 2 cm, pri pozitívnych resekcčných hraniciach alebo blízko nádoru k týmto hraniciam a pri angiolymfatickej invázii [34]. Rádioterapia je tiež jednoznačne odporučená pri pozitívnej biopsii sentinelovej uzliny, alebo pokiaľ neboli uzliny histologicky vyšetrené [35] a u imunokompromitovaných pacientov.

Neexistujú randomizované štúdie hodnotiace účinnosť adjuvantnej chemoterapie u pacientov s MCC. Rovnako o efektívite rozdielnych chemoterapeutických protokolov existuje len málo dát a prezentované závery sú protichodné [36,37]. Najviac skúseností bolo získaných s protokolmi používanými v prvej línii liečby malobunkového karcinómu pľúc, obsahujúcimi etopozid a karboplatinu [38]. Efekt tejto liečby je popisovaný v 60-75%, avšak medián prežitia je až na výnimky nízky [39,40].

Výsledok liečby je závislý na rozvoji nových terapeutických postupov. V tejto súvislosti bola skúšaná rada protilátok proti povrchovým receptorom patriacim do proteín kinase signalling network, trastuzumab proti ErbB 2 receptoru (Her 2 / Neu onkogén) a cetuximab proti EGF (epidermal growth factor) receptoru. Tieto receptory ale nebývajú u MCC exprimované [41]. V prípade expresie c kit (CD117), VEGF receptorov a PDGF receptorov sa ponúka možnosť ovplyvniť nádorovú proliferáciu aplikáciou sorafenidu alebo sunitinibu [42]. U MCC bola tiež pozorovaná zvýšená expresia antiapoptotického proteínu MCL 1, člena rodiny Bcl 2 proteínov, a Bmi 1, transkripčného represora patriaceho do rodiny polycomb group proteínov, ovplyvňujúceho reguláciu bunkového cyklu, proliferáciu a bunkovú sebaobnovu [42]. Inhibícia týchto expresných génov zodpovedných za bunkovú proliferáciu a apoptózu pomocou antisencie oligo-nukleotidov alebo microRNAs by mohla byť tiež nádejnou cestou, ako ovplyvniť nádorový rast [43]. K ozrejmieniu významu tejto protinádorovej a antiangiogenetickej liečby budú potrebné ďalšie štúdie. Na overenie zostáva aj anti-neoplastický efekt IFN alfa, ktorý in vitro redukoval proliferáciu bunkových línií, DNA syntézu a indukoval apoptózu MCC buniek [44]. Rovnako tak bude potrebné overiť ďalšie potenciálne terapeutické prístupy s objasnením role Atoh1 transkripčného faktora v diferenciácii Merkelových buniek. A to či Atoh1 funguje u Merkelových buniek ako nádorový supresorový gén a tiež aké sú možnosti jeho regulácie s využitím v protinádorovej terapii [45].

Z prognostického hľadiska hrá u MCC najvýznamnejšiu úlohu staging tumoru v čase záchytu ochorenia. Lokalizovaný tumor veľkosti menej ako 2 cm bez metastáz do lymfatických uzlín má dobrú prognózu. Nádory veľkosti viac ako 2 cm sú spojené s vysokým rizikom generalizácie [46]. Ďalšie faktory sú zatiaľ v štádiu výskumu z hľadiska ich možného vplyvu na prognózu pacientov.

## MATERIÁL A METODIKA

Kazuistiky dvoch pacientov s MCC. V prvom prípade sa u pacienta riešil chirurgicky opakovane chalazeon, bez indikácie histologického vyšetrenia. V druhom prípade sa

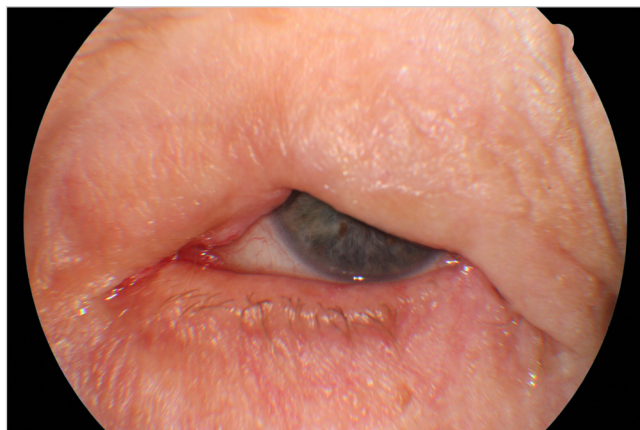robila u pacienta opakovane incízia abscesu hornej mihalnice a oblasti supercília, bez indikácie histologického vyšetrenia. V oboch prípadoch bolo prvotne prehlídnuté možné letálne ochorenie – MCC.

## VÝSLEDKY

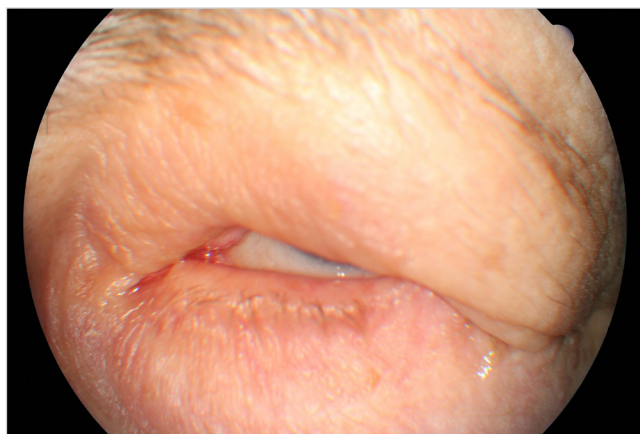### Kazuistika 1

Pacientka, 75 ročná žena, lieči sa od r. 2008 na esenciálnu trombocytémiu –Ticlopidin, v r. 2010 hysterektómia a adnexektómia pre papilárny cystadenokarcinóm ovária, v apríli 2013 zistená B - chronická lymfatická leukémia. Ďalej sa lieči na chronickú vredovú chorobu, reumatoidnú artritídu.

Odoslaná k oftalmológovi v máji 2012 pre dva mesiace trvajúci drobný vaskularizovaný tumorček na okraji hornej mihalnice, prechádzajúci na intermarginálnu plôšku, vnútorné margo zachované. Ambulantne elektrokauterizácia tumoru. O 6 mesiacov má opäť ťažkosti, indikovaná exkochleácia chalasea hornej mihalnice ľavého oka. Nález je nezlepšený, preto o 3 mesiace aplikovaný Diprohos inj. do ložiska. Subjektívne sa nález zhoršuje, mihalnica je opuchnutá. Sledovaná u rajónneho oftalmológa. V marci 2013 odoslaná znovu do nemocnice pre pretrvávajúci 2 cm veľký granulomatózny tumor mihalnice, okraje navahlité, tumor vaskularizovaný, cez



Obr. č. 1: Klinický obraz pacientky č. 1 v r. 2015



Obr. č. 2 Klinický obraz pacientky č. 1 v r. 2015 pri maximálnom úsilí o uzavretie mihalnicovej štrbiny

intermarginálnu plôšku prerastá na tarzálnu spojovku. Indikovaná extirpácia pod mikroskopom a materiál odoslaný na histologické vyšetrenie. Záver histopatologického vyšetrenia: nekompletne extirpované ložisko Merkel-cell karcinómu. Nasadená celková chemoterapia a rádioterapia.

Odoslaná na riešenie do Košíc, v júni 2013 kompletná extirpácia tumoru hornej mihalnice vľavo a defekt nahradený chrupavkou z nosa na Klinike plastickej chirurgie v Košiciach s histologickým potvrdením MCC karcinómu.

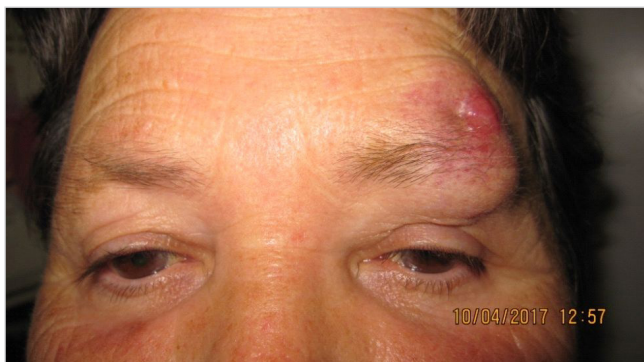V apríli 2014 operácia katarakty (FAKO + IOL o.sin), ale pretrváva lagoftalmus pre parézu n. facialis po extirpácii preaurikulárnych metastáz (MTS). Urobená laterálna tarzorafia, následne opakovane robená epilácia trichiázy (obr. 1, 2).

Vo februári 2015 indikované CT vyšetrenie oblasti krku – zistená nodulárna masa v podkoží v úrovni mandibuly vľavo ako ďalší, nový nález. Aj napriek celkovej liečbe – pokračuje celková CHT pri poslednej dávke druhej línie CHT- recidíva, indikovaná ďalšia RT na oblasť krku. V júni 2015 indikovaná tracheostómia pre postradiačný edém tváre a hrtana, rany po blokovej disekcii a extirpácii MTS na krku a chrbte pretrvávajú otvorené. Pacientka zomiera na celkovú disemináciu ochorenia.

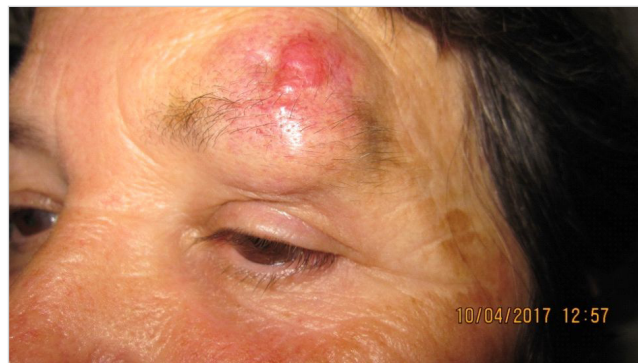### Kazuistika 2

Pacientka, 68-ročná, v januári 2017 začala opúchať hornú mihalnicu vľavo až po obočie. Liečila sa u rájónneho chirurga opakovanými incíziami asi 3 mesiace. Prichádza bez dokumentácie. Veľkosť opuchu sa zväčšovala, preto odoslaná v marci 2017 pre "problémy s videním" a zužovanie zorného poľa k oftalmológovi. Vyšetrenie na našej ambulancii potvrdilo edém mihalnic, prítomná je hlienohnisavá sekrécia zo spojkového vaku, ale aj solidná lézia v oblasti hornej mihalnice a supercília. Centrálna zraková ostrosť 1.0 bez korekcie I.utq. Indikovali sme chirurgické riešenie nádorovej masy v oblasti hornej mihalnice a supercília a materiál z probatórnej excízie sme odoslali na histologické vyšetrenie. Po operácii hojenie p.p.i. (obr. 3, 4). Histopatologickým vyšetrením potvrdený karcinóm z Merkelových buniek, okraje neboli voľné.

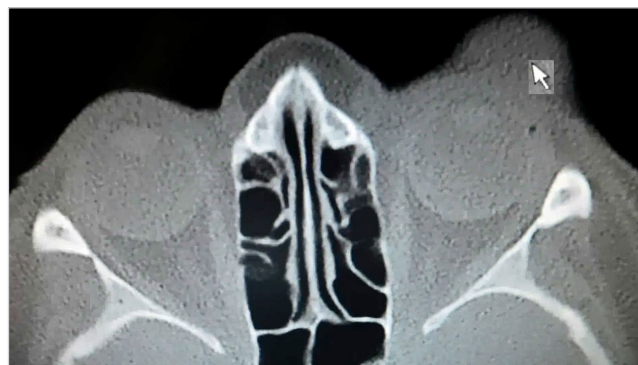V apríli 2017 odoslaná na CT vyšetrenie orbít, potvrdené hyperdenzné polyglobulárne ložisko zasahujúce do mäkkých častí kraniaľne supraorbitálne na hornej mihalnici ľavého oka a v strope orbity, ložisko je veľkosti 40x26x18mm, je v tesnom kontakte s očnou guľou, osteolytické, osteoplastické zmeny na skelete nepozorovať (obr. 5).



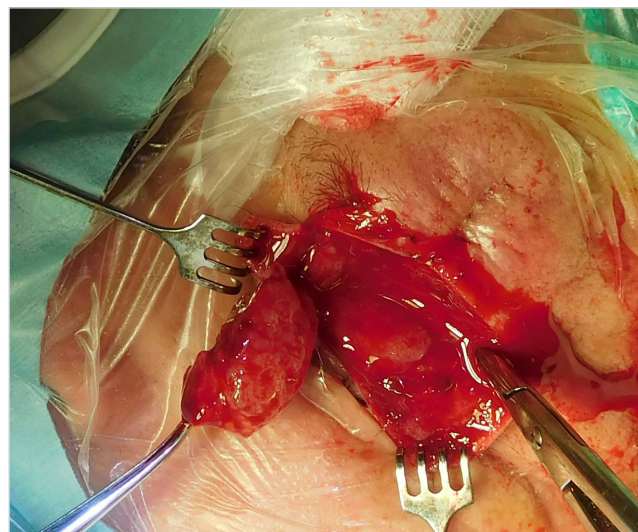
Obr. č. 3: Klinický obraz pacientky č. 2 po opakovaných incíziách v oblasti mihalnice a supercília pre "opuch"



Obr. č. 4: Pacientka č. 2 - detail lézie v oblasti mihalnice supercília v apríli 2017



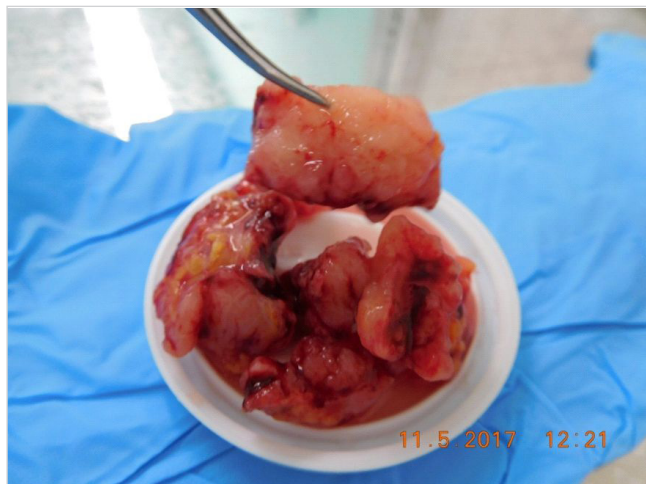Obr. č. 5: CT snímka pacientky č. 2 – šipkou označené ložisko MCC



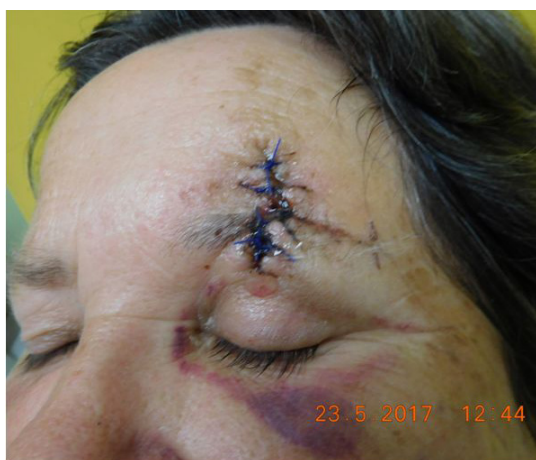Obr. č. 6: Pacientka č. 2 - peroperačný priebeh počas orbitotómie l.sin.

Indikované chirurgické riešenie nádorovej masy v oblasti očnice, hornej mihalnice a supercília, v máji 2017 Orbitotómia sup.l.sin (obr. 6). Peroperačne redukovaný objem nádorového ložiska o 5 cm<sup>3</sup> (obr. 7).

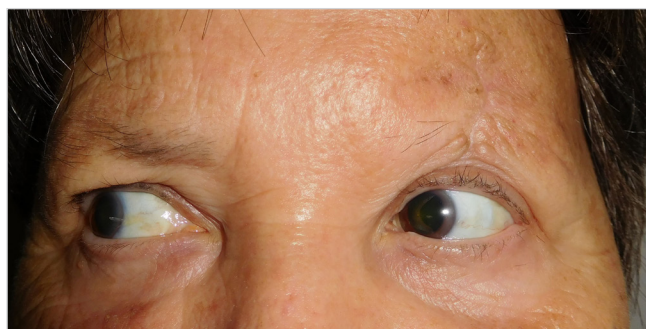Histopatologickým vyšetrením opakovane potvrdený karcinóm z Merkelových buniek, po operácii hojenie p.p. i (obr. 8). Odoslaná na onkologické konzílium, vzhľadom na rozsiahle prítomné patologické uzliny supra aj infradiaphragmaticky, supraklavikulárne bilaterálne, aj v oblasti



Obr. č. 7: Nádorové masy odstránené počas zákroku, na reze belavé, droľivé, neopúzdrené



Obr. č. 8: Klinický obraz pacientky č. 2 po operácii v máji 2017



Obr. č. 9: Pacientka č. 2 – detail jazvy zhojenej mihalnice bez recidívy MCC v septembri 2017

mediastína, periportálne, pankreatiko-doudenálne, v mediastíne a hiloch vytvárajúce sa pakety a v pľúcnom parenchýme ojedinelé subpleurálne a intrapulmonálne noduly, doporučená konkomitantná RT + CHT (etoposid a cisplatina). Začiatok CHT aj RT pacientka dobre toleruje, v oblasti ľavej orbity aj mihalnice bez lokorecidívy (obr. 9). Odoslaná na CT a MRI vyšetrenie (8/2017), natívne v oblasti hlavy a tváre bez prítomnosti evidentných ložiskových lézií. Pacientka pokračuje v liečbe etoposid a cisplatina, cíti sa dobre.

## DISKUSIA

Karcinóm z Merkelových buniek patrí ku vzácnym kožným nádorom. Rovnako ako ostatné neuroendokrinné karcinómy vykazuje znaky epitelovej aj neuroendokrinné diferenciácie. Ide o vzácne nádorové ochorenie kože s výraznou tendenciou k lokálnej recidíve, postihnutiu regionálnych uzlín a tvorbe vzdialených metastáz. U imunokompromitovaných má väčšinou vysoko agresívny priebeh a často fatálny výsledok. To zdôrazňuje potrebu pravidelnej preventívnej inšpekcie kože u pacientov a u suspektných lézií indikovať adekvátny chirurgický prístup.

V prípade potvrdenia MCC nadväznú terapeutické postupy musia byť komplexné a dostatočne intenzívne. Výskyt tohoto ochorenia primárne v oblasti mihalnice a okolia oka je zriedkavý, preto by mal oftalmológ v spolupráci s dermatológom myslieť na možnosť aj tohoto ochorenia pri každej recidivujúcej, nehovajacej sa lézii v oblasti mihalnice a okolia oka. V prípade pochybností odoslať vždy vzorku na histopatologické vyšetrenie.

Nádor sa vyskytuje predovšetkým na slnku exponovaných miestach, čo sa potvrdilo aj u našich dvoch pacientov.

Histopatologická diferenciálna diagnostika zahŕňa niekoľko malígnych nádorov, medzi ktoré patrí najmä malobunkový malígny melanóm, kožné lymfómy, niektoré formy bazaliómu, Ewingov sarkóm a kožné metastázy malobunkového karcinómu, ktoré predstavujú v bežnej diagnostickej praxi asi najväčší diferenciálny diagnostický problém. V oblasti oftalmológie sa môže zameniť obraz ložiska na mihalniciach, alebo v okolí oka aj za recidivujúce chalazeon, čo sa potvrdilo aj u našej jednej pacientky.

Diagnóza karcinómu z Merkelových buniek vychádza zo základného histologického obrazu solidne usporiadaného nádoru pozostávajúceho z fenotypovo primitívnych polygonálnych buniek. Diagnózu je vždy nutné potvrdiť imunohistologickým vyšetrením znakov epitelovej a neuroendokrinné diferenciácie. V súčasnej dobe sa odporúča vyšetriť nádor panelom protilátok, ktorý zahŕňa CK 20, CK 7, TTF-1, NSE a / alebo neurofilamenta, prípadne chromogranin A. Väčšina popísaných nádorov vykazuje pozitivitu NSE a neurofilament, pozitivita chromograninu A býva variabilne zastihnutá len v menšom percente prípadov. Použitie protilátky MNF116 sa teda javí ako prínosné v diagnosticky komplikovaných prípadoch MCC s odlišným imunohistochemickým profilom expresie CK 20. Protilátka MNF116 vcelku verne kopíruje stupeň expresie CK 20 v nádorových bunkách [47]. Výsledky prinášajú nové poznatky o expresii  $\beta$ -tubulínu triedy III v neuroendokrinných karcinómoch. [48]. Výrazný rozdiel medzi reaktivitou protilátok TU-20 a tuj-1 bol pozorovaný v skupine dlaždicovobunkových karcinómov, ktoré vykazovali pozitivitu  $\beta$ -tubulínu triedy III pri použití protilátky tuj-1 [49], zatiaľ čo pri použití protilátky TU-20 bol výsledok negatívny [50]. Ďalším možným vysvetlením je známa a častá posttranslačná modifikácia C-konca rôznych izotypov  $\beta$ -tubulínu, prípadne interakcia tejto oblasti s proteínmi viazucimi mikrotubuly (MAP), ktorá môže zmeniť antigénne vlastnosti tejto oblasti [51].

Kauzálna úloha cyklosporínu v patogenéze kožných nádorov u pacientov po transplantácii orgánov je však sporná a riziko ich vzniku súvisí skôr s celkovou úrovňou imunosupresie

než s jedným konkrétnym imunosupresívom [52,53]. V prípade pacienta po kombinovanej transplantácii obličky a pankreasu bola terapia od začiatku založená na podávaní takrolimu spolu s mykofenolátmofetilom a prednizónom. Cez konverziu na sirolimus a vysadenie mykofenolátu krátko po stanovení diagnózy došlo po niekoľkých mesiacoch ku generalizácii procesu [54]. Vznik MCC bol pozorovaný aj u pacienta dlhodobo užívajúceho azatioprin [55] a ani v tomto prípade konverzia na sirolimus nezabránila generalizácii ochorenia. Tieto nálezy podporujú myšlienku kauzálnej úlohy celkovej úrovne imunosupresie skôr než jedného konkrétneho imunosupresíva a tiež naznačujú nedostatočný efekt redukcie imunosupresie a konverzie na sirolimus pri ovplyvnení ďalšieho priebehu tohto ochorenia. V našom klinickom pozorovaní sa u jednej pacientky vyskytol MCC po liečbe leukémie.

Základným preventívnym opatrením zostáva pravidelná kontrola kože u imunosupresívnych pacientov spojená v prípade podozrivého nálezu s prevedením biopsie. Aplikácia antivirových MCPy u pozitívnych rizikových pacientov je limitovaná skutočnosťou, že v tej dobe je už u väčšiny pacientov prítomná protilátková odpoveď, čo nasvedčuje tomu, že aktívna infekcia prebehla v období predchorobia a neprebíha aktívna replikácia vírusu. U niektorých pacientov sa zvažuje profylaktická vakcinácia proti MCPyV, a to u imunosupresívnych pacientov, ktorí sa doposiaľ s MCPyV infekciou nestretli [56]. Niektorí autori sponchybujú vplyv primárnej lokalizácie tumoru na celkové prežívanie pacientov. Podobne bol sponchybný aj význam tumor pozitívnej resekcnej hranice a blízkosti lézie regionálnym lymfatickým uzlinám ako prediktor vývoja nodálneho postihnutia [57]. U našich pacientov v oboch prípadoch pri probatórnej excízii neboli resekcne okraje voľné a u oboch sa biopsia

riešila až po predchádzajúcich chirurgických zákrokoch.

Doporučuje sa vykonávať lokálne širokú excíziu tumoru, pretože lokálna recidíva je spájaná s horšou celkovou prognózou [58]. Za prognosticky negatívnu je tiež považovaná zvýšená expresia inhibítora apoptózy survivínu a P63 [59].

Pri prognóze MCC najvýznamnejšiu úlohu má staging tumoru v čase záchytu ochorenia, lézie lokalizované v oblasti gluteálnej a oblasti trupu sú spájané s vyšším výskytom nodálnych metastáz oproti léziám lokalizovaným na hlave a krku [58]. U našich pacientov sa metastázy vyskytli veľmi skoro napriek tomu, že primárne ložisko MCC bolo v oblasti tváre.

## ZÁVER

Karcinóm z Merkelových buniek v oblasti mihalníc je raritným ochorením. Za prítomnosti vzdialených metastáz sú naše terapeutické možnosti obmedzené a operačné riešenie je liečbou paliatívnou, rovnako ako rádioterapia s chemoterapiou. MCC je možné považovať za nádor chemosenzitivný, avšak len zriedka chemokurabilný. Chemoterapeutický liečebný protokol sa riadi odporúčením platným pre malobunkový bronchiálny karcinóm. Uplatňuje sa polychemoterapia s kombináciou metotrexát, bleomycín, 5-fluorouracil alebo cyklofosamid. Alternatívou agresívnej vysokodávkovej liečebnej schémy môže byť, najmä u starších pacientov, podávanie nízkodávkovaného etopozidu. Dôležitá je symptomatická liečba. Krátko po chirurgickom odstránení primárneho nádoru môžu vzniknúť lokálne recidívy a metastázy v lymfatických uzlinách. Z tohto dôvodu je nevyhnutné veľmi starostlivé sledovanie pacientov v rámci dispenzárnej starostlivosti.

## LITERATURA

- Allen, P.J., Bowne, W.B., Jaques, D.P., et al.: Merkel cell carcinoma: prognosis and treatment of patients from a single institution. *J. Clin. Oncol. Off. J. Am. Soc. Clin. Oncol.* 2005; **23** (10): 2300–9.
- Becker, J., Mauch, C., Kortmann, R-D., et al.: Short German guidelines: Merkel cell carcinoma. *J. Dtsch. Dermatol. Ges. J. Ger. Soc. Dermatol. JDDG.* 2008; **6** (Suppl 1): S15-16.
- Becker, J.C., Houben, R., Ugurel, S. et al.: MC polyomavirus is frequently present in Merkel cell carcinoma of European patients. *J. Invest. Dermatol.* 2009; **129** (1): 248–50.
- Becker, J.C., Schrama, D., Houben, R.: Merkel cell carcinoma. *Cell. Mol. Life Sci. CMLS.* 2009; **66** (1): 1–8.
- Boratyńska, M., Watorek, E., Smolska, D. et al.: Anticancer effect of sirolimus in renal allograft recipients with de novo malignancies. *Transplant. Proc.* 2007; **39** (9): 2736–9.
- Bossuyt, W., Kazanjian, A., De Geest, N. et al.: Atonal homolog 1 is a tumor suppressor gene. *PLoS Biol.* 2009; **7** (2): e39.
- Brenner, B., Sulkes, A., Rakowsky, E. et al.: Second neoplasms in patients with Merkel cell carcinoma. *Cancer.* 2001; **91** (7): 1358–62.
- Brunner, M., Thurnher, D., Pammer, J. et al.: Expression of VEGF-A/C, VEGF-R2, PDGF-alpha/beta, c-kit, EGFR, Her-2/Neu, Mcl-1 and Bmi-1 in Merkel cell carcinoma. *Mod. Pathol. Off. J. U. S. Can. Acad. Pathol. Inc.* 2008; **21** (7): 876–84.
- Buell, J.F., Trofe, J., Hanaway, M.J. et al.: Immunosuppression and Merkel cell cancer. *Transplant. Proc.* 2002; **34** (5): 1780–1.
- Busse, P.M., Clark, J.R., Muse, V.V. et al.: Case records of the Massachusetts General Hospital. Case 19-2008. A 63-year-old HIV-positive man with cutaneous Merkel-cell carcinoma. *N. Engl. J. Med.* 2008; **358** (25): 2717–23.
- Concannon, R., Larcos, G.S., Veness, M.: The impact of (18)F-FDG PET-CT scanning for staging and management of Merkel cell carcinoma: results from Westmead Hospital, Sydney, Australia. *J. Am. Acad. Dermatol.* 2010; **62** (1): 76–84.
- Dean, N.M., Bennett, C.F.: Antisense oligonucleotide-based therapeutics for cancer. *Oncogene.* 2003; **22** (56): 9087–96.
- Dráberová, E., Lukás, Z., Iványi, D. et al.: Expression of class III beta-tubulin in normal and neoplastic human tissues. *Histochem. Cell Biol.* 1998; **109** (3): 231–9.
- Engels, E.A., Frisch, M., Goedert, J.J. et al.: Merkel cell carcinoma and HIV infection. *Lancet Lond. Engl.* 2002; **359** (9305): 497–8.
- Feng, H., Shuda, M., Chang, Y. et al.: Clonal integration of a polyomavirus in human Merkel cell carcinoma. *Science.* 2008; **319** (5866): 1096–100.
- Fortina, A.B., Piaserico, S., Caforio, A.L.P. et al.: Immunosuppressive level and other risk factors for basal cell carcinoma and squamous cell carcinoma in heart transplant recipients. *Arch. Dermatol.* 2004; **140** (9): 1079–85.
- Friedlaender, M.M., Rubinger, D., Rosenbaum, E. et al.: Temporary regression of Merkel cell carcinoma metastases after cessation of cyclosporine. *Transplantation.* 2002; **73** (11): 1849–50.
- Garneski, K.M., Warcola, A.H., Feng, Q. et al.: Merkel cell polyomavirus is more

- frequently present in North American than Australian Merkel cell carcinoma tumors. *J. Invest. Dermatol.* 2009; **129** (1): 246–8.
19. **Girschik, J., Fritsch, L., Threlfall, T. et al.:** Deaths from non-melanoma skin cancer in Western Australia. *Cancer Causes Control CCC.* 2008; **19** (8): 879–85.
  20. **Goepfert, H., Remmler, D., Silva, E. et al.:** Merkel cell carcinoma (endocrine carcinoma of the skin) of the head and neck. *Arch. Otolaryngol. Chic. Ill.* 1960. 1984; **110** (11): 707–12.
  21. **Helmbold, P., Schröter, S., Holzhausen, H.J. et al.:** [Merkel cell carcinoma: a diagnostic and therapeutic challenge]. *Chir. Z. Alle Geb. Oper. Medizen.* 2001; **72** (4): 396–401.
  22. **Hodgson, N.C.:** Merkel cell carcinoma: changing incidence trends. *J. Surg. Oncol.* 2005; **89** (1): 1–4.
  23. **Jirásek, T., Mandys, V., Viklický, V.:** Expression of class III beta-tubulin in neuroendocrine tumours of gastrointestinal tract. *Folia Histochem. Cytobiol.* 2002; **40** (3): 305–10.
  24. **Jirásek, T., Matěj, R., Pock, L. et al.:** Karcinom z Merkelových buněk – imunohistologická studie v souboru 11 pacientů. *Čes.-Slov. Patol.* 2009; **1** (45): 9–13.
  25. **Kassem, A., Schöpflin, A., Diaz, C. et al.:** Frequent detection of Merkel cell polyomavirus in human Merkel cell carcinomas and identification of a unique deletion in the VP1 gene. *Cancer Res.* 2008; **68** (13): 5009–13.
  26. **Kim, J., McNiff, J.M.:** Nuclear expression of survivin portends a poor prognosis in Merkel cell carcinoma. *Mod. Pathol. Off. J. U. S. Can. Acad. Pathol. Inc.* 2008; **21** (6): 764–9.
  27. **Koljonen, V., Kukko, H., Tukiainen, E. et al.:** Incidence of Merkel cell carcinoma in renal transplant recipients. *Nephrol. Dial. Transplant. Off. Publ. Eur. Dial. Transpl. Assoc. - Eur. Ren. Assoc.* 2009; **24** (10): 3231–5.
  28. **Krasagakis, K., Krüger-Krasagakis, S., Tzanakakis, G.N. et al.:** Interferon-alpha inhibits proliferation and induces apoptosis of merkel cell carcinoma in vitro. *Cancer Invest.* 2008; **26** (6): 562–8.
  29. **Krejčí, K., Tichý, T., Horák, P. et al.:** Merkel cell carcinoma of the gluteal region with ipsilateral metastasis into the pancreatic graft of a patient after combined kidney-pancreas transplantation. *Onkologie.* 2010; **33** (10): 520–4.
  30. **Lawenda, B.D., Thiringer, J.K., Foss, R.D. et al.:** Merkel cell carcinoma arising in the head and neck: optimizing therapy. *Am. J. Clin. Oncol.* 2001; **24** (1): 35–42.
  31. **Ludueña, R.F.:** Are tubulin isotypes functionally significant. *Mol. Biol. Cell.* 1993; **4** (5): 445–57.
  32. **Maubec, E., Duvillard, P., Velasco, V. et al.:** Immunohistochemical analysis of EGFR and HER-2 in patients with metastatic squamous cell carcinoma of the skin. *Anticancer Res.* 2005; **25** (2B): 1205–10.
  33. **Medina-Franco, H., Urist, M.M., Fivash, J. et al.:** Multimodality treatment of Merkel cell carcinoma: case series and literature review of 1024 cases. *Ann. Surg. Oncol.* 2001; **8** (3): 204–8.
  34. **Moosa, M.R., Gralla, J.:** Skin cancer in renal allograft recipients—experience in different ethnic groups residing in the same geographical region. *Clin. Transplant.* 2005; **19** (6): 735–41.
  35. **Pastrana, D.V., Tolstov, Y.L., Becker, J.C. et al.:** Quantitation of human seroresponsiveness to Merkel cell polyomavirus. *PLoS Pathog.* 2009; **5** (9): e1000578.
  36. **Pectasides, D., Pectasides, M., Economopoulos, T.:** Merkel cell cancer of the skin. *Ann. Oncol. Off. J. Eur. Soc. Med. Oncol.* 2006; **17** (10): 1489–95.
  37. **Pilotti, S., Rilke, F., Lombardi, L.:** Neuroendocrine (Merkel cell) carcinoma of the skin. *Am. J. Surg. Pathol.* 1982; **6** (3): 243–54.
  38. **Popp, S., Waltering, S., Herbst, C. et al.:** UV-B-type mutations and chromosomal imbalances indicate common pathways for the development of Merkel and skin squamous cell carcinomas. *Int. J. Cancer.* 2002; **99** (3): 352–60.
  39. **Poulsen, M., Rischin, D., Walpole, E. et al.:** High-risk Merkel cell carcinoma of the skin treated with synchronous carboplatin/etoposide and radiation: a Trans-Tasman Radiation Oncology Group Study—TROG 96:07. *J. Clin. Oncol. Off. J. Am. Soc. Clin. Oncol.* 2003; **21** (23): 4371–6.
  40. **Poulsen, M.G., Rischin, D., Porter, I. et al.:** Does chemotherapy improve survival in high-risk stage I and II Merkel cell carcinoma of the skin? *Int. J. Radiat. Oncol. Biol. Phys.* 2006; **64** (1): 114–9.
  41. **Ratner, D., Nelson, B.R., Brown, M.D. et al.:** Merkel cell carcinoma. *J. Am. Acad. Dermatol.* 1993; **29** (2 Pt 1): 143–56.
  42. **Rečková, M., Lawrence, H.E.:** Nezvyčajný prípad dlhodobého prežívania pacientky s chemorefraktérnym Merkelovým karcinómom. *Klin. Onkol.* 2007; **20** (5): 354–6.
  43. **Schmid, C., Beham, A., Feichtinger, J. et al.:** Recurrent and subsequently metastasizing Merkel cell carcinoma in a 7-year-old girl. *Histopathology.* 1992; **20** (5): 437–9.
  44. **Scott, C.A., Walker, C.C., Neal, D.A. et al.:** Beta-tubulin epitope expression in normal and malignant epithelial cells. *Arch. Otolaryngol. Head Neck Surg.* 1990; **116** (5): 583–9.
  45. **Shaw, J.H., Rumball, E.:** Merkel cell tumour: clinical behaviour and treatment. *Br. J. Surg.* 1991; **78** (2): 138–42.
  46. **Sihto, H., Kukko, H., Koljonen, V. et al.:** Clinical factors associated with Merkel cell polyomavirus infection in Merkel cell carcinoma. *J. Natl. Cancer Inst.* 2009; **101** (13): 938–45.
  47. **Smith, D.F., Messina, J.L., Perrott, R. et al.:** Clinical approach to neuroendocrine carcinoma of the skin (Merkel cell carcinoma). *Cancer Control J. Moffitt Cancer Cent.* 2000; **7** (1): 72–83.
  48. **Swick, B.L., Ravdel, L., Fitzpatrick, J.E. et al.:** Platelet-derived growth factor receptor alpha mutational status and immunohistochemical expression in Merkel cell carcinoma: implications for treatment with imatinib mesylate. *J. Cutan. Pathol.* 2008; **35** (2): 197–202.
  49. **Tai, P.T., Yu, E., Tonita, J. et al.:** Merkel cell carcinoma of the skin. *J. Cutan. Med. Surg.* 2000; **4** (4): 186–95.
  50. **Tai, P.T., Yu, E., Winquist, E. et al.:** Chemotherapy in neuroendocrine/Merkel cell carcinoma of the skin: case series and review of 204 cases. *J. Clin. Oncol. Off. J. Am. Soc. Clin. Oncol.* 2000; **18** (12): 2493–9.
  51. **Toker, C.:** Trabecular carcinoma of the skin. *Arch. Dermatol.* 1972; **105** (1): 107–10.
  52. **Ullrich, S.E.:** Sunlight and skin cancer: lessons from the immune system. *Mol. Carcinog.* 2007; **46** (8): 629–33.
  53. **Ullrich, S.E.:** Mechanisms underlying UV-induced immune suppression. *Mutat. Res.* 2005; **571** (1–2): 185–205.
  54. **Van Keymeulen, A., Mascré, G., Youseff, K.K. et al.:** Epidermal progenitors give rise to Merkel cells during embryonic development and adult homeostasis. *J. Cell Biol.* 2009; **187** (1): 91–100.
  55. **Veness, M.J., Harris, D.:** Role of radiotherapy in the management of organ transplant recipients diagnosed with non-melanoma skin cancers. *Australas. Radiol.* 2007; **51** (1): 12–20.
  56. **Veness, M.J., Morgan, G.J., Gebiski, V.:** Adjuvant locoregional radiotherapy as best practice in patients with Merkel cell carcinoma of the head and neck. *Head Neck.* 2005; **27** (3): 208–16.
  57. **Walsh, N.M.:** Primary neuroendocrine (Merkel cell) carcinoma of the skin: morphologic diversity and implications thereof. *Hum. Pathol.* 2001; **32** (7): 680–9.
  58. **Weller, K., Vetter-Kauczok, C., Kähler, K. et al.:** Guideline Implementation in Merkel Cell Carcinoma: An Example of a Rare Disease. *Dtsch. Ärztebl. Int.* 2006; **103**: A 2791–6.
  59. **Yiengpruksawan, A., Coit, D.G., Thaler, H.T. et al.:** Merkel cell carcinoma. Prognosis and management. *Arch. Surg. Chic. Ill.* 1960. 1991; **126** (12): 1514–9.