

# AUTOMATICKÁ RETINÁLNÍ OXYMETRIE U PACIENTŮ S DIABETICKOU RETINOPATIÍ

## SOUHRN

**Cíl práce:** Zjistit, zda kyslíková saturace v sítnicových cévách závisí na stupni pokročilosti diabetické retinopatie.

**Metoda a soubor pacientů:** Prospektivní studie porovnávající hodnoty kyslíkové saturace v sítnicových arteriích, vénách a arterio-venózní (A-V) rozdíl u zdravých jedinců a u pacientů s diagnostikovaným diabetem. Studie zahrnovala 114 očí 76 pacientů s diagnostikovaným diabetem a 57 očí 57 pacientů bez diabetu, kteří sloužili jako kontrolní skupina.

**Výsledky:** Průměrná retinální arteriální saturace u pacientů bez diabetu byla  $96,5 \pm 2,6 \%$ ; a zvedla se u pacientů s těžkou neproliferativní či proliferativní diabetickou retinopatií na  $100,5 \pm 5,6 \%$ . Průměrná venózní saturace u pacientů bez diabetu byla  $62,3 \pm 7,4 \%$ ; a zvýšila se na  $74 \pm 7,2 \%$  u pacientů s těžkou neproliferativní diabetickou retinopatií.

**Závěr:** U pacientů s diabetickou retinopatií jsme prokázali zvýšení kyslíkové saturace hemoglobinu jak v arteriální, tak ve venózní krvi v sítnicových cévách a zároveň bylo prokázáno signifikantní snížení arterio-venózního rozdílu v závislosti na tžži diabetického postižení.

**Klíčová slova:** automatická retinální oxymetrie, diabetická retinopatie, kyslíková saturace, Oxymap

## SOUHRN

### AUTOMATIC RETINAL OXYMETRY IN PATIENTS WITH DIABETIC RETINOPATHY

**Aim:** To determine if oxygen saturation in retinal vessels depends on the degree of diabetic retinopathy.

**Material and methods:** A prospective study comparing values of oxygen saturation in retinal arteries, veins, and arterio – venous (A-V) difference in healthy persons and in patients with diagnosed diabetes. The study included 114 eyes of 76 patients with diagnosed diabetes, and 57 eyes of 57 patients without diabetes as a control group.

**Results:** The average retinal arterial saturation in patients without diabetes was  $96.5 \pm 2.6 \%$ , and increased in patients with severe non-proliferative or proliferative diabetic retinopathy to  $100.5 \pm 5.6 \%$ . The average venous saturation in patients without diabetes was  $62.3 \pm 7.4 \%$  and increased to  $74.0 \pm 7.2 \%$  in patients with severe non-proliferative diabetic retinopathy.

**Conclusion:** In patients with diabetic retinopathy, we confirmed the increase of hemoglobin oxygen saturation as in the arterial as in the venous blood in retinal vessels; and significant decrease of arterio-venous difference according to the severity of diabetic involvement was confirmed as well.

**Key words:** automatic retinal oxymetry, diabetic retinopathy, oxygen saturation, Oxymap

*Čes. a slov. Oftal., 72, 2016, No. 5, p. 182–186*

## ÚVOD

Dramatický nárůst incidence diabetu v posledních letech je provázen zvyšováním počtu pacientů s diabetickou retinopatií. Přes výrazné pokroky v léčbě tohoto onemocnění cestou systémové kontroly, laserové terapie, anti-VEGF preparátů a vitrektomie zůstává jednou z nejčastějších příčin slepoty v průmyslově vyspělých zemích. Incidence diabetické retinopatie navíc v současnosti dramaticky stoupá i v zemích rozvojových (18).

Diabetická retinopatie je charakterizována poškozením sítnicových kapilár (13). Bazální membrány kapilár se ztlušťují (16), některé kapiláry obliterují a jiné se stávají širšími (3,

14), formují se mikroaneryzmata. Za všemi těmito změnami stojí zvýšení hladin glukózy v krevním řečišti. Přesné biochemické procesy jsou komplexní a doposud ne zcela známé. Důsledkem kapilárního poškození je zhoršená distribuce krve, která může vést k hypoxii sítnicové tkáně.

Hypoxie sítnice u diabetické retinopatie byla potvrzena na kočičím modelu (15) pomocí pro kyslík senzitivních retinálních elektrod. Vzhledem k invazivnosti metody měření nebylo možné po dlouhou dobu potvrdit tato měření u lidských pacientů.

Od roku 2006 je možné neinvazivní vyšetřování kyslíkové saturace ve velkých sítnicových cévách pomocí automatické retinální oxymetrie (Oxymap ehf. Reykjavík, Island) (7).

Šínová I., Chrapek O., Mlčák P., Řehák J., Karhanová M., Šín M.

Oční klinika FN a UP, Olomouc,  
přednosta prof. MUDr. Jiří Řehák, CSc.,  
FEBO

*Autoři práce prohlašují, že vznik i téma odborného sdělení a jeho zveřejnění není ve střetu zájmu a není podpořeno žádnou farmaceutickou firmou.*

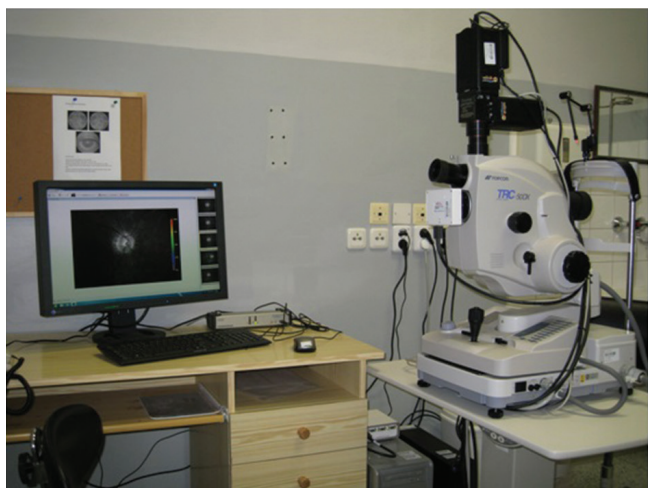

Do redakce doručeno dne 10. 6. 2016  
Do tisku přijato dne 20. 10. 2016

MUDr. Martin Šín, Ph.D. FEBO  
Oční klinika FN a UP Olomouc  
I.P. Pavlova 6  
779 00 Olomouc  
e-mail: sin.martin@seznam.cz

## Automatická retinální oxymetrie

Duální neinvazivní retinální oxymetr T1 (Oxymap ehf. Reykjavík, Island) je složen ze dvou digitálních kamer, speciálního optického adaptéru, rozdělovače obrazu a dvou úzkých páskových filtrů. Celé zařízení je připojeno na standardní funduskameru (Topcon, TRC – 50 DX, Topcon corp. Tokio, Japan) (obr. 1), kterou jsou získávány dva obrázky sítnice o různé vlnové délce – 570 nm a 600 nm. Speciální software (Oxymap analyzer software 2.2.1, verze 3847; Oxymap ehf.) měří světlost vybraných bodů na získaných obrázcích v obou vlnových délkách. Body měření jsou softwarem umístěny na velké cévy a sítnicové pozadí podél cév.



**Obr. 1** Duální neinvazivní retinální oxymetr T1 (Oxymap ehf. Reykjavík, Island) připojený na standardní funduskameru (Topcon, TRC – 50 DX, Topcon corp. Tokio, Japan)

Světelná absorpance krevní cévy je ovlivněna absorpancí (barvou) krve v cévě, zatímco barva sítnicového pozadí je relativně konstantní a není příliš ovlivněna. Tímto způsobem je možno popsat optickou densitu (OD) krevní cévy, pro kterou platí:

$$OD = \log(I_0/I),$$

kde  $I_0$  je absorpance mimo cévu (na sítnicovém pozadí) a  $I$  je absorpance krevní cévy.

Optická densita krevní cévy je výrazně ovlivněna saturací kyslíku při zhotovení obrazu světlem o vlnové délce 600nm (arterie jsou výrazně tmavší než ženy), ale nikoliv při referenční vlnové délce 570nm (arterie i ženy mají téměř totožný vzhled) (obr. 2).

Poměr optických densit při vlnových délkách 600nm a 570nm udává takzvaný "poměr optické density" (optical density ratio), ODR:

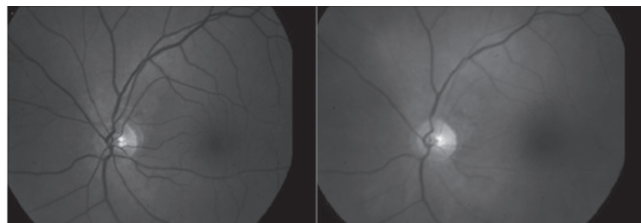
$$ODR = OD_{600}/OD_{570}$$

ODR je tedy inverzně a přibližně lineárně závislá na kyslíkové saturaci:

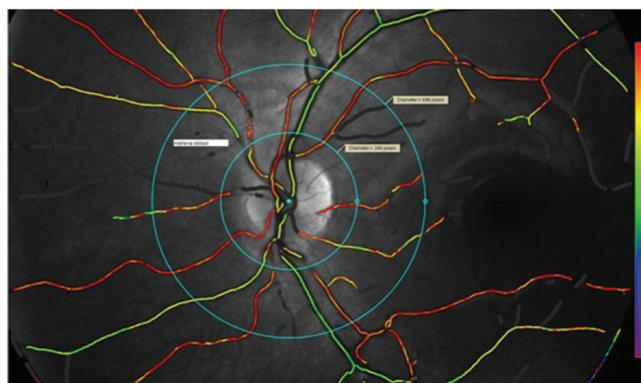
$$\text{Saturace } O_2 \% = a + b \times ODR,$$

kde  $a, b$  jsou konstanty.

Pro kalibraci přístroje Oxymap T1 byly použity hodnoty  $OD_{600}$  a  $OD_{570}$  získané měřením na zdravých pacientech. Tyto hodnoty byly porovnány s měřeními na již kalibrovaném přístroji, které provedli Schwitser et al. (17). Automatický software tedy každému bodu na cévě přiřadí hodnotu saturace kyslíku, která je vyjádřena pomocí barevné škály, jak je vidět na obrázku 3.



**Obr. 2** Porovnání obrázku fundu jednoho oka u totožného pacienta: vpravo obraz o vlnové délce 600 nm (arterie jsou výrazně tmavší než ženy) a vlevo o vlnové délce 570 nm (arterie i ženy mají téměř totožný vzhled)



**Obr. 3** Oční pozadí pacienta se zobrazením saturace krve v sítnicových cévách pomocí barevné škály. Na obrázku je patrná měřící oblast (measurement zone), která je ohraničena dvěma soustřednými kružnicemi o velikosti 1,5 PD a 3 PD s centrem obou kružnic v centru papily

## CÍL PRÁCE

Zjistit, zda kyslíková saturace v sítnicových cévách závisí na stupni pokročilosti diabetické retinopatie.

## METODA

Prospektivní studie porovnávající hodnoty kyslíkové saturace v sítnicových arteriích, vénách a také arterio-venózní (A-V) rozdíl u zdravých pacientů a u pacientů s diagnostikovaným diabetem. U všech pacientů bylo provedeno měření retinální oxymetrie pomocí přístroje Oxymap (Oxymap ehf. Reykjavík, Island). Detailní popis a princip zařízení je popsán výše v úvodu této práce. Vyšetření pa-

cientů pomocí automatické retinální oxymetrie na přístroji Oxymap bylo schváleno Etickou komisí LF UP a FN Olomouc.

Pro měření retinální oxymetrie jsme použili standardizované podmínky. Ve všech případech byla měření provedena v tmavé místnosti pro eliminaci vlivu světla na výsledek (8). Fotografie fundu byla provedena minimálně ve dvou exemplářích, ze kterých byla vybrána ten s nejvyšší kvalitou pro provedení analýzy. Fotografie fundu byla provedena v šířce 50° a byla centrována na temporální hranu optického nervu. Síla blesku (osvětlení fotografie při expozici) byla při všech foceních nastavena na 50 Ws.

Pro analýzu kyslíkové saturace byla použita doporučená poslední verze analytického protokolu z listopadu 2013 (*Oxymap protocol for acquisition and analysis of Oxymap T1 oximetry images, version November 21, 2013; Oxymap Inc.*).

Do analýzy byly zavazaty pouze sítnicové arterie a větvy s průměrem větším než 8 pixelů. Měření bylo prováděno na cévách v takzvané měřicí oblasti (measurement zone). Tato oblast je ohraničena dvěma soustřednými kružnicemi o velikosti 1,5 PD a 3 PD s centrem obou kružnic v centru papily (obr. 3).

Celková průměrná saturace byla vypočítána jako součet kyslíkových saturací všech arterií (nebo vén) násobených čtvrtou mocninou jejich průměrů s následným podílem součtu čtvrtých mocnin průměrů všech arterií nebo vén (4, 21). Uvedený vzorec platí pro případ měření osmi cév.

#### Průměrná kyslíková saturace

$$= \frac{S_1 * d_1^4 + S_2 * d_2^4 + S_3 * d_3^4 + S_4 * d_4^4 + S_5 * d_5^4 + S_6 * d_6^4 + S_7 * d_7^4 + S_8 * d_8^4}{d_1^4 + d_2^4 + d_3^4 + d_4^4 + d_5^4 + d_6^4 + d_7^4 + d_8^4}$$

Kde:

*S* = saturace *n*-tého cévního segmentu *d* = průměr *n*-tého cévního segmentu Arterio-venózní diference (A-V diference) byla vypočítána jako rozdíl průměrné arteriální a venózní kyslíkové saturace (21).

**Statistická metoda:** Shapiro-Wilkovy testy normality byly použity k testování normálního rozložení zkoumané veličiny. Normální rozložení bylo prokázáno ve všech porovnávaných skupinách, proto byla pro porovnání použita analýza rozptylu ANOVA s následnými Bonferroniho post hoc testy mnohonásobného porovnání. Pokud není uvedeno jinak, jsou data prezentována jako průměr ± směrodatná odchylka. Hranice statistické významnosti byla stanovena na hodnotu *p* = 0,05.

Tab. 1 Demografická data pacientů

	bez DM (n=57)	DM bez DR (n=34)	NDR lehká (n=25)	NDR střední (n=28)	NDR těžká + PDR (n=27)
věk (roky)	57,3 ± 8	46,2 ± 16	52,8 ± 14	50,9 ± 17	53,6 ± 15
pohlaví M/Ž	24/33	16/18	12/13	18/10	21/16
počet IOL	14	8	13	11	14
hladina HbA1c (mmol/mol)	-	65,9 ± 15,9	66,1 ± 17,2	66,3 ± 16,1	68,5 ± 21,7
doba trvání DM (roky)	-	11 ± 8,5	16,3 ± 9,2	17,1 ± 8,8	21,3 ± 7,6
poměr DM1/DM2	-	18/16	10/15	11/17	9/18

Veškeré výpočty statistického zpracování byly provedeny za použití programu SPSS v.15 (SPSS Inc. Chicago, USA).

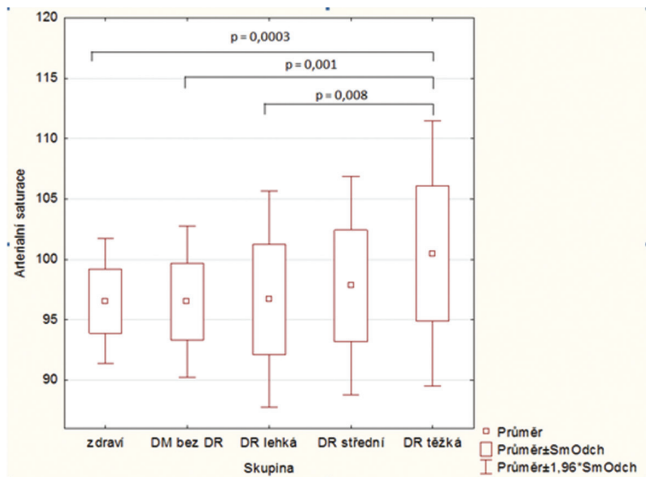
## SOUBOR PACIENTŮ

Studie zahrnovala 114 očí 76 pacientů s diagnostikovaným diabetem a 57 očí 57 nediabetických pacientů, kteří sloužili jako kontrolní skupina. Skupina pacientů s diabetem byla dále rozčleněna na 4 podskupiny dle klinického nálezu podle klasifikace Americké oftalmologické akademie (AAO) (22). První podskupinu tvořili pacienti s diabetem bez známek diabetické retinopatie, druhou podskupinu pacienti s lehkou neproliferativní diabetickou retinopatií, třetí se středně pokročilou neproliferativní diabetickou retinopatií a čtvrtou pacienti s pokročilou neproliferativní a nebo proliferativní diabetickou retinopatií. Na přítomnost (či nepřítomnost) diabetického makulárního edému nebyl v této studii při rozřazování pacientů do podskupin brán zřetel. Pacienti byli do studie nabíráni postupně v období od září 2013 až do prosince 2014. Informace o diagnóze, typu, době trvání diabetu a léčbě jsme získali ze zprávy ošetřujícího diabetologa. U všech diabetických pacientů byl proveden odběr aktuální hladiny glykovaného hemoglobinu HbA1c. Podmínkou vstupu do studie byla transparentní oční média umožňující získání snímků očního pozadí v dostatečné kvalitě pro hodnocení Oxymapem. Stavby po prodělané LFK (laserfotokoagulaci) či PPV (pars plana vitrektomii) byly vylučujícími kritérii pro vstup do studie z důvodů ovlivnění přesnosti výsledků automatické retinální oxymetrie (11, 19). Veškerá demografická data pacientů jsou shrnuta v tabulce 1.

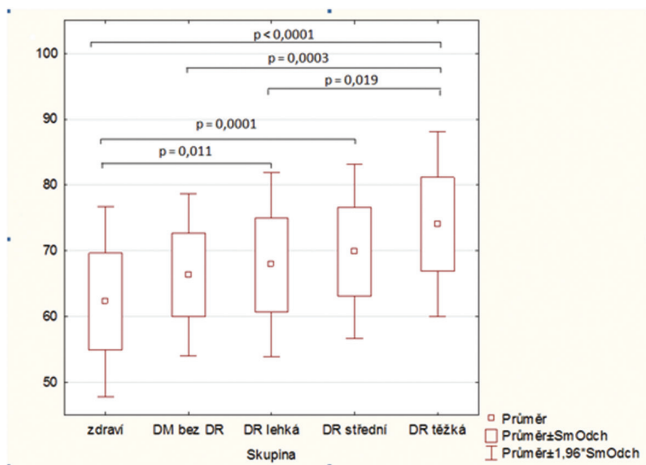
## VÝSLEDKY

Průměrná retinální arteriální saturace v naší studii u pacientů bez diabetu byla 96,5 ± 2,6 %; u pacientů s diabetem bez viditelných známek diabetické retinopatie byla 96,5 ± 3,2 %; ve skupině s lehkou diabetickou retinopatií 96,7 ± 4,6 %; ve skupině se střední diabetickou retinopatií byla 97,8 ± 4,6 % a u pacientů s těžkou neproliferativní či proliferativní diabetickou retinopatií byla arteriální saturace 100,5 ± 5,6 %.

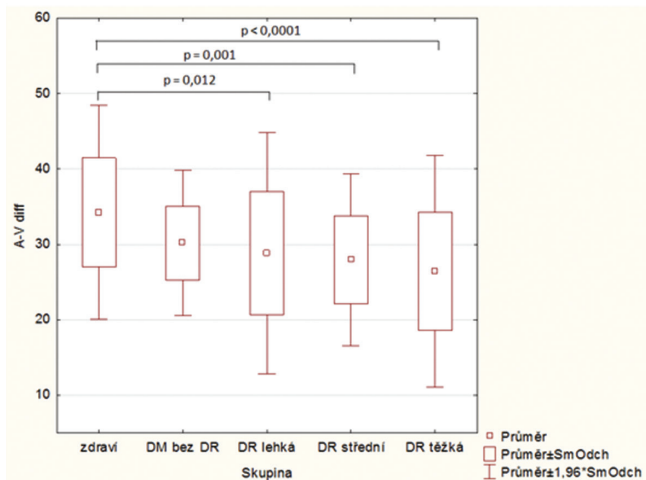
Průměrná sítnicová venózní saturace u nediabetických pacientů byla 62,3 ± 7,4 %; u diabetiků bez diabetické retinopatie 66,3 ± 6,3 %; ve skupině s lehkou diabetickou reti-



**Tab. 2** Box grafy s hodnotami průměrné **arteriální saturace** v jednotlivých stadiích diabetické retinopatie. Statisticky signifikantní rozdíly jsou prezentovány s příslušnou hodnotou p.



**Tab. 3** Box grafy s hodnotami průměrné **venózní saturace** v jednotlivých stadiích diabetické retinopatie. Statisticky signifikantní rozdíly jsou ukázány s příslušnou hodnotou p.



**Tab. 4** Box grafy s hodnotami průměrné **A-V difference** v jednotlivých stadiích diabetické retinopatie. Statisticky signifikantní rozdíly jsou ukázány s příslušnou hodnotou p.

nopatií  $67,9 \pm 7,2 \%$ ; ve skupině se střední neproliferativní diabetickou retinopatií  $69,9 \pm 6,7 \%$  a u pacientů s těžkou neproliferativní nebo proliferativní diabetickou retinopatií byla průměrná venózní saturace  $74 \pm 7,2 \%$ .

Arterio-venózní rozdíl byl u zdravých pacientů v průměru  $34,3 \pm 7,2 \%$ . U pacientů s diabetem bez retinopatie byla průměrná A-V diference  $30,2 \pm 4,9 \%$ ; u pacientů s lehkou diabetickou retinopatií  $28,8 \pm 8,2 \%$ ; u pacientů se střední diabetickou retinopatií  $27,9 \pm 5,8 \%$  a  $26,5 \pm 7,8 \%$  u pacientů s těžkou neproliferativní nebo proliferativní diabetickou retinopatií. Tabulky 2, 3 a 4 ukazují box-grafy naměřených rozdílů. Zároveň jsou ukázány statisticky signifikantní rozdíly s hodnotou p.

## DISKUSE

Naše výsledky nezávisle potvrzují již několikrát publikovaný fakt, že u pacientů s diabetickou retinopatií dochází ke zvýšení hodnot kyslíkové saturace hlavně v žilním systému v porovnání se zdravými pacienty (6, 9, 11). Zároveň naše práce ukazuje stejné předchozí výsledky závislosti stupně postižení sítnice diabetem na změnách saturace (10).

Z obecného hlediska je saturace kyslíku v krevních cévách sítnice závislá na rychlosti proudění krve (čas kapilárního průtoku) a spotřebě kyslíku v periferní tkáni – sítnici. Na změnách kyslíkové saturace u diabetiků se podílejí minimálně tři známé mechanismy: 1. kapilární non-perfuzie a obtok (shunting) určitých oblastí sítnice, 2. ztlustění stěn kapilár a 3. vyšší afinita hemoglobinu pro kyslík u diabetiků.

Cogan a Kuwabara (3, 14) prokázali, že u diabetických pacientů dochází k uzavření některých kapilár, zatímco jiné jsou dilatované. U diabetických pacientů prokazujeme fluorescenční angiografií non-perfuzi a dilataci sítnicových kapilár a arteriol v různých oblastech sítnice. Výsledkem těchto změn je, že velké množství krve obtéká dilatovanými kapilárami velkou rychlostí z arterií do vén, aniž by dostatečné množství kyslíku přešlo do cílové tkáně (sítnice). Tento mechanismus vede ke zvýšení saturace ve venózní krvi.

Dalším mechanismem, který by se mohl podílet na změnách výsledné kyslíkové saturace sítnicových cév, je ztlustění kapilární stěny u diabetiků, které je jednoznačně prokázáno (1, 16). Toto ztlustění je zodpovědné za zhoršení difuze kyslíku z krve do sítnicové tkáně a přispívá tak k většímu množství kyslíku ve venózní krvi.

Třetím mechanismem, který se může podílet na celkovém zvýšení saturace v sítnicových cévách, je zvýšení afinity hemoglobinu pro kyslík spolu se zvýšením hematokritu u diabetických pacientů (5, 12). Vyšší afinita hemoglobinu pro kyslík a větší počet červených krvinek, by mohli vysvětlit vyšší hodnoty saturace v arteriálním i venózním řečišti.

Přesné rozlišení podílu jednotlivých mechanismů na výslednou sítnicovou saturaci je prozatím nejasné. Zároveň je pravděpodobné, že existují další doposud neznámé mechanismy, které se podílí na změnách kyslíkové saturace v retinálním řečišti. Do budoucna bude nutné provedení dalších studií k hlubšímu pochopení všech mechanismů.

Významnou otázkou zůstává souvislost diabetického makulárního edému (DME) s výslednou kyslíkovou saturací. Ve

všech doposud publikovaných pracích s touto tématikou byla prokázána rozdílná saturace v sítnicových cévách u pacientů s DME a pro tyto pacienty byla vytvořena samostatná podskupina (6, 9, 10). DME je samostatnou komplikací diabetické retinopatie a může být přítomen u všech jejích stadií (2). V naší studii jsme se rozhodli pacienty s DME nevyčleňovat. Z našeho pohledu není vytvoření takové podskupiny správným přístupem. U takto malého souboru nelze prokázat jednoznačně příčinnou souvislost přítomnosti diabetického makulárního edému a změn kyslíkové saturace v sítnicových cévách. K průkazu zmíněné závislosti by bylo vhodné provést velkou studii srovnávající skupiny pacientů se stejnými stádii postižení v rámci diabetické retinopatie s diabetickým edémem a bez edému.

Slabinou souboru zůstává společné hodnocení fakických a artefakických pacientů. Studie byla připravována v době před zpracováním ročních výsledků hodnocení efektu PPV na kyslíkovou saturaci, ve které jsme popsali vliv čočkový opacit (katarakty) na měření kyslíkové saturace pomocí automatické retinální oxymetrie (20). Dle výsledků zmíněné studie dochází u pacientů s opakující se čočkou k artefakickému zvyšování hodnot saturace. Je ovšem faktem, že tato nevýhoda se projeví hlavně u sledování těchto hodnot v čase u jednoho pacienta. U jednorázového měření může tímto

vlivem dojít pouze k chybě absolutní hodnoty čísla, trend by ovšem při zachování podobného poměru fakických a artefakických pacientů měl být zachován.

Další slabinou našeho souboru pacientů je kontrolní skupina bez diabetické retinopatie, která není věkově srovnatelná s ostatními skupinami (age-matched controls).

Výhodou studie je prospektivní design a rovnoměrné zastoupení pacientů ve všech sledovaných skupinách v porovnání s prací Jørgensena et al. (10).

## ZÁVĚR

U pacientů s diabetickou retinopatií jsme prokázali zvýšení kyslíkové saturace hemoglobinu jak v arteriální, tak ve venózní krvi v sítnicových cévách a zároveň bylo prokázáno signifikantní snížení arterio-venózního rozdílu v závislosti na tíži diabetického postižení. Výsledky studie doplňují a potvrzují doposud publikované hypotézy, které ukazují na změny kyslíkového metabolismu při rozvoji diabetické retinopatie. Výsledky studia změn sítnicové saturace by v budoucnu mohly přispět k hlubšímu porozumění patofyziologické podstaty diabetické retinopatie a tím zlepšit prevenci a léčbu tohoto závažného onemocnění.

## LITERATURA

1. **Ashton N:** Vascular basement membrane changes in diabetic retinopathy. Montgomery lecture 1973. *Br J Ophthalmol*, 58; 1974: 344–366.
2. **Boguszaková J, Doležalová J, Gajdošíková Z:** Diabetická makulopatie. *Čes Oftalmol*, 50; 1994: Suppl. S12–8.
3. **Cogan DG, Kuwabara T:** Capillary Shunts in the Pathogenesis of Diabetic Retinopathy. *Diabetes*, 12; 1963: 293–300.
4. **Feke GT, Tagawa H, Deupree DM et al.:** Blood flow in the normal human retina. *Invest Ophthalmol Vis Sci*, 30(1); 1989: 58–65.
5. **Graham JJ., Ryall RG, & Wise PH:** Glycosylated haemoglobin and relative polycythaemia in diabetes mellitus. *Diabetologia*, 18(3); 1980: 205–207.
6. **Hammer M, Vilser W, Riemer T et al.:** Diabetic patients with retinopathy show increased retinal venous oxygen saturation. *Graefes Arch Clin Exp Ophthalmol*, 247(8); 2009: 1025–30.
7. **Hardarson SH, Harris A, Karlsson RA et al.:** Automatic retinal oximetry. *Invest Ophthalmol Vis Sci.*, 47(11); 2006: 5011–6.
8. **Hardarson SH, Basit S, Jonsdottir TE et al.:** Oxygen saturation in human retinal vessels is higher in dark than in light. *Invest Ophthalmol Vis Sci.*, 50(5); 2009: 2308–11.
9. **Hardarson SH, Stefánsson E.:** Retinal oxygen saturation is altered in diabetic retinopathy. *Br J Ophthalmol.*, 96(4); 2012: 560–3.
10. **Jørgensen CM, Hardarson SH, Bek T.:** The oxygen saturation in retinal vessels from diabetic patients depends on the severity and type of vision-threatening retinopathy. *Acta Ophthalmol*, 92(1); 2014: 34–39.
11. **Jørgensen CM, Bek T.:** Increasing oxygen saturation in larger retinal vessels after photocoagulation for diabetic retinopathy. *Invest Ophthalmol Vis Sci*, 55(8); 2014: 5365–5369.
12. **Kennedy L, Baynes JW.:** Non-enzymatic glycosylation and the chronic complications of diabetes: an overview. *Diabetologia*, 26(2); 1984: 93–98.
13. **Kohner EM.:** Diabetic retinopathy. *BMJ*, 307; 1993: 1195–1199.
14. **Kuwabara T, Cogan DG.:** Retinal vascular patterns. VI. Mural cells of the retinal capillaries. *Arch Ophthalmol*, 69; 1963: 492–502.
15. **Linsenmeier RA, Braun RD, McRipley MA et al.:** Retinal hypoxia in long-term diabetic cats. *Invest Ophthalmol Vis Sci*, 39(9); 1998: 1647–57.
16. **Roy S, Ha J, Trudeau K, Beglova E.:** Vascular Basement Membrane Thickening in Diabetic Retinopathy. *Curr Eye Res*, 35; 2010: 1045–1056.
17. **Schweitzer D, Leistritz L, Hammer M et al.:** Calibration-free measurement of the oxygen saturation in human retinal vessels. *Ophthalmic Technologies V. Proc SPIE*, 2393; 1995: 210–218.
18. **Sosna T., Švancarová R., Netuková M.:** Diabetická retinopatie – rizikové faktory, prevence a terapie. *Čes a slov Oftal*, 66(5); 2010: 195–203.
19. **Šín M., Šínová I., Chrapek O. et al.:** The effect of pars plan vitrectomy on oxygen saturation in retinal vessels - a pilot study. *Acta Ophthalmol*, 92(4); 2014: 328–332.
20. **Šín M., Chrapek O., Šínová I. et al.:** The effect of pars plana vitrectomy and nuclear cataract on oxygen saturation in retinal vessels, diabetic and non-diabetic patients compared. *Acta Ophthalmol*, 94(1); 2016: 41–47.
21. **Traustason S, Jensen AS, Arvidsson HS et al.:** Retinal oxygen saturation in patients with systemic hypoxemia. *Invest Ophthalmol Vis Sci*, 52; 2011: 5064–5067.
22. **Wilkinson CP, Ferris FL, Klein RE et al.:** Proposed international clinical diabetic retinopathy and diabetic macular edema disease severity scales. *Ophthalmology*, 110(9); 2003: 1677–1682.