proLékaře.cz | 24.11.2026

VLIV ROTACE TORICKÉ MULTIFOKÁLNÍ ČOČKY NA KVALITU VIDĚNÍ

Veselá M., Baráková D., Bujalková D., Garajová D.

Oční klinika Gemini Praha, primářka doc. MUDr. Drahomíra Baráková, CSc.

Prezentované výsledky jsou vyústěním práce autorky během jejího působení na pracovišti Evropské oční kliniky Lexum.

Autoři práce prohlašují, že vznik i téma odborného sdělení a jeho zveřejnění není ve střetu zájmu a není podpořeno žádnou farmaceutickou firmou.

SOUHRN

Cíl práce: Cílem práce je vyhodnocení a porovnání rotační stability a vlivu rotace multifokální torické nitrooční čočky (T-MIOL) na kvalitu vidění u dvou typů nitroočních čoček AcrySof IQ ReSTOR Toric SND1Tx (Alcon Laboratories, Inc.) a AT LISA toric 909M (Carl Zeiss Meditec AG). Na základě subjektivních pocitů pacientů je vyhodnocována pseudofakická dysfotopsie, dále nezávislost pacientů na brýlové korekci a celková spokojenost s kvalitou vidění po implantaci T-MIOL.

Metodika: Do retrospektivní studie jsme zahrnuli celkem 68 očí (100 %) 34 pacientů, u nichž byla provedena nekomplikovaná operace katarakty s implantací T-MIOL. Soubor očí jsme rozdělili do dvou skupin. Skupinu A tvoří 48 očí (70,6%) pacientů s čočkou AcrySof IQ ReSTOR Toric SND1Tx, do skupiny B je zařazeno 20 očí (29,4%) pacientů s čočkou AT LISA toric 909M. Kontrola umístění a orientace osy T-MIOL a vyhodnocení její případné rotace byly provedeny týden a 6 měsíců po operaci. Při rotaci T-MIOL z její plánované polohy, byla v případě zhoršené kvality vidění indikována chirurgická repozice čočky.

Výsledky: V souboru 68 očí byla průměrná nekorigovaná zraková ostrost (UDVA) před operací ve skupině A 0,08 (n = 48) a ve skupině B 0,09 (n = 20). Průměrná UDVA se po implantaci T-MIOL ve skupině A zlepšila na 0,83 ± 0,06 (n = 48) a ve skupině B na 0,75 ± 0,08 (n = 20). U pacientů před chirurgickou rotací T-MIOL byla průměrná nekorigovaná zraková ostrost (UDVA) ve skupině A 0,57 ± 0,03 (n = 5) a ve skupině B 0,59 ± 0,08 (n = 5). Šest měsíců u pacientů po chirurgické rotaci byla nekorigovaná zraková ostrost 1,0 v obou skupinách. (p = 0,70). Z celkového počtu 68 očí byla chirurgická rotace T-MIOL provedena u 10 očí (14,7 %) (p = 0,48). Ve skupině A (n = 48) byla chirurgická rotace provedena u 5 očí (10,4 %) a ve skupině B (n = 20) u 5 očí (25,0 %). Průměrná odchylka od plánované osy byla ve skupině A 8,2 ± 1,78 stupně, ve skupině B 13,4 ± 3,04 stupně. Rotační stabilita T-MIOL byla 6 měsíců po chirurgické rotaci do 5 stupňů u všech chirurgicky rotovaných čoček v obou skupinách. V souboru 68 očí se průměrná hodnota astigmatismu -2,92 ± 1,85 Dcyl před operací zlepšila po operaci na -0,85 ± 0,61 Dcyl. Sférický ekvivalent 0,56 ± 4,75 D před operací, se po operaci zlepšil na 0,06 ± 1,33 D. Z celkového počtu 34 pacientů udávalo přítomnost rušivých fotických fenoménů 11 (32,4 %) pacientů, z toho 9x se jednalo o osoby, u nichž byla následně indikována repozice T-MIOL. Všech 34 pacientů bylo schopno vykonávat běžné denní úkony bez závislosti na brýlové korekci. Spokojenost s pooperační kvalitou vidění šest měsíců po operaci byla v obou skupinách vysoká.

Závěr: Implantace torické multifokální nitrooční čočky AcrySof ReSTOR Toric SND1Tx (Alcon Laboratories, Inc.) and AT LISA toric 909M (Carl Zeiss Meditec AG), je u pacientů s kataraktou bezpečným a efektivním řešením jak z hlediska korekce rohovkového astigmatismu, tak z hlediska zachování multifokality vidění. Při nežádoucí rotaci T-MIOL je namístě včasné chirurgické řešení spočívající v chirurgické repozici čočky a její rotaci do osy nejstrmějšího meridiánu.

Klíčová slova: operace katarakty, torická multifokální nitrooční čočka, rotace, rotační stabilita, kvalita vidění

SUMMARY

THE EFFECT OF MULTIFOCAL TORIC LENS ROTATION ON VISUAL QUALITY

Purpose: The aim of the study was evaluation and comparison of rotational stability and the effect of multifocal toric intraocular lens rotation (T-MIOL) at visual quality of two types of intraocular lens AcrySof IQ ReSTOR Toric SND1Tx (Alcon Laboratories, Inc.) and AT LISA toric 909M (Carl Zeiss Meditec AG). There was evaluated a pseudophakic dysphotopsia based on patient's subjective feelings as well as the independence on glasses and overall satisfaction with the visual quality after T-MIOLs were implanted.

Methods: The retrospective study included 68 eyes (100 %) of 34 patients, who underwent an uncomplicated cataract surgery with multifocal toric intraocular lens was implanted. 68 eyes were divided into two groups. Group A consisted of 48 eyes (70,6 %) with AcrySof IQ ReSTOR Toric SND1Tx and group B included 20 eyes (29,4 %) with AT LISA toric 909M multifocal toric intraocular lenses were implanted. The T-MIOL position, planned axis and mis-



MUDr. Martina Veselá, FEBO
Ruská 42,
101 00 Praha 10
E-mail: matakalafusova@yahoo.com

Do redakce došlo dne 16. 9. 2015
Do tisku přijato dne 15. 4. 2016

proLékaře.cz | 24.11.2026

alignment were evaluated one week and 6 months after surgery. Surgical lens reposition was indicated in case of worsening visual quality due to T-MIOL rotation from its planned position.
Results: In the group of 68 eyes, the mean uncorrected distance visual acuity (UDVA) before surgery was 0,08 (n = 48) in group A and 0,09 (n = 20) in group B. The mean UDVA after T-MIOL were implanted improved to 0,83 ± 0,06 (n = 48) in group A and 0,75 ± 0,08 (n = 20) in group B. The mean UDVA in patients before T-MIOL surgical rotation was 0,57 ± 0,03 (n = 5) in group A and 0,59 ± 0,08 (n = 5) in group B. At six months after T-MIOL surgical rotation, the uncorrected distance visual acuity was 1,0 in both groups (p = 0.70). The surgical rotation of T MIOL was performed in 10 eyes (14,7 %) of 68 eyes (p = 0.48), in group A (n = 48) in 5 eyes (10,4 %) and in group B (n = 20) in 5 eyes (25,0 %). Mean deviation from the planned axis was 8,2 ± 1,78 degrees in group A and 13,4 ± 3,04 degrees in group B. At six months postoperatively, the T-MIOL rotational stability showed less than 5 degrees for all surgically rotated lenses in both groups. Mean cylinder decreased in all patients from -2,92 ± 1,85Dcyl to -0.85 ± 0.61Dcyl after surgery. The mean spherical equivalent for all patients decreased from 0,56 ± 4,75D to 0,06 ± 1,33D after surgery. Presence of disturbing fotic phenomenon had reported 11 (32.4 %) of 34 patients, 9 of them they were subsequently indicated T-MIOL reposition. All 34 patients were able to perform normal daily tasks independently on spectacle correction. At six months after surgery, there was very high satisfaction with the quality of postoperative vision in both groups.
Conclusion: Implantation of toric multifocal intraocular lens, both of AcrySof ReSTOR Toric SND1Tx (Alcon Laboratories, Inc.) and AT LISA toric 909M (Zeiss Meditec AG Carl) in cataract patients is safe and effective method to correct corneal astigmatism and maintain the visual multifocality. Early surgical T-MIOL reposition should be performed to put the T-MIOL to planned axis in steepest meridian if unwanted lens rotation is identified.
Key words: cataract surgery, toric multifocal intraocular lens, rotation, rotational stability, quality of vision

Čes. a slov. Oftal., 72, 2016, No. 2, p. 3–11

ÚVOD

Kataraktová chirurgie s implantací torické multifokální nitrooční čočky (T-MIOL) patří v současné době k poměrně častým refrakčním nitroočním zákrokům. Zvyšující se počet provedených operací a posun věku operovaných pacientů směrem k mladším věkovým skupinám klade stále větší důraz na konečný výsledek operace, a to především ve smyslu minimální pooperační refrakční vady. Rostoucí nároky pacientů na pooperační vidění bez závislosti na brýlové korekci vyžaduje současné řešení nejen sférické, ale i astigmatické vady.

Astigmatismus je častou refrakční vadou. Jeho výskyt se odhaduje až u 95 % populace. Malý stupeň astigmatismu (0,25 D) se vyskytuje prakticky u všech jedinců. Astigmatismus větší než 1,0 D má asi 20 % a astigmatismus větší než 2,0 D má 5–10 % obyvatel. U pacientů s kataraktou se udává výskyt astigmatismus větší než 1,5 D u 15 až 29 % populace [10, 12].

V souladu se vzrůstajícím životním stylem a prodloužením aktivního života pacienti po operaci katarakty očekávají plnohodnotné nekorigované vidění na všechny vzdálenosti a stále častěji žádají multifokální implantáty. U pacientů s multifokální čočkou však může předoperačně přítomný rohovkový astigmatismus výrazně snížit kvalitu vidění a vést k pooperační nespokojenosti pacienta. Chirurg tak musí zvolit metodu a techniku operace, která bude pro pacienta optimální jak z hlediska léčby šedého zákalu, tak z hlediska managementu předoperačního astigmatismu [1].

Existuje několik možností chirurgické korekce astigmatismu: od prostého umístění operačního řezu v místě nejstrmějšího meridiánu rohovky, až po inciz ní a laserové techniky. Mezi nejjednodušší, avšak nejméně účinné inciz ní techniky patří umístění operačního řezu v místě nejstrmějšího meridiánu rohovky. Efektivnější jsou astigmatické keratotomie. Obtížná předvídatelnost, poměrně častá regrese a omezená účinnost v případě inciz ních technik však poněkud omezují jejich indikační spektrum. Korekce astigmatismu pomocí laserových technik je oproti inciz ním technikám přesná a konečný výsledek je dobře předvídatelný. Určitou nevýhodou je, že řešení spočívá ve dvou samostatných krocích – operaci katarakty a laserové korekci astigmatismu [1, 9].

Vhodným řešením pro pacienty s předoperačním rohovkovým astigmatismem, kteří se zároveň chtějí zbavit závislosti na brýlové korekci na všechny vzdálenosti, se jeví moderní multifokální implantáty s torickou komponentou. Nespornou výhodou implantace multifokálních torických implantátů je, že u pacientů s kataraktou řeší v jednom kroku zároveň odstranění šedého zákalu, korekci sférické i astigmatické vady a navozují multifokalitu vidění. Za nevýhodu T-MIOL lze považovat riziko jejich pooperační rotace s následným negativním vlivem na kvalitu vidění a přítomnost rušivých fotických fenoménů.

Cílem práce je vyhodnocení a porovnání rotační stability a vlivu rotace multifokální torické nitrooční čočky na kvalitu vidění u dvou typů nitroočních čoček AcrySof IQ ReSTOR Toric SND1Tx (Alcon Laboratories, Inc.) a AT LISA toric 909M (Carl Zeiss Meditec AG). Na základě subjektivních pocitů pacientů jsou v práci vyhodnocovány přítomnost pseudofakické dysfotopsie se zaměřením na obtěžující rušivé fotické fenomény, dále nezávislost pacientů na brýlové ko-

proLékaře.cz | 24.11.2026

rekci a celková spokojenost s kvalitou vidění po implantaci T-MIOL.

METODIKA

V retrospektivní studii jsme se zaměřili na vyhodnocení chirurgické rotace po implantaci dvou typů torických multifokálních nitroočních čoček. Jednalo se o torické multifokální nitrooční čočky AcrySof IQ ReSTOR Toric SND1Tx (Alcon Laboratories, Inc.) a jednokusové torické multifokální čočky AT LISA toric 909M (Carl Zeiss Meditec AG).

Čočka AcrySof IQ ReSTOR Toric SND1Tx je jednokusová čočka s bikonvexní optikou a apodizovanou difrakční zónou s adicí +3D na přední ploše optické komponenty a s torickou komponentou na zadní ploše optiky. Průměr optické části je 6,0 mm, celková délka čočky je 13,0 mm. Čočka s refrakčním indexem 1,55 je vyrobena z akrylát/metakrylátového kopolymeru a je opatřena filtrem pro UV záření a pro vysokoenergetické modré světlo. Modifikované „L" haptiky mají nulovou anulaci (obr. 1). Čočka je dostupná v dioptrické síle od +6,0 do +30,0 D v 0,5 D odstupech. Modely SND1T2, T3, T4 a T5 korigují pravidelný rohovkový astigmatismus od 0,68 do 2,06 D.

Čočka AT LISA toric 909M je jednokusová, asférická, multifokální čočka s 6,0 mm bikonvexní plně difrakční optikou s adicí +3,75 D a celkovou délkou čočky 11,0 mm. Je vyrobena z hydrofilního akrylátu s 25% obsahem vody a refrakčním indexem 1,46. Jedná se o čočku s tzv. „ plate haptic design" se čtyřmi haptikami s nulovou angulací. Přední plochu čočky tvoří torická komponenta a zadní plocha nitrooční čočky je tvořena multifokální asférickou difrakční optikou (obr. 2). Je dostupná v dioptrickém rozmezí od -10,0 až +32,0 D (v 0,5 D odstupech) a cylindrické síle od +1,0 do 12,0 D.



Obr. 1 Multifokální torická nitrooční čočka AcrySof IQ ReSTOR Toric SND1Tx (Alcon Laboratories, Inc.)



Obr. 2 Multifokální torická nitrooční čočka AT LISA toric 909M (Carl Zeiss Meditec AG),

Zdroj: http: //www.moebiusqi.com.ar/site/wp-content/uploads/2013/05/at_lisatoric_909_909mp_gb.pdf

Do studie jsme zahrnuli celkem 68 očí (100 %) 34 pacientů, 19 mužů a 15 žen ve věku od 49 do 68 let (průměrný věk 57,48 ± 7,45 roků), u nichž byla provedena nekomplikovaná operace katarakty s implantací multifokální torické čočky do vaku. Ve všech případech se jednalo o oči s pravidelným astigmatismem bez jiné rohovkové, sítnicové nebo uveální patologie. T-MIOL jsme indikovali u pacientů s pravidelným rohovkovým astigmatismem větším než 1,0 a menším než 8,0 (průměr 2,92 ± 1,85 D). Sférický ekvivalent před operací byl 0,56 ± 4,75. Pro korekci rohovkového astigmatismu do 2,0 D jsme použili čočku AcrySof IQ ReStor Toric v modelech T2-T5. Při hodnotě rohovkového astigmatismu vyšší než 2,0 cylindrické dioptrie jsme zvolili implantaci AT LISA toric 909M. U všech pacientů byla T-MIOL implantována do obou očí, a to v intervalu do 14 dní.

Soubor očí jsme rozdělili do dvou skupin. První skupinu A tvoří 48 očí (70,6 %) celkem 24 pacientů s torickou multifokální čočkou Acrysof IQ ReSTOR Toric SND1Tx. Do druhé skupiny B je zařazeno 20 očí (29,4 %) 10 pacientů s implantovanou torickou multifokální nitrooční čočkou AT LISA toric 909M.

Předoperačně pacienti podstoupili kompletní oční vyšetření včetně rohovkové topografie, keratometrie, refraktometrie, tonometrie, biomikroskopie a oftalmoskopie v arteficiální mydriáze. Měření axiální délky jsme prováděli na přístroji Zeiss Humphrey IOL Master (Carl Zeiss Meditec AG). Hodnoty keratometrie a osy astigmatismu byly získány pomocí optické biometrie (IOLMaster, Carl Zeiss Meditec AG) a rohovkové topografie na bázi Scheimpflugova zobrazení (Pentacam HR, Oculus Optikgeräte GmbH). Výpočet dioptrické síly čočky s určením modelu T-MIOL jsme prováděli on line pomocí speciálního programu doporučeného výrobcem čoček (www.acrysoftoriccalculator.com, www.meditec.zeiss.com/iolmaster-online). Na základě předoperační keratometrie, biometrických dat, určení umístění operačního řezu a hodnoty chirurgicky indukovaného rohovkového astigmatismu byl určen typ a model čočky s udáním sféric-

proLékaře.cz | 24.11.2026

kého ekvivalentu čočky, cylindrickou hodnotou a osou umístění T-MIOL v oku. Pro výpočet sférického ekvivalentu čočky jsme použili formuli SRK/T. Vyšetření zrakové ostrosti bylo provedeno naturálně i s brýlovou korekcí na Snellenových optotypech, výsledky vyšetření jsou uvedeny v decimálních hodnotách Snellenových řádků. U pacientů byla při kontrolních vyšetřeních zjišťována subjektivně vnímaná přítomnost pseudofakické dysfotopsie – pozitivní (halo, glare) a negativní (tmavý obloukovitý stín v temporální části zorného pole) a rušivý charakter fotických fenoménů. Šestý měsíc od operace byla formou dotazníku dále zjišťována spokojenost pacientů s výsledkem operace a závislost pacientů na brýlové korekci do dálky, na střední vzdálenost a do blízka. Celková spokojenost pacientů s výsledkem operace byla hodnocena na základě subjektivního vyjádření pacientů jako: Spokojen, Spíše spokojen, Spíše nespokojen a Nespokojen.

Operaci provedli celkem tři erudovaní chirurgové. Ve všech případech byla v topické anestezii temporálně umístěným rohovkovým řezem velikosti 2,2 mm provedena za použití viskochirurgického nástroje (ophthalmic viscosurgical devices – OVD) kontinuální cirkulární kapsulorexe, standardní fakoemulzifikace, irigace/aspirace kortexu a implantace T-MIOL do vaku s rotací do požadované osy.

Značení osy pro správnou orientaci T-MIOL v oku jsme prováděli na operovaném oku vsedě, a to z důvodu možné cyklotorze při lehu pacienta a následným nežádoucím dopadem na přesnost označení osy. Na štěrbinové lampě jsme speciálním markerem při limbu rohovky označili horizontální a vertikální osu (referenční body u hod 3., 9., 6. a 12.) a zároveň jsme označili osu, ve které má být T-MIOL orientována. Na operačním stole jsme u ležícího pacienta provedli Cionniovým rohovkovým markerem kontrolu správnosti označení osy pro umístění T-MIOL. Z oka byl důkladně odstraněn OVD, a to i retrolentálně. Operační incize byla uzavřena hydratací stromatu rohovky bez použití stehu.

Kontrolní vyšetření jsme prováděli první pooperační den, týden, měsíc a šest měsíců po operaci. Prováděli jsme vyšetření nekorigované i korigované zrakové ostrosti do dálky a do blízka, keratometrii, refraktometrii, tonometrii, biomikroskopické vyšetření předního segmentu a oftalmoskopii. Kontrola umístění a orientace osy torické multifokální nitrooční čočky a vyhodnocení její případné rotace byly provedeny na štěrbinové lampě opatřené stupnicí v arteficiální mydriáze vždy týden po operačním zákroku. V případě odchýlení T-MIOL od její plánované polohy, byla indikována chirurgická repozice čočky. Repozice byla prováděna v topické anestezii a spočívala v rotaci čočky do požadované osy. Rotace T-MIOL byla provedena v co nejkratším možném termínu od primární implantace (většinou 7. až 10. den). V některých případech byla rotace z osobních důvodů a žádost pacienta provedena v později, nejdéle však v odstupu jednoho měsíce po primární implantaci čočky. Sledovací doba rotační stability u pacientů, kteří podstoupili chirurgickou rotaci T-MIOL, byla šest měsíců od repozice.

Předoperační a pooperační data byla vyhodnocena pomocí statistického programu NCSS 9. Data jsou prezentována v tabulkách průměrnou hodnotou. Ke grafické prezentaci byl použit sloupcový graf s odchylkami. K porovnání obou typů operací a jejich vlivu byl použit dvouvýběrový t-test. Stanovená hladina významnosti byla $P < 0,05$.

VÝSLEDKY

V našem souboru 68 očí byla průměrná nekorigovaná zraková ostrost (Unccorected Distance Visual Acuity – UDVA) před operací ve skupině A 0,08 (n = 48) a ve skupině B 0,09 (n = 20). Průměrná UDVA se po implantaci T-MIOL ve skupině A zlepšila na 0,83 ± 0,06 (n = 48) a ve skupině B na 0,75 ± 0,08 (n = 20). U pacientů před chirurgickou rotací T-MIOL byla průměrná nekorigovaná zraková ostrost (UDVA) ve skupině A 0,57 ± 0,03 (n = 5) a ve skupině B 0,59 ± 0,08 (n = 5). Šest měsíců po chirurgické rotaci byla nekorigovaná zraková ostrost 1,0 v obou skupinách (p = 0,70) (graf 1). Sférický ekvivalent 0,56 ± 4,75 D před operací, se po operaci zlepšil na 0,06 ± 1,33 D (n = 68).

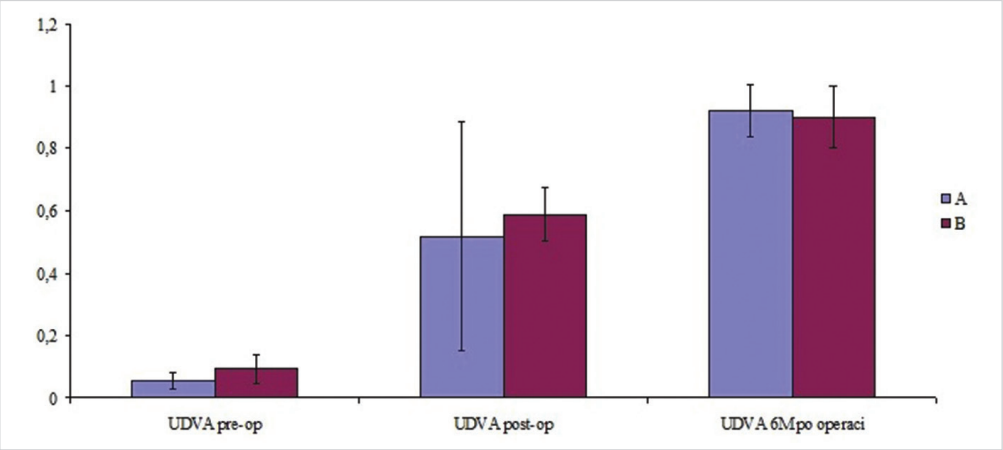

Graf 1 Nekorigovaná zraková ostrost v decimálních hodnotách Snellenových řádků ve skupině A (n = 5, 10,4 %) a skupině B (n = 5, 25,0 %) před primární implantaci T-MIOL, před chirurgickou rotací a 6 měsíců po chirurgické rotaci (p = 0,70)

proLékaře.cz | 24.11.2026

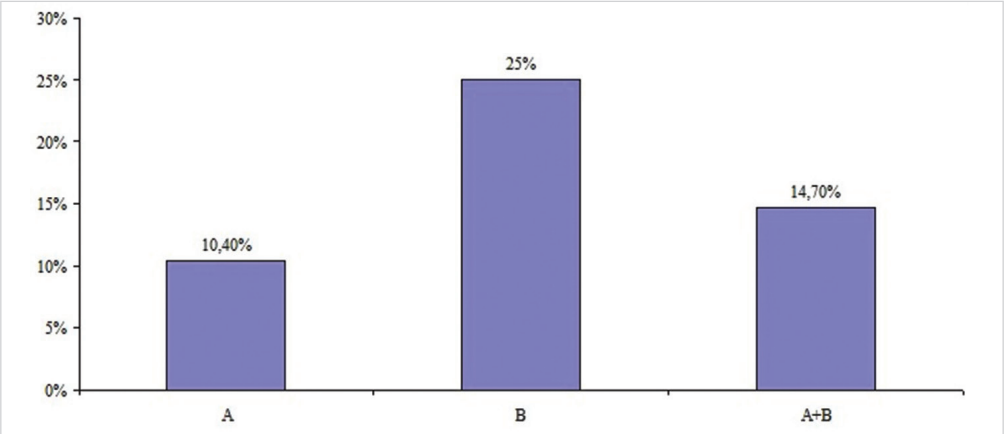

Graf 2 Procentuální zastoupení T-MIOL indikovaných k chirurgické rotaci ve skupině A (n = 5, 10,4 %), skupině B (n = 5, 25,0 %), v obou skupinách A + B (n = 10, 14,7 %) (p = 0,48)

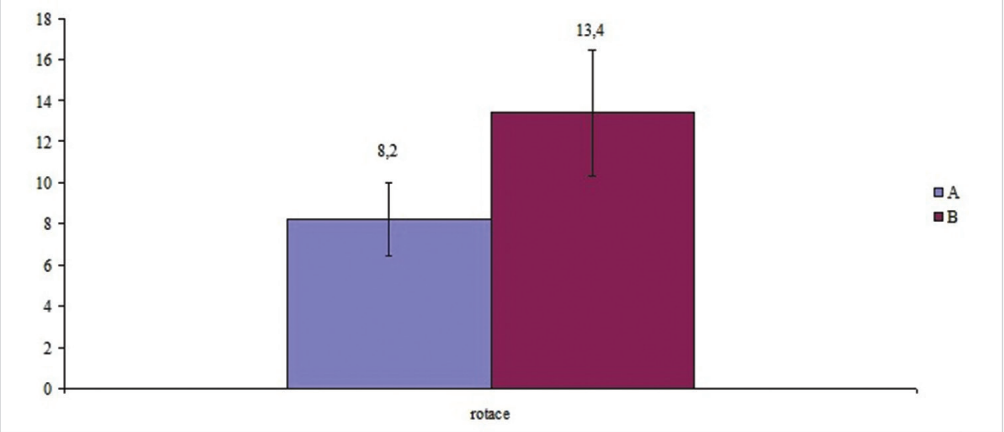

Graf 3 Průměrná odchylka z plánované osy **v** stupních ve skupině A (n = 5; 8,2°) a skupině B (n = 5; 13,4°) (p = 0,01)

Z celkového počtu 68 očí (100 %) byla chirurgická rotace torické multifokální nitrooční čočky provedena u 10 očí (14,7 %) (p = 0,48). Ve skupině A byla chirurgická rotace provedena u 5 očí (10,4 %) a ve skupině B u 5 očí (25,0 %) (graf 2).

Průměrná odchylka od plánované osy byla ve skupině A (n = 5) 8,2 ± 1,78 stupně, ve skupině B (n = 5) 13,4 ± 3,04 stupně. Průměrná odchylka v obou skupinách byla 10,8 ± 2,41 stupně (p = 0,01) (graf 3).

Po implantaci torické multifokální nitrooční čočky došlo ke zlepšení nekorigované zrakové ostrosti z 0,08 ± 0,06 před operací na 0,58 ± 0,06 po operaci. Průměrná reziduální refrakce před chirurgickou rotací torické multifokální nitrooční čočky ve skupině A (n = 5) byla +0,25 Dsf –1,25

Tab. 1 Souhrná tabulka sledovaných parametrů před primární implantací T-MIOL, týden po operaci, před chirurgickou rotací a 6 měsíců po provedení chirurgické rotace

		Celkově A+B	skupina A	skupina B
Počet (n)		10	5	5
UDVA	pre - op	0,09?0,06	0,08 ± 0,03	0,09 ± 0,09
	1T po - op	0,58 ± 0,06	0,57 ± 0,03	0,59 ± 0,08
CDVA	před rotací	0,90 ± 0,10	0,92 ± 0,05	0,89 ± 0,08
UDVA	6M po rotaci	1,00	1,00	1,00
Refrakce	před rotací	0,38–1,63	0,25–1,25	0,50–2,00
	6M po rotaci	0,25–0,63	0,25–0,50	0,25–0,75
Rotace IOL	odchylka z osy	10,80 ± 2,41	8,20 ± 1,78	13,40 ± 3,04

proLékaře.cz | 24.11.2026

Dcyl a průměrná nejlépe korigovaná zraková ostrost v brýlové korekci (Corrected distance visual acuity – CDVA) 0,92 ± 0,05. Šest měsíců po provedení chirurgické rotace T-MIOL byla reziduální refrakce +0,25 Dsf – 0,50 Dcyl a průměrná nekorigovaná zraková ostrost (UDVA) ve skupině A 1,0.

Ve skupině B (n = 5) došlo ke zlepšení nekorigované zrakové ostrosti z 0,09 ± 0,09 před operací na 0,59 ± 0,08 po operaci, reziduální refrakce před chirurgickou rotací torické multifokální nitrooční čočky byla +0,50Dsf –2,00 Dcyl a průměrná nejlépe korigovaná zraková ostrost (CDVA) 0,89 ± 0,08. Šest měsíců po chirurgické rotaci T-MIOL byla reziduální refrakce +0,25 Dsf –0,75 Dcyl a průměrná nekorigovaná zraková ostrost (UDVA) ve skupině B 1,0 (tabulka1).

Pseudofakickou dysfotopsii vnímali týden po operaci všichni pacienti (n = 34). Ve všech případech se jednalo o pozitivní pseudofakickou dysfotopsii (halo, glare), negativní dysfotopsii jsme nezaznamenali ani u jednoho pacienta. Jako rušivou udávalo pseudofakickou dysfotopsii celkem 11 (32,4 %) pacientů, z toho devětkrát se jednalo o osoby, u nichž byla následně indikována repozice T-MIOL. Rušivé fotické fenomény vymizely úplně či částečně u všech pacientů bezprostředně po rotaci T-MIOL. Při kontrolním vyšetření první měsíc po operaci udávali z celkového počtu 34 pacientů rušivé fotické fenomény již jen 3 (8,8 %) pacienti (2 ze skupiny A, 1 ze skupiny B). Šestý měsíc po zákroku nevnímal rušivý charakter fotických fenoménů žádný pacient.

Všech 34 (100 %) pacientů bylo schopno vykonávat běžné denní úkony bez závislosti na brýlové korekci. Dva pacienti (5,9 %) (1 ze skupiny A a 1 ze skupiny B) používali občas brýle při déletrvající práci do blízka. Tito pacienti udávali vidění s brýlovou korekcí jako komfortnější. S pooperační kvalitou vidění šest měsíců po operaci bylo spokojeno celkem 29 (85,3 %) pacientů, spíše spokojeno bylo 5 (14,7 %) pacientů (3 ze skupiny A a 2 ze skupiny B). Nespokojen či spíše nespokojen v našem souboru nebyl ani jeden pacient.

DISKUSE

Pacientů vhodných k implantaci torické varianty multifokální nitrooční čočky (T-MIOL) je podstatně méně než pacientů vhodných k implantaci konvenční multifokální čočky (MIOL). Hlavní indikací k implantaci torické multifokální čočky je přání pacienta být nezávislý na brýlové korekci na všechny vzdálenosti. Při indikaci T-MIOL je nutné zohlednit nejen oční nález a zrakové preference, ale i typ osobnosti pacienta, jeho profesi a mimopracovní aktivity. Všeobecně jsou torické multifokální nitrooční čočky doporučovány pro pacienty s minimální oční komorbiditou. Za nevhodné k implantaci T-MIOL se považuje např. oko s nepravidelným rohovkovým astigmatismem, postižením rohovky, onemocněním sítnice, makulární degenerací. Obezřetní musíme být u pacientů s glaukomem a syndromem suchého oka. Diskutabilní je vhodnost implantace T-MIOL do oka po předchozím chirurgickém nebo laserovém refrakčním zákroku.

K plánování operačního řešení neodmyslitelně patří pečlivý předoperační „chair time“ s edukací pacienta o výhodách i nevýhodách T-MIOL a poučením o pooperačním režimu a průběhu hojení. V našem souboru indikační kritéria k implantaci torické multifokální nitrooční čočky zahrnovala mimo jiné především pravidelný rohovkový astigmatismus a nekomplikovanou chirurgii s implantací T-MIOL do čočkového pouzdra. Klíčovou roli pro výběr typu implantované T-MIOL hrály požadované preference pacienta s ohledem na kvalitní vidění na blízko, střední vzdálenost a vidění do dálky. Důležitým ukazatelem byla i předpokládaná míra tolerance na fotické fenomény. Pacienty s nerealistickým očekáváním jsme k implantaci T-MIOL neindikovali. V úvahu byla samozřejmě brána i hodnota rohovkového astigmatismu. Podle literatury je vhodná korekce rohovkového astigmatismu proti pravidlu pomocí torické multifokální nitrooční čočky u vady > 0,75 Dcyl. Astigmatismus podle pravidla je doporučeno korigovat při hodnotách > 1 Dcyl [12, 13].

Pro korekci rohovkového astigmatismu pomocí T-MIOL je zásadní správná kalkulace čočky. Tuto skutečnost jsme prokázali i v naší studii. Před operací by proto měla být důsledně provedena vyšetření k získání co nejpřesnějších hodnot keratometrie a určení osy astigmatismu. Neméně důležitá je správná interpretace naměřených hodnot. Za nezbytné považujeme provedení rohovkové topografie k vyloučení rohovkové patologie (např. nepravidelného astigmatismu a frustní formy keratokonu). Vhodné je použití topografických systémů na bázi Placidova disku nebo Scheimpflugova zobrazení, které navíc poskytuje možnost získat informace i o zadní ploše rohovky [22]. Je třeba mít na zřeteli, že keratometrie získané z různých přístrojů se mohou lišit v ose cylindru o pět i více stupňů. Určit „správnou osu“ cylindru může být z tohoto důvodu někdy obtížné [4]. Podle našich zkušeností se vyplatí věnovat předoperačnímu vyšetření maximální pozornost a v případě nejasností neváhat vyšetření provést i opakovaně. Při plánování zákroku je zásadní kalkulace T-MIOL s určením sférického ekvivalentu a hodnoty cylindru T-MIOL a určením osy umístění a orientace čočky. Při tom je třeba vyvarovat se chyb, které by mohly vést ke vzniku reziduální refrakční vady. Ta nezřídka bývá příčinou pooperační nespokojenosti pacientů. Reziduální refrakční vada je špatně tolerována především u pacientů s astigmatismem proti pravidlu. Nespokojeni mohou ale být i pacienti, kteří doposud cylindrickou korekci nenosili a u kterých je předoperační rohovkový astigmatismus kompenzován astigmatismem čočkovým. Plná korekce astigmatismu se tak z pohledu spokojenosti pacienta s pooperačním refrakčním výsledkem jeví jako zásadní. Při kalkulaci je třeba se dále vyvarovat vzniku nežádoucího převrácení osy astigmatismu. K této situaci může dojít při nadměrné korekci rohovkového astigmatismu.

Základním předpokladem pro úspěšnou implantaci T-MIOL je nekomplikovaný průběh operace. Jednotlivé kroky operace by měly být provedeny tak, aby riziko rotace a decentrace T-MIOL bylo redukováno na minimum. Optimálně provedená kapsulorexe je dobře centrována a překrývá okraj optické části IOL podél celého obvodu. Čočka je po implantaci rotována tak, aby osa cylindrické složky T-MIOL byla souhlasná s označeným strmým rohovkovým meridiánem. Po implantaci musí být osa torické čočky v souladu s cílovým meridiánem rohovky. Ke snížení rizika nežádoucí rotace čočky se doporučuje úplné odstranění OVD z kapsu-

proLékaře.cz | 24.11.2026

lárního vaku, a to i za optickou částí čočky. Tento manévr brání v prvních hodinách po operaci nežádoucí rotaci nitrooční čočky na polštáři OVD [7].

Při zákroku s implantací T-MIOL chirurg nemusí s výjimkou malé modifikace související s určením a označením osy na oku a s umístěním implantátu v této ose měnit techniku operace. Modifikace techniky spočívá v předoperačním označení referenčních bodů na oku pacienta, v označení osy orientace čočky a v usazení implantátu v požadované ose. Určení a označení osy je s ohledem na cyklotorzi třeba věnovat maximální pozornost. Cyklotorze bývá nejčastěji kolem 3°, je však popsán i případ cyklotorze v rozsahu 17,5° [2]. Z tohoto důvodu se doporučuje vyznačit osu, ve které má být T-MIOL v oku orientována u pacienta vsedě (tzv. vertikální poloha). Dobré výsledky pooperační refrakce po implantaci torických nitroočních čoček závisí na přesném srovnání osy IOL se strmým meridiánem rohovky.

Jednou z komplikací po implantaci T-MIOL je nežádoucí rotace čočky a její vychýlení z osy astigmatismu s následným negativním vlivem na kvalitu vidění. K vychýlení T-MIOL může dojít jak jejím nepřesným umístěním během operace, tak v důsledku nežádoucí rotace čočky v pooperační době [6, 8]. Rotace čočky o 1° mimo osu znamená snížení cylindrické hodnoty asi o 3,3 %. Je prokázáno, že rotace torické IOL nad 10° má za následek snížení korekce o 1/3 a při rotaci o 30° je korekční účinek IOČ zcela negován [14]. Vychýlení > 30 stupňů může vést k převrácení osy bez snížení astigmatické korekce [14, 12, 21]. V našem souboru byla odchylka od plánované osy astigmatismu průměrně 10,8 stupně. Výraznější odchylku od plánované osy torické nitrooční čočky vykazovala skupina B (13,4 stupně) po implantaci torické multifokální čočky AT LISA toric ve srovnání se skupinou A (8,2 stupně) po implantaci torické multifokální nitrooční čočky AcrySof IQ ReSTOR Toric SND1Tx. Tento fakt přisuzujeme především odlišnostem v celkové délce čočky, designu haptik a materiálu, ze kterého je čočka vyrobena. Zanedbatelná není ani korelace mezi diametrem IOL a designem T-MIOL na jedné straně a velikosti čočkového vaku na straně druhé. Nitrooční čočka AT LISA toric 909M má celkovou délku 11,0 mm ve srovnání s 13,0 mm čočky AcrySof IQ ReSTOR Toric. Lepší rotační stabilita čočky AcrySof IQ ReSTOR Toric souvisí podle našeho názoru s „open-loop“ haptikou a dále s adhezivitou acrysof materiálu vzhledem k čočkovému pouzdru. Vyhodnocení rotační stability jednotlivých torických implantátů by mělo být nedílnou součástí pooperačního sledování pacienta. Ke sledování rotační stability lze použít jak jednoduché vyšetření na štěrbinové lampě opatřené stupnicí, tak sofistikované systémy využívající digitálních retroiluminačních snímků pořízených na konci operace a v časovém odstupu od zákroku a jejich vzájemné porovnávání pomocí speciálního softwaru [19]. Pokrok v technologii naváděcích systémů a intraoperačních měření provedených při chirurgii čočky nám umožňuje přesnější naplánování zákroku, komfortnější a preciznější provedení operace a dosažení lepších výsledků. V poslední době je na trhu několik počítačem řízených systémů, které poskytují kompletní předoperační a pooperační posouzení (např. VERION™ Image Guided System, Alcon Laboratories Inc., Fort Worth, TX, CALLISTO eye® (Carl Zeiss Meditec AG). S jejich pomocí můžeme měřit biometrické parametry oka (keratometrie, poloha a průměr limbu, průměr a postavení zornice, reflexní pozice rohovky), což nám pomůže s plánováním chirurgických dat (např. lokalizací rohovkového řezu, umístěním limbálních relaxačních incizí při korekci astigmatismu) promítaných přímo v operačním poli.

Je třeba mít na zřeteli, že snížená kvalita vidění může být kromě rotace T-MIOL způsobena i její decentrací. K decentraci IOL dochází většinou v důsledku asymetrické fibrotizace okraje kapsulorexe a při nestabilitě haptické části čočky. Tzv. „stableforce“ konstrukce haptik u acrysof čoček vytváří konstantní kompresi, čímž čočka dosahuje i konzistentní axiální polohy [5].

V případě odchýlení IOL z požadované osy je namístě chirurgická repozice čočky spočívající v její rotaci do plánované osy. Repozice čočky by měla být provedena v co nejkratším možném termínu, v době kdy kapsulární vak může být snadno otevřen a nejsou přítomny známky fibrózy pouzdra. Optimální doba pro repozici je do 10 dní po implantaci [4]. Pozdní chirurgická repozice torických nitroočních čoček může vést k rotační instabilitě v důsledku fibrotizace čočkového pouzdra (enkapsulace) a vyššího rizika vzniku disinzerce zonulárního aparátu s následnou nestabilitou T-MIOL v oku.

V našem souboru jsme kontrolu polohy markerů torické nitrooční čočky prováděli a vyhodnotili v mydriáze na štěrbinové lampě, a to týden a šest měsíců po implantaci. Rotační stabilita čoček AcrySof IQ ReSTOR Toric SND1Tx byla u 43 očí do 5°. U 5 očí s nežádoucí rotací IOL o 5–10° jsme provedli chirurgickou rotaci. Ve všech případech došlo k subjektivní úpravě kvality vidění. Rotaci čočky větší než 10° jsme ve skupině očí s IOL AcrySof IQ ReSTOR Toric nezaznamenali ani v jednom případě. Rotační stabilita čoček AT LISA toric 909M byla u 15 očí do 5° a u pěti očí byla nežádoucí rotace mezi 10° až 17°. Po chirurgické rotaci IOL došlo rovněž u všech pacientů ke zlepšení kvality vidění. Rotační stabilita T-MIOL byla 6 měsíců po chirurgické rotaci do 5 stupňů u všech chirurgicky rotovaných čoček v obou skupinách.

Jednou z nejčastějších příčin snížené kvality vidění a subjektivní nespokojenosti pacientů s implantací T-MIOL je zbytková refrakční vada. I přes pokroky v chirurgii katarakty, může někdy dojít k neuspokojivým výsledkům v důsledku zbytkové refrakční vady. Příčiny jejího vzniku jsou různé. Může se jednat o nepřesnosti biometrické analýzy [15, 16, 18], nevhodný výběr síly nitrooční čočky, omezení výpočtů vzorců nebo poziční chyby T-MIOL [3]. Podle našich zkušeností zbytková refrakce +0,50 D -0,75 Dcyl je pacientem obvykle ještě dobře tolerována. Při vzniku rušivé odchylky od emetropického záměru je vhodné zvážit doplnění laserové rohovkové refrakční chirurgie. V našem souboru jsme z tohoto důvodu k laserové korekci zbytkové refrakční vady nemuseli přistoupit ani u jednoho pacienta.

Pooperační refrakci cílíme na emetropii. I přes emetropizaci však zraková ostrost v prvních dnech po implantaci nemusí dosahovat hodnot 1,0. Vidění do dálky se však díky neuroadaptaci postupně lepší. Je prokázáno, že reziduální refrakční vada vede k prodloužení procesu neuroadaptace na multifokální obraz [17]. Pro ideální pooperační adaptaci kortikálních funkcí (nácvik binokulárních funkcí, koordinaci

proLékaře.cz | 24.11.2026

pohybů, hledání vzdálenosti, fokusace IOL atd.) se doporučuje bilaterální implantace T-MIOL [5]. Toto doporučení podporují i naše zkušenosti.

Kvalita vidění a subjektivní spokojenost pacientů s T-MIOL může být dále snížena v důsledku výskytu pseudofakické dysfotopsie. Tento pro pacienta rušivý fotický efekt lze rozdělit na pozitivní (glare, halo) a negativní (tmavý obloukovitý stín v temporální části zorného pole). Pseudofakická dysfotopsie je s největší pravděpodobností způsobena lomem paprsků na ostrém zadním okraji optické části IOL nebo paprskům lámajícím na povrchu IOL z materiálu s vysokým refrakčním indexem a málo konvexní přední plochou [9]. U MIOL je tento fenomén rovněž přisuzován difrakční části optiky [11]. Rušivé fotické fenomény bývají přechodného charakteru a díky neuroadaptačnímu procesu mizí v řádu několika týdnů až měsíců. V našem souboru rušivé fotické fenomény u většiny pacientů byly v souvislosti s nežádoucí rotací T-MIOL. Po rotaci čočky subjektivně rušivě vnímané fotické fenomény ustoupily. V některých případech však mohou vést až k explantaci IOL. V našem souboru jsme intoleranci fotických fenomémů vedoucí k explantaci T-MIOL nezaznamenali ani v jednom případě [20]. Po implantaci T-MIOL probíhá neuroadaptační proces průměrně po dobu 4–6 měsíců. Vedle nácviku adaptace na multifokální obraz se podílí na neuroadaptaci také koherence zrakové dráhy. Autoři Kimiya Shimizu a kol. provedli neurofyziologickou studii, ve které na dominantním oku provedli výměnu multifokální IOL za monofokální. P-VECP amplituda vzrostla, peak latence se zlepšila a pacientovi symptomy vymizely [17].

V našem souboru všichni pacienti byli schopni vykonávat běžné denní úkony bez závislosti na brýlové korekci. Pouze dva pacienti udávali komfortnější pocit s brýlovou korekcí při déletrvající práci do blízka. Naprostou spokojenost s výslednou kvalitou vidění šest měsíců po operaci vyjádřilo více než 85 % pacientů, spíše spokojeno bylo téměř 15 % pacientů. Nespokojen či spíše nespokojen v našem souboru nebyl ani jeden pacient. Vysoká spokojenost s výsledným viděním a velmi dobrá tolerance fotických fenoménů u pacientů v našem souboru bezesporu souvisí s poměrně přísnými indikačními kritérii a pečlivým výběrem kandidátů pro implantaci T-MIOL.

Při analýze příčin nespokojenosti pacientů je třeba mít na zřeteli, že kvalita vidění může být v pooperační době snížena např. i v důsledku opacifikace zadní kapsuly, při onemocnění povrchu oka (suché oko) nebo patologii centrální krajiny.

ZÁVĚR

Implantace torické multifokální nitrooční čočky je u pacientů s kataraktou bezpečným a efektivním řešením jak z hlediska korekce rohovkového astigmatismu, tak z hlediska zachování multifokality vidění. Nespornou výhodou implantace T-MIOL je, že řeší v jednom kroku současně jak sférickou tak astigmatickou vadu a navíc pacientům umožňuje kvalitní vidění na všechny vzdálenosti bez závislosti na brýlové korekci. Spokojenost pacientů s viděním po implantaci T-MIOL je vysoká, i když bezprostředně po operaci nemusí být pacientem vždy takto hodnocena. V rámci procesu neuroadaptace se kvalita vidění postupně lepší a v časovém odstupu několika týdnů až měsíců po operaci dosahuje svého optima. Kvalita vidění v pooperačním období může být snížena i z dalších příčin. Jedná se především o rotaci čočky a její vychýlení z osy astigmatismu, dále o zbytkovou refrakční vadu a výskyt rušivých fotických fenoménů.

Ke snížení rizika vzniku příčin vedoucích k chirurgické repozici torické MIOL lze v obecné rovině jmenovat především exaktní biometrii se správnou kalkulací torické nitrooční čočky a přesným určením osy astigmatismu, dále nekomplikovaný průběh operace s uložením T-MIOL v ose astigmatismu a důkladné odstranění OVD z retrolentálního prostoru. Při nežádoucí rotaci T-MIOL je namístě včasné chirurgické řešení spočívající v chirurgické repozici čočky a její chirurgické rotaci do osy nejstrmějšího meridiánu. Tento manévr vede k úpravě kvality vidění a zvýšení spokojenosti pacientů s výsledkem operace bez závislosti na brýlové korekci.

Výsledný efekt operace závisí nejen na preciznosti předoperačních vyšetření a kvalitě provedení operačního zákroku a řešení případných komplikací, ale i na uvážlivém výběru kandidáta pro implantaci torické multifokální čočky.

LITERATURA

1. **Baráková D., Hycl J., Továrek L.:** Současné trendy v chirurgickém řešení astigmatismu u pacientů s kataraktou. NEUMM 3/2008, New EU Magazine of Medicine, Medical Press s.r.o., Praha (www.neumm.cz).
2. **Ciccio A.E., Durrie D.S., Stahl J.E. et al.:** Ocular cyclotorsion during customized laser ablation. J Refract Surg, 2005; 21: S772–4.
3. **Erickson P.:** Effects of intraocular lens position errors on postoperative refractive error. J Cataract Refract Surg. 1990; 16: 305–311. 10.1016/S0886-3350(13)80699-2.
4. **Findl O.:** Toric Intraocular lenses. Current Medical Literature, 2012, Ročník 22, číslo 1, p. 1.
5. **Hayashi K., Masamuto M., Takimoto M.:** Comparision of visual and refractive outcomes after bilateral implantation of toric intraocular lens with or without a multifocal component. J Cataract Refract Surg, 2015; 41: 73–83.
6. **Holland E., Lane S., Horn J.D. et al.:** The AcrySof toric intraocular lens in subjects with cataracts and corneal astigmatism: a randomized, subject-masked, parallel-group, 1-year study. Ophthalmology 2010; 117: 2104–11.
7. **Horn J.D.:** Status of toric intraocular lenses. Curr Opin Ophthalmol, 2007; 18: 58–61.
8. **Jin H., Limberger I.J., Ehmer A. et al.:** Impact of axis misalignment of toric intraocular lenses on refractive outcomes after cataract surgery. J Cataract Refract Surg, 2010; 36: 2061–72.
9. **Kuchynka P. a kol.:** Oční lékařství, Grada Publishing, a.s. 2007, s. 812.
10. **Maedel S., Hirnschall N., Chen Y.A., Findl O.:** Rotational performance and corneal astigmatism correction during cataract surgery: Aspheric toric intraocular lens versus aspheric nontoric intraocular lens

proLékaře.cz | 24.11.2026

with opposite clear corneal incision. J Cataract Refract Surg, 2014; 40: 1355–1362.
11. **Mamalis N., Brubaker J., Davis D., Espandar L., Werner L.:** Complications of foldable intraocular lenses requiring explantation or secondary intervention - 2007 survey update. J Cataract Refract Surg, 2008; 34: 1584–91.
12. **Mašek P., Pašta J.:** 60 let nitrooční čočky. Edice oftalmologie. Nucleus- HK, 2010. s. 86–90.
13. **Mendicute J., Irigoyen C., Aramberri J., Ondarra A., Montés-Micó R.:** Foldable toric intraocular lens for astigmatism correction in cataract patients J Cataract Refract Surg, 2008; 34: 4,601–607.
14. **Novis C.:** Astigmatism and toric intraocular lenses. Curr Opin Ophthalmol 2000; 11: 47–50.
15. **Pierro L., Modorati G., Brancato R.:** Clinical variability in keratometry, ultrasound biometry measurements, and emmetropic intraocular lens power calculation. J Cataract Refract Surg, 1991; 17: 91–94.
16. **Raman S., Redmond R.:** Reasons for secondary surgical intervention after phacoemulsification with posterior chamber lens implantation. J Cataract Refract Surg, 2003; 29: 513–517.
17. **Shimizu K., Ito M.:** Dissatisfaction after bilateral multifocal intraocular lens implantation: an electrophysiology study. J Refract Surg, 2011; 27,4: 309–312.
18. **Snead M.P., Rubinstein M.P., Lea S.H., Haworth S.M.:** Calculated versus A-scan result for axial length using different types of ultrasound probe tip. Eye 1990; 4: 718–722.
19. **Teichman J.C., Baig K., Ahmed I.I.K.:** Simple technique to measure toric intraocular lens alignment and stability using a smartphone. J Cataract Refract Surg, 2014; 40: 1949–1952.
20. **Veselá M., Baráková D., Lenčová A.:** Analýza příčin explantace nitroočních čoček. Čes a Slov Oftal, 69,2013,No 4, s.170–173.
21. **Vlková E., Došková H., Vícha I.:** Initial experience with toric intraocular lenses. Čes a Slov Oftal, 2001May; 57(3): 161–4.
22. **Zhang L., Ellen M., Mai H., Yu F., Hamilton R.:** Effect of posterior corneal astgmatism on refractive outcomes after toric intraocular lens implantation. J Cataract Refract Surg, 2015; 41: 84-89.