

# KLINICKÉ PROJEVY EXPERIMENTÁLNÍ AUTOIMUNITNÍ UVEITIDY

Klímová A.<sup>1</sup>, Seidler Štangová P.<sup>1</sup>,  
Svozílková P.<sup>1</sup>, Kučera T.<sup>2</sup>, Heissigerová J.<sup>1</sup>

<sup>1</sup>Oční klinika, 1. lékařská fakulta, Univerzita Karlova v Praze a Všeobecná fakultní nemocnice v Praze, přednosta doc. MUDr. Bohdana Kalvodová, CSc.  
<sup>2</sup>Ústav histologie a embryologie, 1. lékařská fakulta, Univerzita Karlova v Praze, přednosta doc. MUDr. Tomáš Kučera, Ph.D.

*Autoři práce prohlašují, že vznik i téma odborného sdělení a jeho zveřejnění není ve střetu zájmu a není podpořeno žádnou farmaceutickou firmou.*



Do redakce došlo dne 24. 3. 2015  
Do tisku přijato dne 22. 1. 2016

MUDr. Aneta Klímová  
Oční klinika, 1. lékařská fakulta,  
Univerzita Karlova v Praze a VFN  
U Nemocnice 2  
128 08 Praha 2  
Telefon: 737 800 058  
e-mail: aneta.klimova@volny.cz

## SOUHRN

**Úvod:** Autoimunitní uveitida je závažné zrak ohrožující onemocnění, které u části pacientů zůstává rezistentní ke konvenční imunosupresivní anebo biologické léčbě. Výzkum z posledních let zlepšil terapeutické možnosti tohoto onemocnění a významný podíl na tomto vývoji má základní výzkum na experimentálních modelech. Cílem této práce je prezentovat klinické a histologické projevy zánětu na modelu experimentální autoimunitní uveitidy (EAU) u myši.

**Metodika:** EAU byla indukována u myši kmene C57BL/6 subkutánní aplikací IRBP (interphotoreceptor retinoid binding protein) v kompletním Freundově adjuvans a pertusovým toxinem aplikovaným intraperitoneálně. Intenzita zánětu byla hodnocena *in vivo* pomocí speciálního zobrazovacího systému s využitím otoskopu. Bulby byly enukleovány *post mortem* 35. den po indukcii EAU a intenzita zánětu hodnocena histologicky barvením kryorežů metodou hematoxylin-eozin.

**Výsledky:** Fotodokumentace zobrazuje klinické projevy uveitidy *in vivo* i histologické známky zánětu získané *post mortem*.

**Závěr:** Zavedení stabilního a reprodukovatelného modelu EAU umožňuje podrobně studovat imunopatogenetické mechanismy zánětu a jejich cílenou regulaci. Podobnost zánětlivých změn s nálezy pacientů se zadní uveitidou autoimunitní etiologie umožňuje výsledky výzkumu na tomto experimentálním modelu aplikovat v humánní medicíně.

**Klíčová slova:** experimentální autoimunitní uveitida, autoimunita, myši

## SUMMARY

### THE CLINICAL SIGNS OF EXPERIMENTAL AUTOIMMUNE UVEITIS

**Introduction:** Autoimmune uveitis is a sight threatening disease which in many cases fails to respond to conventional immunosuppressive or biological therapy. The research in experimental models of autoimmune uveitis helps to find new therapeutical strategies. The aim of this study is to present the clinical and histological signs of experimental autoimmune uveitis (EAU) in mice.

**Methods:** EAU was induced in C57BL/6 mice by subcutaneous application of IRBP (interphotoreceptor retinoid binding protein) in complete Freund's adjuvant and intraperitoneal application of pertussis toxin. Clinical evaluation of uveitis was performed *in vivo* using special imaging system with otoscope. Histological evaluation of uveitis was performed at day 35 post induction of EAU on hematoxylin and eosin stained frozen sections. Clinical and histological grading was used to assess the inflammation intensity of EAU.

**Results:** The intensity of inflammation is depicted on representative fundus images and histological images of retina at day 35 post induction.

**Conclusion:** The model of EAU is robust and reproducible and allows us to study the immunopathological mechanisms of inflammation and its regulation. The inflammatory signs in our model are similar to findings of posterior uveitis of autoimmune etiology in humans, thus we may apply our experimental results in human medicine.

**Key words:** experimental autoimmune uveitis, autoimmunity, mice

Čes. a slov. Oftal., 72, 2016, No. 1, p. 276–282

## ÚVOD

Uveitida je spolu s diabetickou retinopatií hlavní příčinou slepoty v rozvinutých zemích u lidí v produktivním věku. Uveitida představuje desetiprocentní podíl na slepotě v těchto zemích (20, 9), a to i přes stále se rozšiřující terapeutické možnosti.

Etiologii autoimunitní uveitidy u člověka je velice obtížné zjistit. Přibližně u 25 % pacientů se autoimunitní uveitida pojí se systémovým onemocněním typu sarkoidózy, ankylozující spondylitidy, roztroušené sklerózy, systémového lupus

erythematodes, Wegenerovy granulomatózy apod. Téměř u poloviny případů však etiologii nezjistíme.

Základní léčebnou modalitou autoimunitní uveitidy je imunosuprese. Výzkum v posledních letech významně zlepšil terapeutické možnosti a nemalý podíl na tomto vývoji má základní výzkum uveitid na experimentálních modelech.

První model uveitidy u potkanů (18) využíval aplikaci Freundova adjuvans obsahujícího mykobakteria a později i endotoxinu (10). Od té doby byl vyvinut model autoimunitní uveitidy u potkanů, u morčat, u koní a u primátů imunizací jedním ze sítnicových antigenů – arrestinem neboli

S-antigenem v kompletním Freundově adjuvans (22, 12). Jeho aplikace experimentálnímu zvířeti vyvolala onemocnění s klinickým obrazem velmi podobným uveitidě u lidí. U běžně používaných kmenů myši však S-antigen zánětlivé oční onemocnění nevyvolává. Až po objevu intraretinálního vazebného peptidu (IRBP) byl vyvinut experimentální model autoimunitní uveitidy u myši (4). Od té doby vznikly četné varianty prvního základního myšního modelu, který spočívá v intraperitoneální či subkutánní aplikaci antigenu (IRBP).

V našich experimentech byla indukována EAU pomocí IRBP humánního původu. Protein IRBP se nachází v interofotoreceptorové matrix, která slouží k transportu derivátů vitamínu A mezi fotoreceptory a retinálním pigmentovým epitelem. Strukturu proteinu IRBP tvoří čtyři evolučně staré domény, o kterých se předpokládá, že vznikly genovou duplikací (1).

Další možností indukce EAU je adoptivní přenos T lymfocytů z imunizovaných donorů, dále „humanizovaná“ forma EAU u transgenních kmenů myši, EAU indukovaná injekcí dendritických buněk, které *in vitro* zrály v přítomnosti antigenu, a nakonec model spontánní uveitidy u myši, kterým chybí gen pro autoimunitní regulátor (AIRE), a u athymických „nude“ myši s implantovaným krysím embryonálním thymem (6).

Námi používaný model experimentální uveitidy je velmi podobný obrazu zadní uveitidy či panuveitidy u lidí – s vitritidou, choroiditidou, retinitidou a vaskulitidou. Posouzení stupně uveitidy je založeno na hodnocení *in vivo* biomikroskopicky, tak *post mortem* histologicky (7).

Cílem této práce je prezentovat klinické a histologické projevy experimentální uveitidy u myši. Podle jejich stupně se provádí standardizované hodnocení intenzity zánětu, které slouží například k posouzení účinnosti nové léčby.

## METODIKA

### Myši C57BL/6

Samice inbredního kmene myši C57BL/6 ve věku 5 až 8 týdnů byly dodány z Centra pro experimentální biomodely (1. lékařská fakulta, Univerzita Karlova, Praha). Použití laboratorních zvířat pro tento projekt bylo schváleno odbornou komisí pro práci s pokusnými zvířaty 1. lékařské fakulty Univerzity Karlovy v Praze a se zvířaty bylo nakládáno v souladu se zákonem č. 246/1992 Sb., na ochranu zvířat proti týrání, na základě osvědčení Ministerstva zemědělství.

### Indukce EAU

Aplikace IRBP, který působí jako autoantigen, byla prováděna podle standardního protokolu (2, 3). Subkutánně se aplikuje 500 µg IRBP 1-20 (interfotoreceptor retinoid binding protein, New England Peptide, Gardner, USA). Pro rozpuštění peptidu byl použit DMSO (dimethyl sulfoxid) (Sigma Aldrich, St. Louis, USA). IRBP byl emulzifikován v poměru 1:1 s kompletním Freundovým adjuvans (Difco, USA) obsahujícím mykobakterie. Reaktivita imunitního systému byla podpořena intraperitoneální aplikací 1,2 µg pertusového toxinu (List Biologicals, Campbell, USA), rozpuštěného v PBS (phosphate buffered saline).

### Klinické vyšetření uveitidy

Biomikroskopické vyšetření zvířat *in vivo* bylo prováděno pomocí otoskopu (obr. 1). Myši byly vyšetřovány v celkové intraperitoneální kombinované anestezii ketaminem 80 mg/kg (Narkamon 50 mg/ml, Bioveta, Slovensko) a xylazinem 5 mg/kg (Rometar 20 mg/ml, Bioveta, Slovensko). Pro dilataci zornice byl lokálně aplikován tropikamid (Unitropic 1% oph. gtt., Unimed Pharma, Slovensko) a phenylephrin (Neosynphrin-Pos 10 %, Ursapharm, Česká republika). Na rohovku pokrytou vrstvou viskomateriálu byl přikládán otoskop připojený k zevnímu zdroji světla a k fotoaparátu s předsazenou čočkou +4,0 dioptrie (19).



Obr. 1 Biomikroskopické vyšetření sítnice u myši

### Histologické zpracování materiálů

Zvířata byla usmrcena podle etických pravidel daných zákonem České republiky cervikální dislokací. Oči byly enukleovány vystříháním ze spojivkového vaku bezprostředně *post mortem* 35. den po indukci EAU. Oči byly vloženy do gelového media (Tissue-Tek® O.C.T. Compound™, USA) a zamrazeny ve 2-methylbutanu (Sigma Aldrich, St. Louis, USA) v atmosféře tekutého dusíku. Vzorky zmražené na -70 °C byly krájeny na mikrotomu (Leica CM 1850) na 7 µm silné řezy. Řezy byly krájeny vždy z periferie a z oblasti optického nervu obou očí a barveny metodou hematoxylin-eozin podle standardního protokolu. Vzorky byly odebrány z obou očí, vzhledem k tomu, že zánět může být asymetrický.

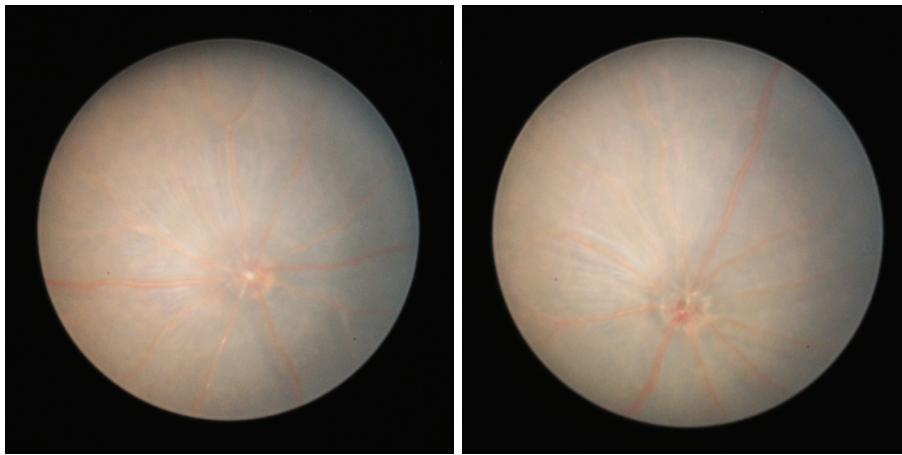
## VÝSLEDKY

Subkutánní aplikace IRBP v kompletním Freundově adjuvans potencovaná intraperitoneálním pertusovým toxinem vyvolala u citlivých myších kmenů projevy zadní uveitidy, mimořádně i panuveitidy.

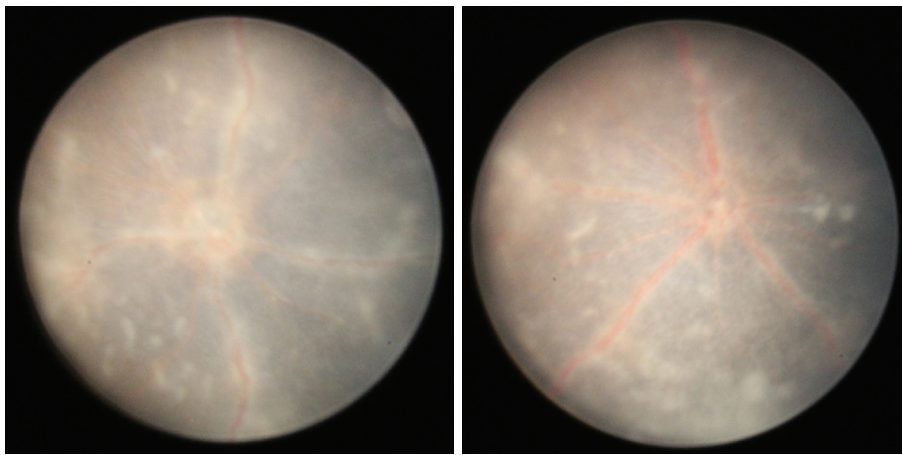
Hodnocení intenzity zánětu bylo provedeno klinicky *in vivo* nebo histologicky *post mortem*.

### Klinické projevy EAU

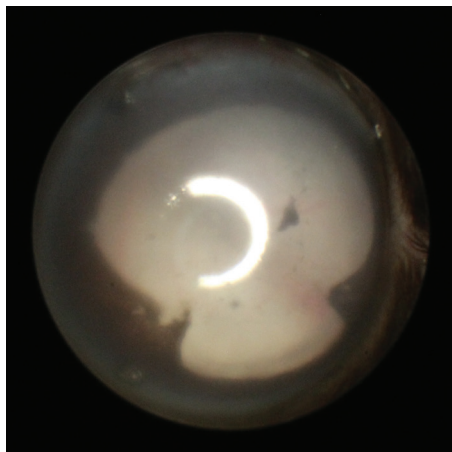
Klinické známky zadní uveitidy jsou zřetelné na fotografiích sítnice vytvořených pomocí zobrazovacího systému oto-



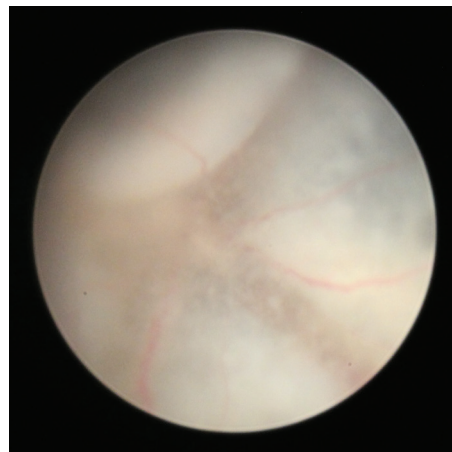
Obr. 2 a 3 Fyziologický fundus u myši



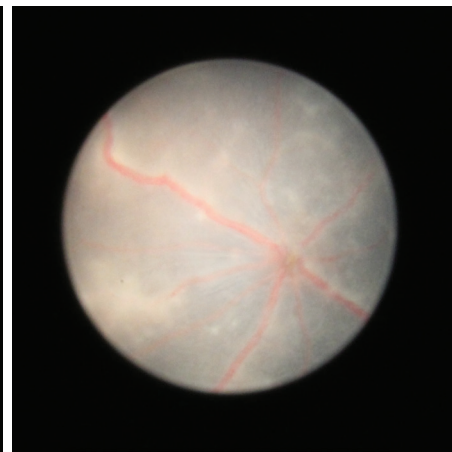
Obr. 4 a 5 Fotografie sítnice 20. den po indukci EAU, jsou přítomny infiltráty v sítnici, opouzdřené cévy a edém terče zrakového nervu



Obr. 6 Zadní synechie na fotografii předního segmentu přítomné 25. den po indukci EAU



Obr. 7 Totální serózní amoce 25. den po indukci EAU



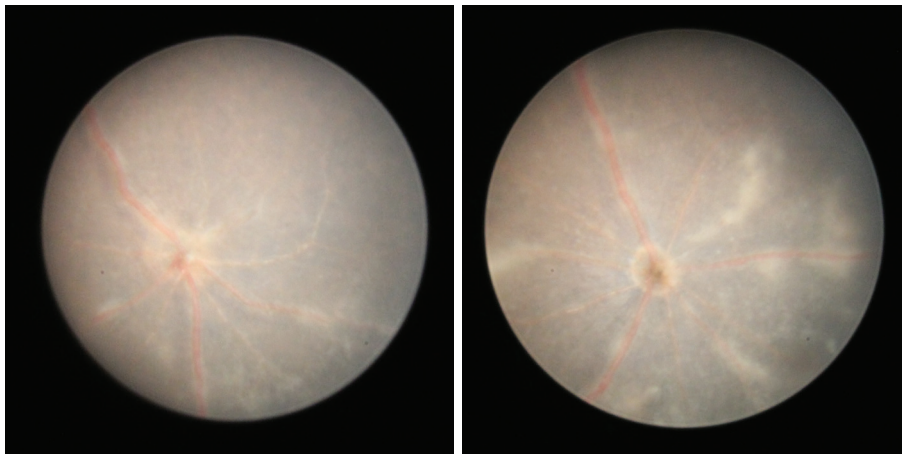
Obr. 8 Fotografie fundu 25. den po indukci EAU, na sítnici jsou patrné granulózní infiltráty, opouzdřené cévy a edém terče zrakového nervu

skopu. Znamky zánětu na našich snímcích zachycují vaskulitidu, choroiditidu a edém optického nervu (obr. 2–12).

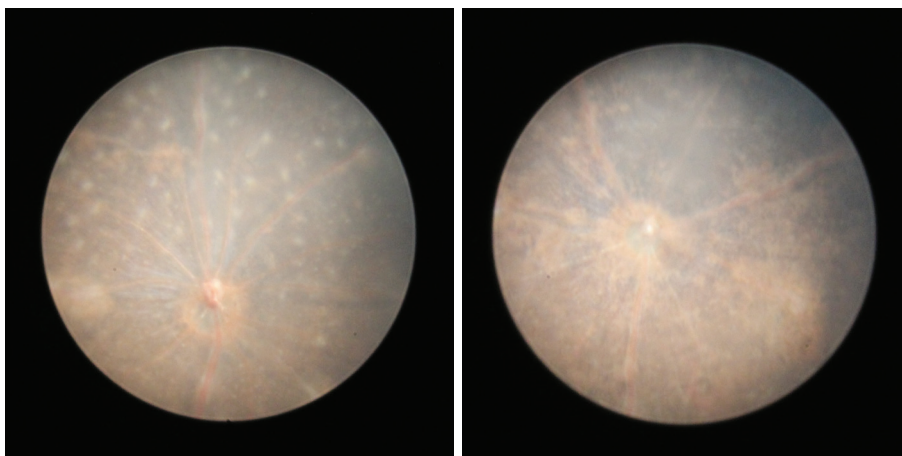
Klinický systém hodnocení intenzity uveitidy popisuje Xu et. al. (23). Hodnotí ve škále 1 (minimální zánět) až 4 (silný zánět) 4 parametry: velikost a tvar infiltrátů sítnice, zánětlivě

změny zrakového nervu, stupeň opouzdření cév a strukturální změny sítnice (atrofie/jizvení).

Biomikroskopicky byla u našich myši nejvyšší intenzita uveitidy pozorována 25. až 28. den po indukci, a to průměrně stupeň 3. Na začátku pozorování (14. den) byl u někte-

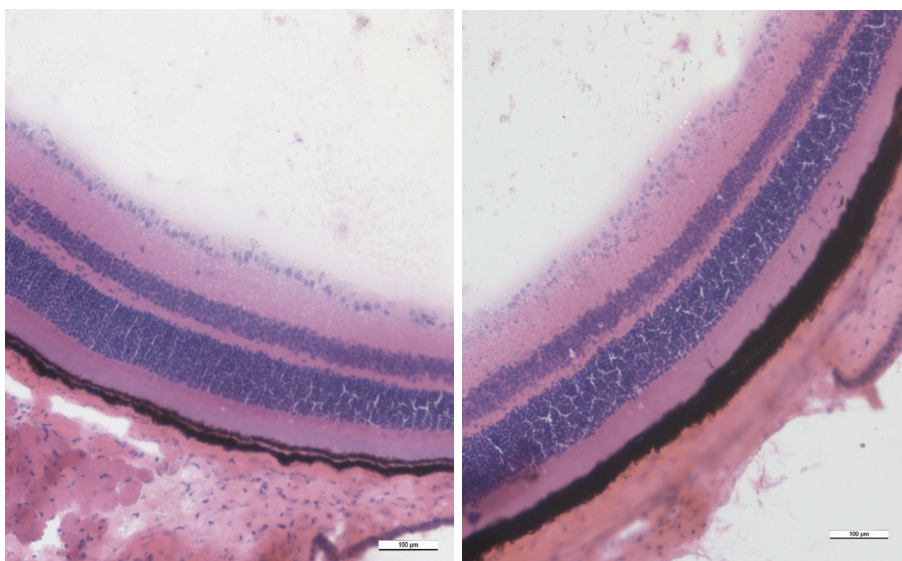


**Obr. 9 a 10** Fotografie fundu 35. den po indukci EAU, sítnice s převažující atrofií, granulární i lineární infiltráty ubývají, edém terče zrakového nervu přetrvává

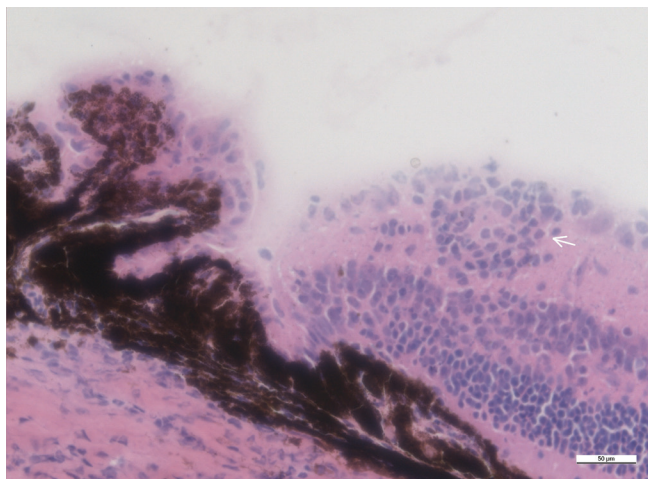


**Obr. 11 a 12** Fotografie fundu 60. den po indukci EAU, dominuje atrofie sítnice, infiltráty jsou více organizované, papila zrakového nervu je ohraničená

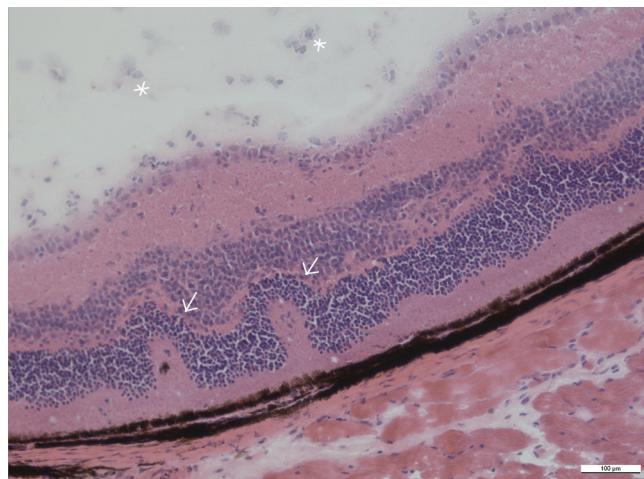
**Obr. 2– 12** Fotografie sítnice u zdravých myší a u myší v různých intervalech po indukci EAU zobrazují dynamiku zánětlivých projevů



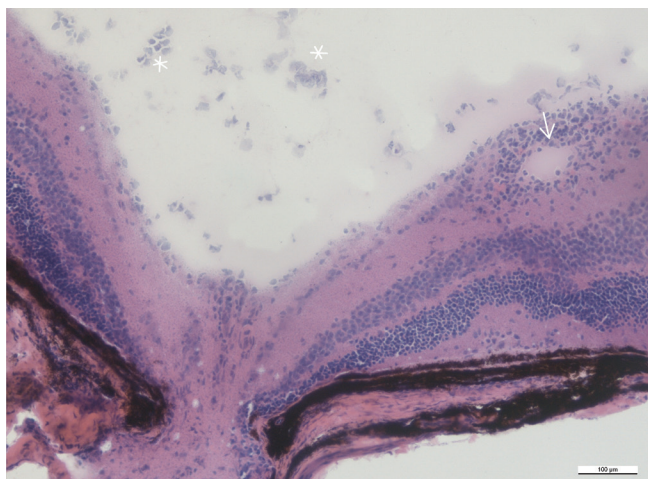
**Obr. 13 a 14** Histologický řez sítnicí zdravé myši s pravidelně uspořádanými vrstvami, zvětšení 20x



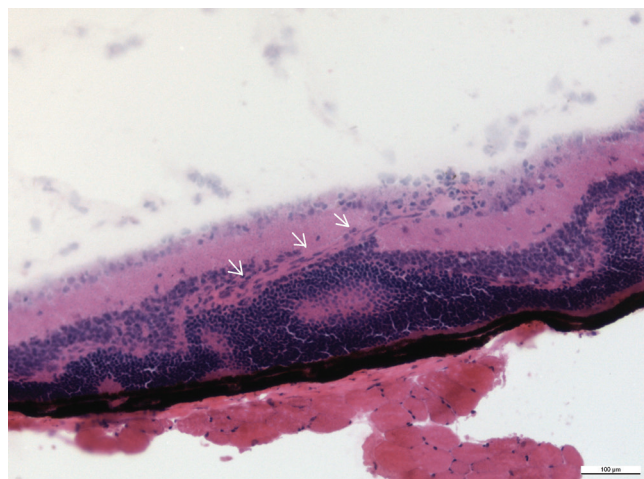
**Obr. 15** Zánětlivé ložisko ve vnitřní vrstvě sítnice v blízkosti ciliárního tělesa (šipka), zvětšení 40x



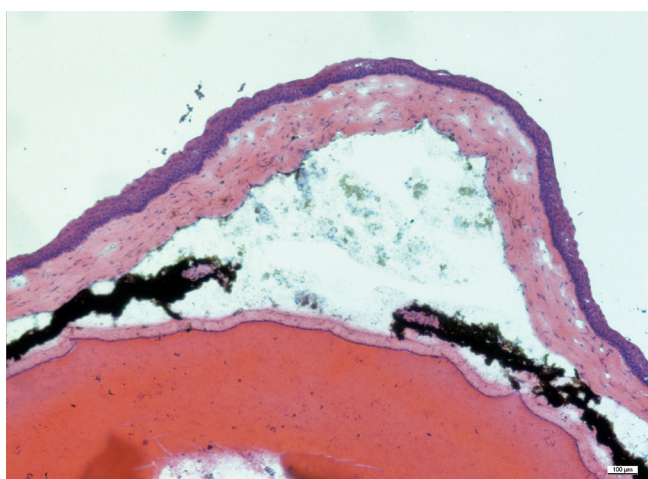
**Obr. 16** Retinální záhyby v zevních vrstvách sítnice (šipky), ve sklivci jsou přítomny zánětlivé buňky (hvězdičky), zvětšení 20x



**Obr. 17** Infiltrace v okolí sítnicové cévy v blízkosti terče zrakového nervu (šipka), ve sklivci jsou zánětlivé buňky (hvězdičky), zvětšení 20x



**Obr. 18** Novotvořená céva prochází vrstvami sítnice (šipky), zvětšení 20x



**Obr. 19** Histologický řez přední částí oka, komorová tekutina je zakalená, duhovka je překrvená, jsou přítomny přední i zadní synechie. Za duhovkou je čočka, která fyziologicky vyplňuje velkou část oka. Zvětšení 10x

**Obr. 13–19** Histologické řezy očí u zdravých myši a u myši 35. po indukci EAU barvené hematoxylinem a eozinem. Měřítka je uvedené na snímcích, linka odpovídá velikosti 100 µm.

rých očí ojediněle zachycen infiltrát nebo byl přítomný mírný edém terče, v celkovém hodnocení je klasifikován průměrně stupeň 0. V dalším vývoji 20. až 21. den je u některých očí patrný výrazný edém terče zrakového nervu, opouzdření cév a bělavé sítnicové lineární či granulární zánětlivé léze (obr. 4 a 5), většina očí zůstává bez zánětlivých změn, průměrně je stupeň zánětu 1. Na vrcholu zánětu 25. až 28. den jsou u většiny očí výrazné projevy zánětu (obr. 6, 7, 8). Od 35. dne jsou na sítnici přítomny atrofické změny (obr. 9 a 10), které se v čase stupňují (obr. 11 a 12).

#### *Histologické projevy zánětu*

Mezi histologické známky zadní uveitidy patří retinální záhyby, zánětlivá ložiska v sítnici, často lokalizovaná v blízkosti ciliárního tělíska, vaskulitida, vitritida, neovaskularizace sítnice.

nice či ztráta fotoreceptorů (obr. 15–18). Sítnice u zdravých myší má zřetelně oddělené vrstvy sítnice bez nepravidelností (obr. 13 a 14).

Mikroskopické hodnocení intenzity uveitidy na řezech barvených metodou hematoxylin-eozin se provádí podle zavedeného systému hodnocení od stupně 0 (žádný zánět) do stupně 4 (silný zánět) podle Caspi (4, 21, 8).

Histologicky jsou v našem pozorování maximální zánětlivé změny přítomny 35. den po indukci. Intenzita zánětu posuzovaná histologicky u našich myší je 1,0 až 2,0.

## DISKUSE

Autoimunitní uveitida zahrnuje celou řadu jednotek, které se liší klinickým obrazem a průběhem onemocnění. Vzhledem k tomu, že se navíc jedná o vzácné onemocnění, je v humánní medicíně velice obtížné autoimunitní uveitidu studovat. Bylo vyvinuto několik experimentálních modelů, které umožňují detailnější studium uveitid (4, 23, 6). Tyto modely pomohly za posledních 40 let objasnit vliv genové výbavy na průběh nitroočního zánětu, zkoumat základní mechanismy patogenese uveitid a vyzkoušet nové strategie imunologické léčby (11, 17).

Experimentální autoimunitní uveitida u myší představuje reprodukovatelný model, který otevírá další možnosti v oblasti výzkumu zadní uveitidy autoimunitní etiologie. Uveitida indukovaná u myší kmene C57BL/6 je mírná a chronická a blíže připomíná autoimunitní uveitidu u lidí (5). Tím se liší od staršího modelu akutní uveitidy u myší kmene B10.RIII, kde vzniká prudká krátkodobá panuveitida. Na tomto modelu je vrchol zánětu 12. až 15. den a není možné vyšetřit fundus biomikroskopicky pro zkalená optická média (13).

Citlivost běžně používaného kmene myší C57BL/6 k sítnicovému peptidu (IRBP) je poměrně variabilní. Úspěch indukce ovlivňuje více faktorů, například pohlaví a stáří myší nebo podmínky chovu. V našem souboru máme myši staré 5 až 8 týdnů, zatímco někteří autoři preferují myši ve stáří 8 až 12 týdnů (23). Obvykle se pracuje se samicemi, a to vzhledem k vyšší prevalenci autoimunitních onemocnění u žen. Dosud nebyla publikována práce srovnávající u myší intenzitu zánětu EAU mezi pohlavím. Neúspěšná indukce uveitidy může být důsledek chronického stresu (vyšší hladiny kortikosteroidů potlačují zánět) nebo akutního onemocnění (zvýšené cirkulující interferony) (1).

Intenzita vyvolaného zánětu hodnocená histologicky u kmene myší C57BL/6 kolísá mezi jednotlivými laboratořemi v závislosti na protokolu indukce uveitidy. Průměrně autoři uvádějí stupeň zánětu 1 až 2: Kim et al. (15) 2,13, Xu et

al. (15) 1 až 2, Keino et al. (14) 1,2, Kitamei et al. (16) 1,63. V našich experimentech byl při histologickém hodnocení zaznamenán průměrný stupeň zánětu 1 až 2.

Pozoruhodné je, že intenzita zánětu ve škále 1 až 4 zjištěná při klinickém vyšetření otoskopem je vyšší než při hodnocení histologickém (23), což potvrzuje také naše sledování. Tato diskrepance může být vysvětlena například rozdílným rozsahem hodnocené sítnice. Při klinickém vyšetření je přehlédnuta celá sítnice. Při histologickém hodnocení je posuzováno 8 až 10 řezů sítnice jednoho oka silné 7  $\mu$ m, nemusí být proto všechny léze zachyceny.

Výhodou modelu chronické EAU u myší C57BL/6 je relativně dlouhá doba aktivity zánětu trvající přibližně 3 až 4 týdny. Biomikroskopicky byla u našich myší nejvyšší intenzita zánětu 25. až 28. den po indukci. Histologicky byly prokázány maximální zánětlivé změny 35. den po indukci. Naše pozorování korelují s výsledky jiných autorů, Xe et al. (23) zaznamenává vrchol zánětu kolem 25. dne po indukci, Caspi (4) popisuje aktivní zánět od 3. do 7. týdne po indukci.

Postupný vývoj klinických a histologických projevů zánětu v našem pozorování odpovídá popisu v práci kolektivu autorů Xu et al. (23). V počátečních stádiích (14. den po indukci) je klinicky přítomný mírný edém terče zrakového nervu, na histologickém řezu je zrakový terč bez viditelných strukturálních změn. Na vrcholu zánětu (25. den po indukci) je klinicky patrný výrazný edém terče zrakového nervu, opouzdření cév a bělavé sítnicové lineární léze. Na histologických řezech tyto změny odpovídají infiltraci zrakového nervu zánětlivými buňkami, vaskulitidě a retinálním záhybům. V pozdním stádiu (80. den po indukci) dominují v klinickém obraze sítnicové jizvy, histologicky byla prokázána glióza a ztráta zevních segmentů fotoreceptorů.

Minimální či žádné postižení předního segmentu u našeho modelu umožňuje lepší přehlednost a snadnější biomikroskopické vyšetření sítnice i při vysoké aktivitě zánětu.

## ZÁVĚR

Klinické a histologické hodnocení intenzity zánětu na modelu EAU je zásadní pro využití tohoto modelu v základním výzkumu. Zavedení stabilního a reprodukovatelného modelu EAU umožňuje podrobně studovat imunopatogenetické mechanismy zánětu a jejich cílenou regulaci, což může přispět k efektivní léčbě nitroočních zánětů v humánní medicíně.

*Tato práce vznikla z podpory grantu IGA MZ ČR NT/14017-3/2013, PVOUK P25/LF1/2, SVV UK 254260023 a SVV UK 260148/2015.*

## LITERATURA

1. **Agarwal R.K., Silver P.B., Caspi R.R.:** Rodent Models of Experimental Autoimmune Uveitis. *Autoimmunity: Methods and Protocols*, Methods in Molecular Biology, vol. 900, Springer Science+Business Media New York; 2012, Chapter 22, 443–469.
2. **Aviczezer D., Silver P. B., Chan C. C., Wiggert B. et al.:** Identification of a new epitope of human IRBP that induces autoimmune uveoretinitis in mice of the H-2b haplotype. *Invest Ophthalmol Vis Sci*, 41; 2000: 127–131.
3. **Broderick C., Hoek R. M., Forrester J. V. et al.:** Constitutive retinal CD200 ex-

- pression regulates resident microglia and activation state of inflammatory cells during experimental autoimmune uveoretinitis. *Am J Pathol*, 161(5); 2002: 1669–77.
4. **Caspi R. R., Roberge F. G., Chan C. C.:** A new model of autoimmune disease. Experimental autoimmune uveoretinitis induced in mice with two different retinal antigens. *J Immunol*, 140(5); 1988: 1490–1495.
  5. **Caspi R. R.:** Animal models of autoimmune and immune-mediated uveitis. *Drug Discovery Today: Disease Models*, Volume 3, Issue 1, 2006, 3–9.
  6. **Caspi R. R., Silver P. B., Luger D. et al.:** Mouse models of experimental autoimmune uveitis. *Ophthalmic Res*, 40; 2008: 169–74.
  7. **Chan C. C., Caspi R. R., Ni M. et al.:** Pathology of experimental autoimmune uveoretinitis in mice. *J Autoimmun*, 3; 1990: 247–55.
  8. **Dick A. D., Cheng Y. F., Liversidge J. et al.:** Immunomodulation of experimental autoimmune uveoretinitis: a model of tolerance induction with retinal antigens. *Eye (Lond)*, 8 (Pt 1), 1994: 52–59.
  9. **Durrani O. M., Meads C. A., Murray P. I.:** Uveitis: a potentially blinding disease. *Ophthalmologica*, 218; 2004: 223–36.
  10. **Forrester J. V., Worgul B. V., Merriam G. R., Jr.:** Endotoxin-induced uveitis in the rat. *Albrecht Von Graefes Arch Klin Exp Ophthalmol*, 213; 1980: 221–33.
  11. **Forrester J. V., Liversidge J., Dua H. S. et al. (1992):** Experimental autoimmune uveoretinitis: a model system for immunointervention: a review. *Curr Eye Res*, 11 (Suppl.): 33–40.
  12. **Hirose S., Singh V. K., Donoso L. A. et al.:** An 18-mer peptide derived from the retinal S antigen induces uveitis and pinealitis in primates. *Clin Exp Immunol*, 77; 1989: 106–11.
  13. **Jiang H.R., Lumsden L., Forrester J.V.:** Macrophages and dendritic cells in IRBP-induced experimental autoimmune uveoretinitis in B10RIII mice. *Invest Ophthalmol Vis Sci*, 40 (13); 1999: 3177–85.
  14. **Keino H., Kezuka T., Takeuchi M., et al.:** Prevention of experimental autoimmune uveoretinitis by vasoactive intestinal peptide. *Arch Ophthalmol*. Aug, 2004; 122(8): 1179–84.
  15. **Kim T.W., Jeong H.J., Lee H.J. et al.:** Intraperitoneal Infusion of Mesenchymal Stem/Stromal Cells Prevents Experimental Autoimmune Uveitis in Mice. *Mediators Inflamm*, 2014: 624–640.
  16. **Kitamei H., Kitaichi N., Yoshida K. et al.:** Association of heat shock protein 70 induction and the amelioration of experimental autoimmune uveoretinitis in mice. *Immunobiology*, 2006; 212(1):11–8.
  17. **Klímová A., Seidler Štangová, J. Heissigerová et al.:** Mycophenolate Mofetil and Cyclophosphamide Treatments Suppress Inflammation Intensity in an Experimental Model of Autoimmune Uveitis. *Folia Biologica (Praha)*, 2014; 60: 228–234.
  18. **Lalive dE-Z.:** Experimental uveitis in the rat after subcutaneous injection of Freund's adjuvant. *Histological changes in the uvea*. *Ophthalmologica*, 155; 1968: 271–89.
  19. **Paques M., Guyomard J. L., Simonutti M. et al.:** Panretinal, High Resolution Color Photography of the Mouse Fundus. *Invest. Ophthalmol Vis Sci*, 48; 2007: 2769–2774.
  20. **Suttorp-Schulten M. S., Rothova A.:** The possible impact of uveitis in blindness: a literature survey. *Br J Ophthalmol*, 80; 1996: 844–848.
  21. **Thurau S. R., Chan C. C., Nussenblatt R. B. et al.:** Oral tolerance in a murine model of relapsing experimental autoimmune uveoretinitis (EAU): induction of protective tolerance in primed animals. *Clin Exp Immunol*, 109; 1997: 370–376.
  22. **Wacker W. B., Kalsow C. M.:** Autoimmune uveo-retinitis in the rat sensitized with retina photoreceptor cell antigen. *Int Arch Allergy Appl Immunol*, 45; 1973: 582–92.
  23. **Xu H., Koch P., Chen M. et al.:** A clinical grading system for retinal inflammation in the chronic model of experimental autoimmune uveoretinitis using digital fundus images. *Exp Eye Res*, 87; 2008: 319–326.