

VÝSLEDKY LÉČBY DIABETICKÉHO MAKULÁRNÍHO EDÉMU LASEROVÝM SYSTÉMEM PASCAL

SOUHRN

Cíl: Autoři hodnotili funkční, anatomickou a klinickou efektivitu léčby a bezpečnost při provádění laserové fotokoagulace s využitím nižších časů impulsů (20 ms/1 impuls) a s využitím vzorů u pacientů s diabetickým makulárním edémem (DME) a bez přítomnosti proliferativní diabetické retinopatie (PDR).

Metodika: Do souboru bylo zařazeno 84 očí 58 pacientů (průměrný věk 65 let, 30 mužů a 28 žen) ošetřených na Oční klinice FNO od 2008 do 2013. Mezi vstupní kritéria patřila přítomnost neproliferativní diabetické retinopatie (NPDR) (84 očí), fokální DME (14 očí), difúzní exsudativní DME (70 očí). Vždy se jednalo o tzv. „naivní oči“, které nebyly v minulosti léčeny laserovou fotokoagulací. Průměrná délka trvání diabetu byla 18 let, průměrná vstupní hodnota HbA1c 8,4 %. Bylo prováděno buď fokální ošetření, nebo ošetření makulární mřížkou, vždy pomocí laserového systému Pascal s využitím technických inovací (zkrácení času impulsu, využití vzorů). Sledována byla nejlepší korigovaná zraková ostrost (NKZO) na ETDRS optotypech, centrální tloušťka sítnice na optické koherentní tomografii (OCT Spectralis), biomikroskopický nálezu, foto fundu, komplikace. Minimální sledovací doba byla 12 měsíců. K analýze byly použity klasické parametrické a neparametrické statistické testy se stanovením hladiny významnosti p menší než 0,05.

Výsledky: Vstupní průměrná NKZO byla 0,43 logMAR, při následných kontrolách ve 4., 6., 12. a 18 měsíci poté 0,38, 0,37, 0,38 a 0,38 logMAR. Ke zlepšení o 3 a více řádků došlo u 4 očí (5 %), ke zlepšení o 0-3 řádky došlo u 26 očí (31 %), ke zhoršení o 0-3 řádky došlo u 52 očí (62 %) a k poklesu o více než 3 řádky u 2 očí (2 %). Vstupní průměrná tloušťka sítnice byla 398 μm , v následných kontrolách ve 4., 6., 12. a 18. měsíci poté 370 μm , 362 μm , 349 μm a 338 μm . Došlo k významnému poklesu centrální retinální tloušťky. Ve 12. měsíci sledování bylo stabilizováno 76 očí (79 %), u 8 očí (21 %) došlo k progresi onemocnění. Během 12 měsíců sledovací doby nebyly pozorovány žádné komplikace.

Závěr: Ošetření DME laserovou fotokoagulací vedlo ke stabilizaci NKZO a biomikroskopického nálezu, dále vedlo k poklesu centrální retinální tloušťky. Naše práce prokázala, že ošetření provedené pomocí technických inovací má podobnou efektivitu jako ošetření provedené konvenčním laserem, tj. nepřináší významnou výhodu oproti konvenčnímu ošetření. Naopak je méně účinná než léčba protilátkami proti VEGF.

Klíčová slova: diabetický makulární edém, laserová fotokoagulace, vzory, nízký čas impulsu, Pascal

SUMMARY

TREATMENT RESULTS OF THE DIABETIC MACULAR EDEMA BY MEANS OF THE PASCAL LASER SYSTEM

Objective: To evaluate functional, anatomical and clinical efficacy, and safety of the pattern scanning laser (PASCAL®) photocoagulation in patients with diabetic macular edema and absence of proliferative diabetic retinopathy.

Methods: From 2008 to 2013 84 eyes of 58 patients (30 men, 28 women) were treated with pattern laser photocoagulation at the Ophthalmology Department at University Hospital Ostrava. Average age at the baseline visit was 65 years. The inclusion criteria included non-proliferative diabetic retinopathy (84 eyes), focal DME (14 eyes), diffuse exudative DME (70 eyes). All the eyes were „treatment naive“. The average duration of diabetes was 18 years, average baseline HbA1c value was 8,4%. Either focal laser photocoagulation or grid photocoagulation was performed with the PASCAL photocoagulator. Best corrected visual acuity (BCVA), central retinal thickness (CRT), fundus photography, biomicroscopy and complications were evaluated during the minimum 12months follow-up period. Statistical analysis using parametrical and nonparametrical tests with p less than 0,05 was done.

Results: Mean baseline BCVA was 0,43 logMAR. Values 0,38, 0,37, 0,38 a 0,38 logMAR were observed in the follow-up intervals in the 4th, 6th, 12th and 18th month. In 4 eyes (5%) improvement of more than 3 lines was observed, in 26 eyes (31%) improvement from 0 to 3 lines was observed, in 52 eyes (62%) decrease from 0 to 3 lines was observed and in 2 eyes (2%) decrease of more than 3 lines was observed. Mean baseline CRT was 398 μm , values 370 μm , 362 μm , 349 μm and 338 μm were observed in the follow-up intervals in the 4th, 6th,

Němčanský J.^{1,2}, Studnička J.³,
Němčanská S.¹, Šalounová D.⁴,
Cholevík D.^{1,2}, Mašek P.^{1,2}

¹Oční klinika Fakultní nemocnice, Ostrava,
přednosta MUDr. Petr Mašek, CSc., FEBO

²Ostravská univerzita v Ostravě, Lékařská
fakulta, Katedra kraniofaciálních oborů,
vedoucí katedry prof. MUDr. Pavel
Komínek, Ph.D., MBA

³Oční klinika Fakultní nemocnice, Hradec
Králové, přednosta prof. MUDr. Pavel
Rozsival, CSc., FEBO

⁴Vysoká škola báňská – Technická
univerzita Ostrava, Ekonomická
fakulta, Katedra matematických metod
v ekonomice, vedoucí katedry doc. RNDr.
Dana Šalounová, Ph.D.

*Práce byla ve zkrácené podobě přednesena
na XVI. sympoziu Diabetes mellitus – oční
komplikace, které se konalo 9. 10. 2015
v Olomouci*

*Autoři práce prohlašují, že vznik i téma
odborného sdělení a jeho zveřejnění
není ve střetu zájmu a není podpořeno
žádnou farmaceutickou firmou.*

Do redakce doručeno dne 22. 6. 2015
Do tisku přijato dne 25. 9. 2015

MUDr. Jan Němčanský
Fakultní nemocnice Ostrava
17. listopadu 1790
708 52 Ostrava-Poruba
e-mail: jan.nemcansky@fno.cz

12th and 18th month. At the 12th month visit 76 eyes (90%) were stabilized, and in 8 eyes (10%) progression of the disease was observed. No complications were observed during the first 12 months follow up.

Conclusion: Pattern scanning laser photocoagulation of DME lead to BCVA and clinical stabilization. In addition to this, it lead to decrease of the CRT. The efficacy was comparable to traditional laser systems with no apparent benefit to the traditional systems. The efficacy was inferior to modern intraocular anti-VEGF (vascular endothelial growth factor) drugs.

Key words: diabetic macular edema, pattern scanning laser, short pulse duration

Čes. a slov. Oftal., 71, 2015, No. 5, p. 230–236

ÚVOD

Diabetický makulární edém (DME) je významnou komplikací diabetu a příčinou těžké ztráty zraku v produktivním věku ve vyspělých zemích včetně ČR [14, 15]. Mezi nejčastější aplikace laserové fotokoagulace sítnice v minulosti i dnes můžeme považovat ošetření komplikací diabetu – diabetické retinopatie a DME. Za standardní techniku provádění laserové fotokoagulace sítnice je dodnes považován protokol ze studií Diabetic Retinopathy Study (DRS) a Early Treatment Diabetic Retinopathy Study (ETDRS). Tento protokol vycházel z technických předpokladů dostupných laserových systémů a jeho efektivita byla podpořena léčebnými výsledky a zejména výše uvedenými randomizovanými studii [9, 10, 29, 30]. U DME je doporučeno buď fokální přímé ošetření jednotlivých mikroaneuryzmat, nebo okrsků prosakování jednotlivými body, nebo provedení mřížkové fotokoagulace sítnice v oblasti ztlustění sítnice – makulárního edému tzv. neischemického typu. Dle výše uvedených studií je účinné provedení laserové fotokoagulace sítnice u DME neischemického typu.

V minulém desetiletí byly do průmyslu a medicíny uvolněny nové technologie, které vedly k vyvinutí nové generace laserových systémů. Tyto jsou schopny produkovat jednotlivé laserové impulsy v řádově kratších časech (0,01 s a kratších). Zároveň jsou tyto impulsy zaměřeny v rychlém sledu za sebou v tzv. vzorech. Tyto inovace umožňují změnit standardní léčebné protokoly. Nejsou však dostupná spolehlivá data o krátkodobé i dlouhodobé efektivitě takto provedených ošetření a také o bezpečnosti těchto ošetření.

Cílem předložené práce je prezentovat naše zkušenosti s prováděním laserové fotokoagulace pomocí laserového systému s použitím vzorů a nízkých časů impulsů u nemocných s DME a nepřítomností PDR.

METODIKA

V období od 1. 6. 2008 do 30. 6. 2013 bylo vybráno do souboru 84 očí 58 pacientů ošetřených na Oční klinice Fakultní nemocnice Ostrava. Všichni měli přítomný exsudativní klinicky signifikantní DME prokázáný pomocí fluorescenční angiografie, fotografie fundu a biomikroskopického vyšetření fundu, vstupní nejlepší korigovaná zraková ostrost ve stupnici logMAR v rozsahu 0,00–1,00, přítomnost mírné až pokročilé NPDR, délku trvání DME do 24 měsíců. U všech nemocných bylo provedeno fokální laserové ošetření, nebo makulární mřížka při časech impulsů 20 ms a použití vzorů. U všech pacientů byla odebrána anamnéza, stanoven vizek s nejlepší korekcí do dálky na optotypech Precision Vision with notation for testing at 4 meters – ETDRS chart 1,2,R + Illuminator Cabinet Mod. 2425E (Precision Vision, First Street, La Salle, IL, USA), výsledek byl převeden dle převodní tabulky na logaritmus minimálního úhlu rozlišení (logMAR), bylo provedeno vyšetření předního segmentu na šterbinové lampě. Poté byl v arteficiální mydriáze vyšetřen fundus biomikroskopicky čočkou 90D Superfield NC® (Volk Optical, Inc., Ohio, USA), dále byla provedena fotografie zadního polu kamerou FF450 Plus IR, Carl Zeiss with Visupac Digital Imaging System (Carl Zeiss Meditec, Inc., Dublin, California, USA), za použití této kamery byla dále provedena fluorescenční angiografie. Zároveň bylo provedeno spektrální OCT makulární modul na OCT Spectralis (Heidelberg Engineering, Inc., Carlstadt, California, USA).

Laserová fotokoagulace sítnice byla provedena pomocí laserového fotokoagulatoru Pascal Photocoagulator (Topcon Medical Laser Systems, Inc., Santa Clara, CA, USA). Nejprve byl vytitrován výkon potřebný k produkci jedné stopy, čas jednotlivého impulsu byl 20 ms, velikost stopy 100 μm a postupně byl zvyšován výkon až k dosažení laserové stopy šedé

Tab. 1 Hodnocené parametry a časové intervaly kontrol v souboru (M - měsíc)

	0	4M	6M	12M	18M	24M	30M	36M	42M	48M
NKZO	x	x	x	x	x	x	x	x	x	x
OCT	x	x	x	x	x	x	x	x	x	x
FA	x									
Foto fundu	x	x	x	x		x		x		x
Biomikroskopie	x	x	x	x	x	x	x	x	x	x

barvy nebo k přímé fotokoagulaci prosakujících mikroaneurysmat. Při fokálním ošetření makuly byla fotokoagulována jednotlivá mikroaneurysmata nebo oblast klinicky signifikantního makulárního edému.

Při difuzním exsudativním edému byla provedena kompletní, nebo inkompletní makulární mřížka. Tehdy byla použita kvadrantová nebo semikvadrantová výseč kruhu a bylo provedeno ošetření plochy sítnice indikované k fotokoagulaci.

V průběhu sledovací doby byly v jednotlivých časových intervalech sledovány a hodnoceny parametry, které jsou zobrazeny v tabulce 1.

Při následných kontrolách bylo prováděno hodnocení funkčního, anatomického a klinického efektu léčby, v souborech byla navíc analyzována četnost komplikací.

Byla hodnocena NKZO a její změna proti vstupní návštěvě v jednotlivých intervalech. Cílem bylo prokázat stabilizaci zrakové ostrosti ve smyslu zlepšení nebo absence poklesu při následných kontrolách v porovnání se vstupní kontrolou. Dále byly vyhodnoceny podíly nemocných dle změny NKZO (zlepšení o více než 3 řádky, zlepšení v rozmezí 0,01 – 3 řádky, zhoršení v rozmezí 0–3 řádky a zhoršení o více než 3 řádky dle ETDRS optotypů).

Dále byl hodnocen vývoj centrální tloušťky sítnice na OCT. Cílem bylo prokázat pokles nebo alespoň stabilizaci tloušťky sítnice proti vstupní návštěvě.

Klinický efekt byl vyhodnocen jako splnění účelu laserové fotokoagulace sítnice – stabilizace. Jako stabilizace (S) byl hodnocen ústup DME nebo jeho přetrvávání se stejnou CRT. Jako progresse (P) byl stav hodnocen tehdy, pokud došlo ke zhoršení DME se zvětšením CRT. Z této skupiny byla dále vyčleněna podskupina „selhání léčby“ (F), kdy ani další léčebný zásah nevedl ke stabilizaci onemocnění a stav nebylo možno dále léčebně ovlivnit. Při progresi onemocnění byl proveden další léčebný zásah (vícenásobné zopakování/doplnění laserové fotokoagulace, pars plana vitrektomie nebo anti-VEGF léčba) a hodnocení bylo ukončeno.

Klinický efekt byl také posuzován hodnocením komplikací v souboru (vznik a/nebo progresse jiného závažného očního onemocnění ovlivňujícího výsledky vyšetření – např. katarakty, vitreomakulárního trakčního syndromu apod.).

Metodami deskriptivní statistiky jsme nejdříve provedli popis proměnných. Pro spojitě proměnné byly určeny číselné charakteristiky (aritmetický průměr, medián, směrodatná odchylka) a zakreslen krabicový graf. Nominální proměnné (pohlaví, stabilizace biomikroskopického nálezu, typ ošetření apod.) byly popsány absolutními a relativními četnostmi. Dále byl u spojitých proměnných proveden Shapiro-Wilkův test normality.

Pro zjištění významnosti změn během sledovaného období u spojitých proměnných byla v závislosti na jejich normalitě použita analýza rozptylu pro opakovaná měření nebo Friedmanův test.

Celková změna NKZO byla rozdělena do kategorií zlepšení o více než 3 řádky, zlepšení v rozmezí 0,01–3 řádky, zhoršení v rozmezí 0–3 řádky a zhoršení o více než 3 řádky. Pomocí χ^2 testu nebo Fisherova exaktního testu bylo provedeno porovnání struktury četností těchto kategorií v rámci jednotlivých metod. Podobně byla porovnána struktura stabilizace biomikroskopického nálezu. Zvolená sledovací doba činila 18 měsíců. Pouze pro hodnocení stabilizace biomikroskopického nálezu byla zvolena sledovací doba delší, a to až 48 měsíců.

Všechny statistické testy byly provedeny jako oboustranné na hladině významnosti 0,05. Statistická analýza byla provedena pomocí softwaru IBM SPSS Statistics verze 22.

VÝSLEDKY

Obecné charakteristiky souboru jsou zobrazeny v tabulce 2.

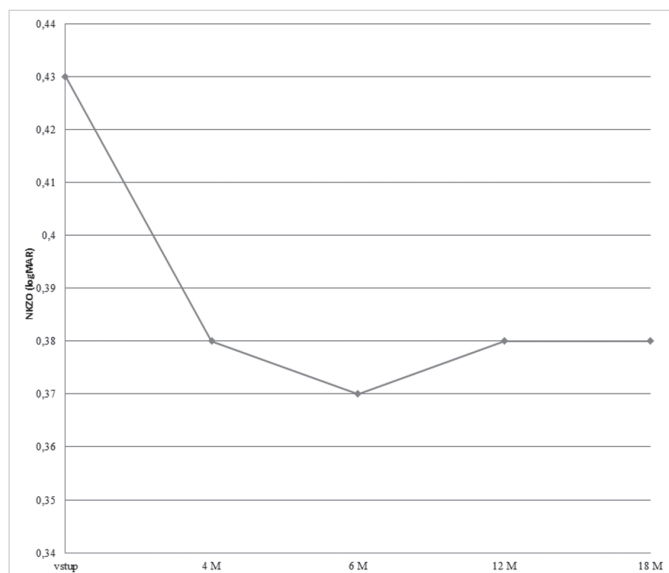
Nejlepší korigovaná zraková ostrost

Vstupní průměrná NKZO činila 0,43 logMAR, při následných kontrolách poté ve 4. měsíci 0,38, v 6. měsíci 0,37, ve 12. měsíci 0,38 a v 18. měsíci 0,38 logMAR. Vývoj NKZO graficky včetně mediánu a 1. a 3. kvartilu je znázorněn graficky na obr. 1 a 2.

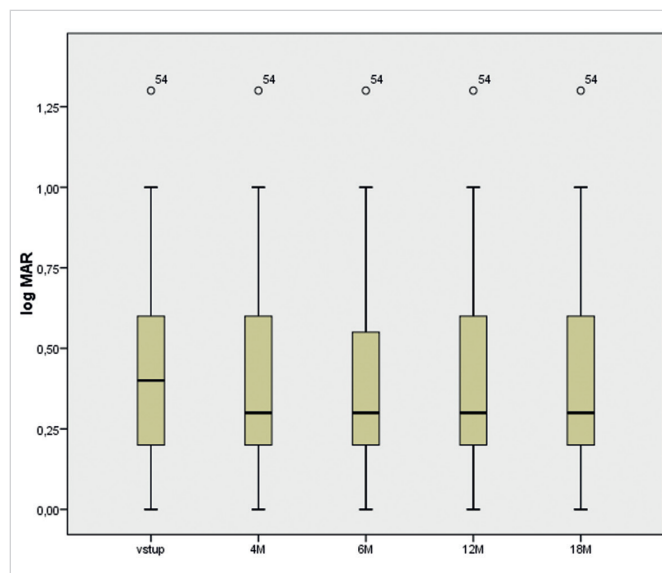
Parametrické a nonparametrické (Friedmannův test) statistické testy dále prokázaly, že distribuce hodnot vstupní NKZO a NKZO v následných kontrolách není stejná, naopak

Tab. 2 Obecné charakteristiky souboru (N - počet očí; HbA1c - glykovaný hemoglobin; M - měsíc)

Parametry	Soubor (n=84)
Věk – median (25, 75 percentil)	65 (57,70)
Muži	41 (48,8%)
Ženy	43 (51,2%)
DM 1	11 (13,1%)
DM 2	73 (86,9%)
fokální DME	14 (16,7%)
difuzní DME	70 (83,3%)
Délka trvání DM	18 (12,24)
HbA1c – median (25, 75 percentil)	8,4% (7,1 9,2)
Sledovací doba – median (rozmezí)	24 M (18,48)



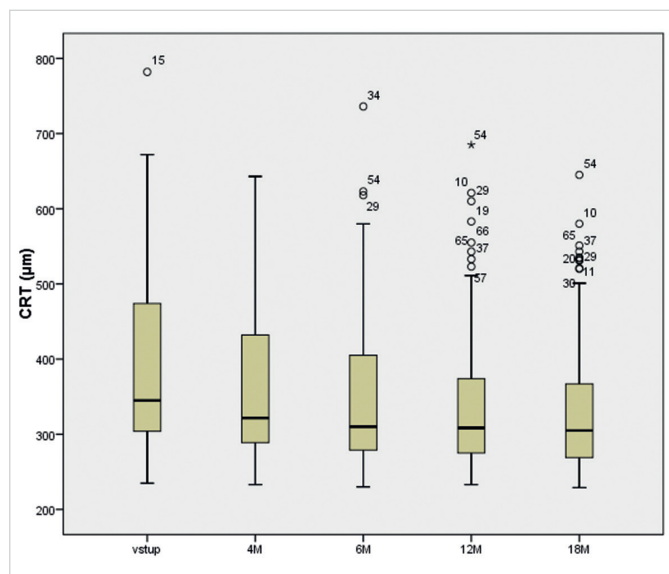
Obr. 1 Vývoj průměrné NKZO v jednotlivých intervalech.



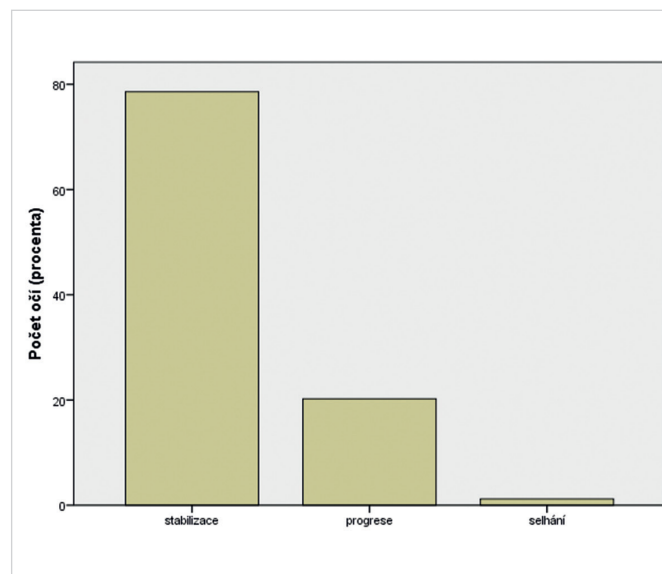
Obr. 2 Hodnoty NKZO ve 4., 6., 12. a 18. měsíci - krabicový graf.

Tab. 3 Distribuce NKZO v jednotlivých kategoriích

	Zlepšení o více než 3 řádky	Zlepšení o 0,01 – 3 řádky	Zhoršení o 0 – 3 řádky	Zhoršení o více než 3 řádky	Celkem
Počet	4	26	52	2	84
(procenta)	4,8%	31,0%	61,9%	2,4%	100,0%



Obr. 3 Hodnoty CRT při vstupní návštěvě a ve 4., 6., 12. a 18. měsíci – krabicový graf.



Obr. 4 Klinický efekt léčby.

Tab. 4 Efektivita ošetření v jednotlivých intervalech (N – počet očí)

	12M	18M	24M	30M	36M	42M	48M	Celkem	Celkem %
n	84	76	65	36	32	6	5	84	100%
stabilizace	76	73	61	35	31	5	5	66	78,6%
progrese	7	3	4	1	1	1	0	17	20,2%
selhání	1	0	0	0	0	0	0	1	1,2%

je statisticky významně zlepšena v následných kontrolách oproti vstupní návštěvě.

Tabulka č. 3 zobrazuje nezávislé hodnocení distribuce nemocných se zlepšením o více než 3 řádky, zlepšením v rozmezí 0,01 – 3 řádky, zhoršením v rozmezí 0–3 řádky a zhoršením o více než 3 řádky ETDRS optotypů 18 měsíců od počátku sledování.

Centrální tloušťka sítnice

Vstupní průměrná CRT činila 398 μm , při následných kontrolách pak ve 4. měsíci 370 μm , v 6. měsíci 362 μm , ve 12. měsíci 349 μm a v 18. měsíci 338 μm . Vývoj CRT včetně mediánu a 1. a 3. kvartilu je znázorněn graficky na obr. 3.

Parametrické a nonparametrické (Friedmannův test) statistické testy dále prokázaly, že distribuce hodnot vstupní CRT a CRT v následných kontrolách není stejná, naopak je zlepšena ve všech následných kontrolách oproti vstupní návštěvě i při kontrole v 18. měsíci.

Efektivita ošetření a komplikace

V období do 6 měsíců od začátku sledovací doby byla pozorována stabilizace klinického nálezu u všech nemocných zařazených do souboru. V období mezi 6. – 12. měsícem sledovací doby došlo k progresi onemocnění u 8 očí. V tabulce 4 jsou zobrazeny počty očí a hodnocení efektivity ošetření v jednotlivých sledovacích intervalech a podíl stabilizace, progresse a selhání léčby.

Klinický efekt léčby (stabilizace biomikroskopického nálezu – BM) u všech očí v průběhu celé sledovací doby ukazuje graf na obr. 4.

Během 12 měsíců sledovací doby nebyly pozorovány žádné komplikace.

DISKUSE

Při výběru pacientů do souboru jsme zařadili nemocné, kteří neměli zcela uniformní charakteristiky celkového onemocnění (diabetes mellitus 1. typu i 2. typu a stupeň kompenzace diabetu) i typu DME. Takový uniformní soubor by bylo obtížné vyselektovat i v rámci globální multicentrické prospektivní randomizované studie, což nebylo naší ambicí. Tou naopak bylo vytyčené cíle prokázat u menšího souboru blízkého se běžné klinické praxi s využitím běžných statistických a analytických metod medicíny založené na důkazech.

Z analýzy NKZO lze usuzovat, že stabilizace NKZO byla významná u všech pacientů. K poklesu zrakové ostrosti došlo zejména u pacientů, kteří měli již na počátku NKZO jednotkách logMAR při hranici 1,0.

Klasická laserová fotokoagulace diabetického makulárního edému byla po dlouhá desetiletí zlatým standardem léčby této klinické jednotky, jejíž základy položila ETDRS studie. U časné fotokoagulace sítnice došlo v této studii u 5 % očí ke ztrátě 3 a více řádků po 1 roce, u 7 % očí po 2 letech a u 12 % po 3 letech. Zlepšení o 3 a více řádků tam bylo pozorováno u 3 % očí. ETDRS dále zkoumala ztluštění sítnice, které bylo pozorováno u 74 % očí s KSME na začátku léčby a pouze u 35 % ošetřených očí po časné a u 63 % očí po odložené fokální

fotokoagulaci [8–10]. V posledních letech byla účinnost laserové terapie srovnávána zejména s aplikací protilátek proti endoteliálnímu růstovému faktoru (anti-VEGF) do sklivce. Ve velkých randomizovaných studiích byla pozorována změna logMAR ve 12 měsících od -0,02 do 0,03 a pokles CRT od 57 do 103 μm po ošetření laserem. Zisk 3 a více řádků byl v uvedených studiích pozorován u 8–15 % nemocných, ztráta 3 a více řádků u 4–10 % nemocných [2, 6, 7, 12, 19]. Uvedené výsledky považujeme za srovnatelné s naším pozorováním. Podobné závěry vyplývají ze studie porovnávací tzv. modifikovaný ETDRS protokol a tzv. mírnou makulární mřížku (změna do $\pm 0,02$ logMAR a pokles o 49–88 μm) [31]. Při využití mikropulsního diodového laseru byla změna NKZO během sledovací doby +0,13 logMAR [17]. Efektivita laseru s využitím nízkého času impulsu i vzorů má potenciál na nižší riziko vzniku jizvy a kolaterálního poškození tkání [6, 22]. V posledních letech byly také publikovány práce o použití laserů s nižšími časy impulsů a vzorů u diabetické retinopatie a DME. Tyto práce však buď měly za cíl popsat morfologické změny na sítnici, nebo měly výrazně méně pacientů, kratší sledovací dobu a méně zkoumaných parametrů [13, 16, 20, 21, 27]. Při použití vzorů v makule jsme nepozorovali žádné komplikace, nicméně v některých případech nebylo možno použít celý makulární vzor najednou jednak z důvodů horší spolupráce pacientů a vyššího rizika iatrogenního poškození nemocného, jednak kvůli nesymetrickému makulárnímu edému, kdy bylo obtížné vytitrovat výkon nutný k vytvoření stopy. Případná časová úspora je v tomto případě také minimální. Během ošetření jsme nepozorovali žádné komplikace charakteru zástřelu do foveoly nebo ruptury cév, retinálního pigmentového epitelu (RPE), krvácení v makulární oblasti apod. V literatuře je tzv. stabilizace při použití konvenčních laserů hodnocena zejména ve vztahu ke zrakové ostrosti. Stabilizaci zrakové ostrosti i stabilizaci choroby vzhledem k naší definici, která v našem souboru činila 78,6 %, však považujeme za porovnatelný údaj, který odpovídal pozorovaným zkušenostem jiných autorů [3, 5, 18, 23]. Řehák a kol. pozorovali ve svém souboru 111 očí stabilizaci zrakové ostrosti 74–78 % pacientů v průběhu 1–5 let od zahájení fotokoagulace sítnice [25]. Zlepšení o 2 a více řádků za 2 roky nastalo u 17 % očí. Srovnatelných výsledků je možno dosáhnout tzv. podprahovými lasery či selektivními lasery [26]. Jistou slabinou práce by mohla být absence subanalýzy výsledků léčby fokálního a difúzního DME. V našem souboru výrazně převažoval difúzní DME a tak výsledky odpovídají spíše léčbě tohoto typu DME. K validní analýze nemocných s fokálním DME by pak bylo třeba více nemocných zařazených do souboru s tímto typem DME.

Výhody laserového systému Pascal při diabetickém makulárním edému celkově hodnotíme jako výrazně limitované z několika důvodů. Případné riziko poškození tkání při neúmyslném poškození centra foveoly může být vyšší, zatímco časová úspora oproti aplikaci po jednom bodě je v tomto případě zanedbatelná. Zároveň se hůře titruje potřebná energie vzhledem k nestejně tloušťce sítnice jak ve fyziologickém stavu, tak v oblasti nepravidelného difúzního makulárního edému. Dále je třeba se vyvarovat aplikace laserových bodů do oblasti tvrdých exsudátů či krvácení, což

je často při použití vzoru nemožné. Zůstává tak „pouze“ výhoda nízkého času impulsu. Hlavním limitujícím faktorem však je vyšší účinnost nitroočních farmak využívaných v oblasti makulárních chorob, které již i v některých doporučených postupech zařadily laserovou terapii až jako metodu druhé a další volby nebo případně do kombinace [1, 11]. Uspokojivou efektivitu při ošetření DME laserem lze očekávat pouze při ošetření fokálního DME s počáteční dobrou zrakovou ostroší. Naproti tomu laserová fotokoagulace sítnice u DME již dnes není považována za metodu první volby u difuzního DME [1, 11]. Tu naopak v současnosti nahradila farmakoterapie pomocí jedné steroidů – často depotních (např. dexamethasonu nebo fluocinolonu) – a zejména anti-VEGF látek – ranibizumabu, afliberceptu a bevacizumabu. U těchto preparátů je možno očekávat po zahájení léčby nejen stabilizaci zrakové ostrosti i nálezu, ale zejména zlepšení funkční i klinické [24, 28]. Na tomto místě je třeba uvést, že v ČR je v současné době anti-VEGF léčba DME hrazena z veřejného zdravotního pojištění pouze při splnění řady indikačních kritérií a to až jako metoda druhé volby poté, co selže laser. Depotní přípravky dexamethasonu a fluocinolonu pak nejsou v ČR hrazeny z veřejného pojištění v indikaci DME vůbec. Bevacizumab nemá registraci k podání do sklivce a jeho podání do sklivce může být prováděno očními i celkovými nežádoucími účinky. Pacienti zařazení do našeho souboru byli ošetřeni iniciálně laserem proto, že léčba nitroočními farmaky

v době zařazení do souboru nebyla pro tyto pacienty dostupná. Celkově však lze jednoznačně vyvodit, že samotná laserová fotokoagulace laserem s využitím vzorů a nižším časem impulsu v současné době nepřináší významný benefit jak ve srovnání s konvenčními lasery, tak zejména s farmakoterapií.

ZÁVĚR

Provedením laserové fotokoagulace DME s použitím vzorů a impulsů o řádově nižších časech vedlo u nemocných s DME ke stabilizaci a zlepšení NKZO (průměrně o 1 řádek ETDRS optotypů), u 5 % nemocných ke zlepšení až o 3 řádky ETDRS optotypů během sledovací doby 4–18 měsíců. Po provedení laserové fotokoagulace DME s použitím vzorů a impulsů o řádově nižších časech došlo u nemocných s DME k významnému snížení CRT během sledovací doby 4–18 měsíců. Vliv na CRT byl srovnatelný jako u konvenční fotokoagulace sítnice. Po provedení laserové fotokoagulace DME s použitím vzorů a impulsů o řádově nižších časech došlo u 79 % nemocných očí s DME ke stabilizaci klinického nálezu během sledovací doby 6–48 měsíců a během sledovací doby nebyly pozorovány žádné komplikace. Vliv laserové fotokoagulace na NKZO, CRT i stabilizaci klinického nálezu byl srovnatelný jako u konvenční fotokoagulace sítnice.

LITERATURA

1. American Academy of Ophthalmology Retina/Vitreous Panel: Preferred Practice Pattern® Guidelines. Diabetic Retinopathy. [online]. San Francisco, CA: American Academy of Ophthalmology. 2014, [cit. 2015-03-03]. Dostupné z: <<http://www.aao.org/ppp>>
2. Berger, A., Sheidow, T., Cruess, A., F. et al.: Efficacy/safety of ranibizumab monotherapy or with laser versus laser monotherapy in DME. *Can J Ophthalmol*, 50; 2015, 3: 209–16.
3. Boguszaková, J., Doležalová, J., Gajdošíková, Z. et al.: Diabetická makulopatie. *Čs Oftalmol*, 50; 1994, Suppl: S12–8.
4. Bolz, M., Kriechbaum, K., Simader, C. et al.: In vivo retinal morphology after grid laser treatment in diabetic macular edema. *Ophthalmology*, 117; 2010, 3: 538–44.
5. Bresnick, G. H.: Diabetic macular edema. A review. *Ophthalmology*, 93; 1986, 7:989-97.
6. Comyn, O., Sivaprasad, S., Peto, T. et al.: A randomized trial to assess functional and structural effects of ranibizumab versus laser in diabetic macular edema (the LUCIDATE study). *Am J Ophthalmol*, 157; 2014, 5: 960–70.
7. Diabetic Retinopathy Clinical Research Network, Elman, M., J., Qin, H. et al.: Intravitreal ranibizumab for diabetic macular edema with prompt versus deferred laser treatment: three-year randomized trial results. *Ophthalmology*, 119; 2012, 11: 2312–8.
8. Early Treatment Diabetic Retinopathy Study Research Group: Photocoagulation for diabetic macular edema. Early Treatment Diabetic Retinopathy Study report number 1. *Early Treatment Diabetic Retinopathy Study research group. Arch Ophthalmol*. 103; 1985, 12: 1796–806.
9. Early Treatment Diabetic Retinopathy Study Research Group: Treatment techniques and clinical guidelines for photocoagulation of diabetic macular edema: Early Treatment Diabetic Retinopathy Study Report Number 2. *Ophthalmology*, 94; 1987, 7: 761–774.
10. Early Treatment Diabetic Retinopathy Study Research Group: Techniques for scatter and local photocoagulation treatment of diabetic retinopathy: Early Treatment Diabetic Retinopathy Study Report no. 3. *Int Ophthalmol Clin*. 27; 1987, 4: 54–264.
11. Ghanchi, F., **Diabetic Retinopathy Guidelines Working Group**: The Royal College of Ophthalmologists' clinical guidelines for diabetic retinopathy: a summary. *Eye*, 27; 2013, 2: 285–7.
12. Ishibashi, T., Li, X., Koh, A. et al.: The REVEAL Study: Ranibizumab Monotherapy or Combined with Laser versus Laser Monotherapy in Asian Patients with Diabetic Macular Edema. *Ophthalmology*, 122; 2015, 7: 1402–15.
13. Jain, A., Collen, J., Kaines, A. et al.: Short-duration focal pattern grid macular photocoagulation for diabetic macular edema: four-month outcomes. *Retina*, 30; 2010, 10: 1622–6.
14. Kalvodová, B., Sosna, T., Řehák, J. et al.: Doporučené postupy pro diagnostiku a léčbu diabetické retinopatie. *Čes a Slov Oftalmol*, 68; 2012, 6: 236–41.
15. Kalvodová, B.: Současný stav diagnostiky a screeningu diabetické retinopatie a diabetického makulárního edému. *Vnitř Lék*, 59; 2013, 3: 182–6.
16. Lavinsky, D., Sramek, C., Wang, J. et al.: Subvisible retinal laser therapy: titration algorithm and tissue response. *Retina*, 34; 2014, 1: 87–97.
17. Luttrull, J., K., Much, D., C., Mainster, M., A.: Subthreshold diode micropulse photocoagulation for the treatment of clinically significant diabetic macular oedema. *Br J Ophthalmol*, 89; 2005, 1: 74–80
18. McDonald, H., R., Schatz, H.: Grid photocoagulation for diabetic macular edema. *Retina*, 19; 1999, 19: 1000–1005.

- tocoagulation for diffuse macular edema. *Retina*, 5; 1985, 2: 65–72.
19. **Mitchell, P., Bandello, F., Schmidt-Erfurth, U. et al.:** The RESTORE study: ranibizumab monotherapy or combined with laser versus laser monotherapy for diabetic macular edema. *Ophthalmology*, 118; 2011, 4: 615–25.
 20. **Muqit, M., M., Gray, J., C., Marcellino, G., R. et al.:** Barely visible 10-millisecond pascal laser photocoagulation for diabetic macular edema: observations of clinical effect and burn localization. *Am J Ophthalmol*, 149; 2010, 6: 979–986.
 21. **Modi, D., Chiranand, P., Akduman, L.:** Efficacy of patterned scan laser in treatment of macular edema and retinal neovascularization. *Clin Ophthalmol*, 2009, 3: 465–70.
 22. **Mylonas, G., Bolz, M., Kriechbaum, K. et al.:** Retinal architecture recovery after grid photocoagulation in diabetic macular edema observed in vivo by spectral domain optical coherence tomography. *Retina*, 33; 2013, 4: 717–25.
 23. **Olk, R., J.:** Modified grid argon (blue-green) laser photocoagulation for diffuse diabetic macular edema. *Ophthalmology*, 93; 1986, 7: 938–50.
 24. **Rajendram, R., Fraser-Bell, S., Kaines, A. et al.:** A 2-year prospective randomized controlled trial of intravitreal bevacizumab or laser therapy (BOLT) in the management of diabetic macular edema: 24-month data: report 3. *Arch Ophthalmol*, 130; 2012, 8: 972–9.
 25. **Řehák J., Chrapek O., Prachařová Z., Gbelcová M.:** Naše zkušenosti v léčbě diabetické makulopatie. *Čes a Slov Oftalmol*, 60; 2004, 2: 112–7.
 26. **Sanghvi, C., McLauchlan, R., Delgado, C. et al.:** Initial experience with the Pascal photocoagulator: a pilot study of 75 procedures. *Br J Ophthalmol*, 92; 2008, 8: 1061-4.
 27. **Sheth, S., Lanzetta, P., Veritti, D. et al.:** Experience with the Pascal® photocoagulator: an analysis of over 1,200 laser procedures with regard to parameter refinement. *Indian J Ophthalmol*, 59; 2011, 2: 87–91.
 28. **Studnička, J., Lášticová, M., Sosna, T. et al.:** Diabetický makulární edém z pohledu oftalmologa a diabetologa. *Postgraduální medicína*. 15; 2013, 4: 376–80.
 29. The Diabetic Retinopathy Study Research Group: Preliminary report on effects of photocoagulation therapy. The Diabetic Retinopathy Study Research Group. *Am J Ophthalmol*, 81; 1976, 4: 383–96.
 30. The Diabetic Retinopathy Study Research Group.: Photocoagulation treatment of proliferative diabetic retinopathy. The second report of diabetic retinopathy study findings. *Ophthalmology*, 85; 1978, 1: 82–105.
 31. Writing Committee for the Diabetic Retinopathy Clinical Research Network, Fong D, S., Strauber S. F. et al.: Comparison of the modified Early Treatment Diabetic Retinopathy Study and mild macular grid laser photocoagulation strategies for diabetic macular edema. *Arch Ophthalmol*, 125; 2007, 4: 469–80.