

VÝSLEDKY IMPLANTACE PLNÉHO ROHOVKOVÉHO KROUŽKU (MYORING) V LÉČBĚ KERATOKONU

Studený P., Křížová D., Straňák Z., Kuchynka P.

Oční klinika FNKV a 3. LF UK, Praha, přednosta prof. MUDr. Pavel Kuchynka, CSc.

Autoři práce prohlašují, že vznik i téma odborného sdělení a jeho zveřejnění není ve střetu zájmu a není podpořeno žádnou farmaceutickou firmou.

SOUHRN:

Cíl práce: Prezentovat roční a dvouleté výsledky u pacientů s keratokonem po implantaci plného intrastromálního kroužku.

Metodika: Retrospektivní zhodnocení u pacientů s diagnózou keratokonu, u nichž byl implantován MyoRing z důvodu zlepšení zrakových funkcí. Byla sledována nekorigovaná zraková ostrost na dálku (UDVA), korigovaná zraková ostrost na dálku (CDVA) a velikost subjektivní refrakční vady, pachymetrie, keratometrie a velikost rohovkového astigmatismu. Byly zaregistrovány případné peroperační a pooperační komplikace. Minimální sledovací doba byla 12 měsíců.

Výsledky: Soubor tvořilo 32 očí 30 pacientů. Průměrný věk v souboru byl 30,08 (\pm 11,56) let. UDVA se zlepšila z 1,03 (\pm 0,41) log MAR na 0,36 (\pm 0,25) logMAR 12 měsíců po operaci a na 0,31 (\pm 0,27) log MAR 24 měsíců po operaci. Toto zlepšení bylo statisticky významné. Maximální hodnota zakřivení rohovky (Kmax) byla předoperačně 52,48 (\pm 6,35) D, ve 12. měsíci 46,08 (\pm 4,44) D, a ve 24. měsíci po operaci 45,53 (\pm 5,52). Rozdíly byly statisticky významné v obou případech $P < 0,00000$. Střední hodnota zakřivení rohovky (K mean) byla předoperačně 50,10 (\pm 4,96) D, ve 12. měsíci poklesla na 44,25 (\pm 4,40) D a ve 24. měsíci 44,11 (\pm 5,38). Rozdíly byly statisticky významné. Ani v jednom případě jsme nezaznamenali žádnou vážnější peroperační ani pooperační komplikaci.

Závěr: Implantace MyoRingu je efektivní a bezpečná metoda ke zlepšení zrakové ostrosti u pacientů s keratokonem. Výsledky jsou stabilní i po roce a dvou letech.

Klíčová slova: plný rohovkový prsteneček, MyoRing, keratokonus

SUMMARY

CLINICAL RESULTS AFTER CONTINUOUS CORNEAL RING (MYORING) IMPLANTATION IN KERATOCONUS PATIENTS

Purpose: to present one and two years clinical results after intrastromal continuous corneal ring implantation in keratoconus patients.

Methods: Retrospective evaluation of the results of patients with keratoconus, after MyoRing implantation for improving of visual functions. The uncorrected distance visual acuity (UDVA), best corrected distance visual acuity (CDVA), the residual subjective refractive error, pachymetry, keratometry and the size of corneal astigmatismus were evaluated. Peroperative and postoperative complications were investigated. The minimal follow-up time was 12 months.

Results: The study included 32 eyes of 30 patients with mean age of 30.08 (\pm 11.56) years. UDVA improved from 1.03 (\pm 0.41) logMAR to 0.36 (\pm 0.25) logMAR 12 months and 0.31 (\pm 0.27) logMAR 24 months after surgery. These changes were statistically significant. The maxima value of corneal curvature (Kmax) was preoperatively 52.48 (\pm 6.35) D, 46.08 (\pm 4.44) D 12 months and 45.53 (\pm 5.52) D 24 months after surgery. Both changes were statistically significant ($P < 0,00000$). The mean value of corneal curvature (K mean) was preoperatively 50.10 (\pm 4.96) D, 44.25 (\pm 4.40) D 12 months and 44.11 (\pm 5.38) D 24 months after surgery. Both changes were statistically significant. In any of the patients we did not register any severe peroperative or postoperative complication.

Conclusion: The MyoRing implantation is an effective and safe method in improvement of visual functions in keratoconus patients. Clinical results are stable in one and two years follow-up time.

Key words: continuous corneal ring, MyoRing, keratoconus

Čes. a slov. Oftal., 71, 2015, No. 2, p. 87–91

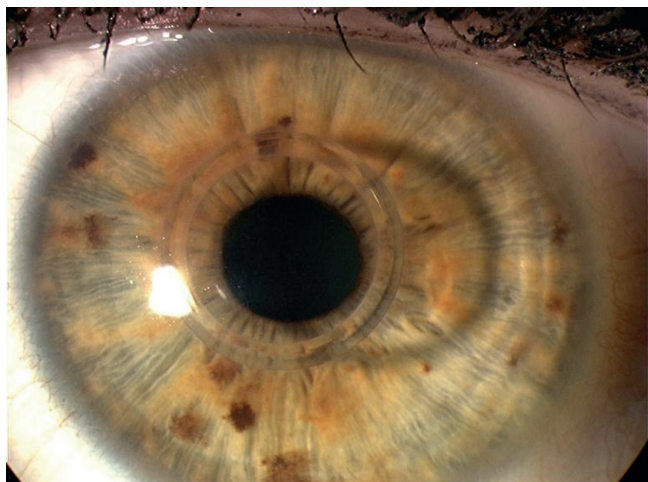
Do redakce doručeno dne 4. 8. 2014
Do tisku přijato dne 12. 2. 2015

MUDr. Pavel Studený
Oční klinika FNKV a 3. LF UK
Šrobárova 50
100 34 Praha 10
e-mail: StudenýPavel@seznam.cz

ÚVOD

Keratokonius stále zůstává jednou z hlavních indikací k provedení perforující transplantace rohovky (7, 11, 16). Nicméně v posledních letech se stále více využívají metody, které mohou průběh onemocnění příznivě ovlivnit, a tak oddálit (nebo dokonce eliminovat) nutnost transplantace. Jedná se především o techniku zesíťování rohovkového kolagenu – corneal collagen crosslinking (CXL), díky které

zpravidla dochází ke stabilizaci progresu keratokonu (14, 15, 17). Jinou metodou jsou implantace intrastromálních segmentů, jejichž smyslem je oploštění centrální části rohovky a její zpravidelnění, což ve výsledku může vést ke zlepšení zrakové ostrosti pacienta (12). V současné době jsou na trhu 3 typy segmentů (ICRS – intracorneal ring segment) – Intacs (Addition Technology, Inc), Ferrara ring (Ferrara Ophthalmics Ltd) a Keraring (Mediphacos Ltd). Implantace plného rohovkového intrastromálního kroužku – MyoRing (Dioptex



Obr. 1 Rohovka s implantovaným MyoRingem

GmbH, Austria) je alternativní technikou, kterou pro použití v korekci keratokonu popsal Daxer (6), (obr. 1). Kroužek je vyroben z polymethylmetakrylátu a je částečně flexibilní. Je dostupný v průměrech 5 a 6 mm, tloušťka prstence je 240, 280 a 320 μm . Typ kroužku je volen dle požadovaného efektu dle nomogramu doporučeného výrobcem (tab. 1). Kroužek je implantován do rohovkové kapsy průměru cca 9 mm, v hloubce 300 μm . Vstupní kanál do kapsy je umístěn zpravidla temporálně a jeho šířka je přibližně 4–5 mm, délka cca 2 mm. Intrastromální kapsu lze vytvořit pomocí speciálního mikrokeratomu, kdy řez je vytvořen vibrujícím diamantovým nožem po předchozím přísátí hlavy keratomu na rohovku pacienta (PocketMaker, Diopex GmbH, Austria). Jinou možností je použití femtosekundového laseru (1, 9). Hlavní výhodou Myoringu ve srovnání s rohovkovými segmenty je možnost pooperační úpravy polohy prstence a tím optimalizace efektu prstence (4, 10), jednoduchá manipulace a možnost kombinace s intrastromální aplikací riboflavinu při výkonu kombinovaném s CXL (5). Roční a dvouleté výsledky u skupiny pacientů s keratokonem a implantovaným MyoRingem jsou obsahem této práce.

METODIKA

Jedná se o retrospektivní zhodnocení pacientů rohovkové ambulance Oční kliniky Fakultní nemocnice Královské Vinohrady s diagnózou keratokonu, u nichž byl implantován MyoRing z důvodu zlepšení zrakových funkcí. Klasifikace

keratokonu byla stanovena na základě dělení dle Amslera-Krumeicha (2). Vylučujícím kritériem byla tloušťka rohovky v nejtěsnějším místě pod 350 μm , jizvy rohovky, akutní hydrops rohovky a předchozí chirurgický zákrok na oku.

Všechny operace byly provedeny jedním chirurgem (PS). Zákrok byl proveden vždy jako ambulantní, v lokální anestezii. Rohovková kapsa byla vytvořena pomocí PocketMakeru, v hloubce 300 μm , typ MyoRingu byl zvolen dle nomogramu dodaného výrobcem (viz tab. 1). V případě, že byla v předoperačním období zjištěna progresse, byla implantace Myoringu kombinována s metodou CXL. U těchto pacientů byl do stromální rohovkové kapsy přes incisní tunel injikován Riboflavin bez Dextranu (0,1% riboflavin, Mediocross-sine, Medio-HAUS Medizinprodukte GmbH, Germany), v množství asi 0,5 ml. Zhruba do 5 minut po aplikaci riboflavinu, bylo zahájeno ozařování rohovky pacienta UV-A lampou (Peschke Meditrade GmbH, Switzerland), vlnové délky 365 nm, intenzity 3mW/cm² po dobu 30 minut. V průběhu záření bylo pokračováno v aplikaci riboflavinu také na povrch rohovky s ponechaným epitelem. Rohovkový tunel je samouzavíratelný, neperforující a není potřeba jej šít. Po skončení operace byla rohovka kryta kontaktní čočkou po dobu zhruba 3–4 dnů a byla doporučena aplikace kombinovaného preparátu antibiotikum-steroid lokálně 5x denně po dobu 14 dnů.

Během kontrol v prvním a druhém týdnu po operaci byla sledována pouze pooperační reakce a zaznamenány případné komplikace. V rámci kontrol v 1., 6., 12., 24. měsíci byly sledovány nekorigovaná zraková ostrost na dálku (UDVA), korigovaná zraková ostrost na dálku (CDVA), velikost subjektivní refrakční vady. Pachymetrie, keratometrie a velikost rohovkového astigmatismu byly sledovány pomocí Scheimpflugovy kamery (Pentacam, Oculus). Byly zaregistrovány případné pooperační a pooperační komplikace. Minimální sledovací doba byla 12 měsíců.

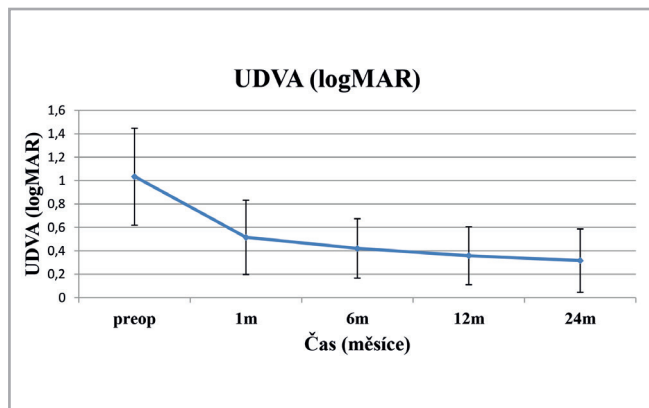
Pokud není uvedeno jinak, jsou uváděny vždy průměrné hodnoty, v závorce pak směrodatná odchylka (SD). Ke statistickému zhodnocení výsledků byl použit párový Studentův test, za hladinu významnosti jsme považovali hodnotu $P \leq 0,05$.

VÝSLEDKY

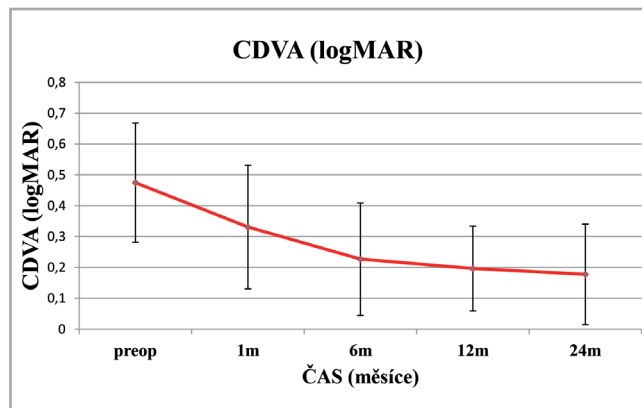
Soubor tvořilo 32 očí 30 pacientů, z toho 23 mužů a 7 žen. Nejmladšímu pacientovi v našem souboru bylo 18 let, nejstaršímu 61 let. Průměrný věk v souboru byl 30,08 ($\pm 11,56$) let. U 4 pacientů se jednalo o keratokonus I. stupně, v 11

Tab. 1 Nomogram pro volbu typu prstence.

Kmean (D)	Velikost zornice (mm)	Průměr prstence (mm)	Tloušťka prstence (μm)
≤ 44		6	240
> 44 až ≤ 48	$< 4,5$	5	240
	$\geq 4,5$	6	280
> 48 až ≤ 52	$< 4,5$	5	280
	$\geq 4,5$	6	320
> 52		5	320



Graf 1 Nekorigovaná zraková ostrost na dálku (UDVA) (log MAR) po implantaci Myoringu



Graf 2 Korigovaná zraková ostrost na dálku (CDVA) (logMAR) po implantaci Myoringu

případech o keratokonus II. stupně, ve 14 III. stupně, a ve 3 případech IV. stupně. Průměrná sledovací doba byla 21,9 (± 9,4) měsíce. Nejkratší doba sledování byla 12 měsíců, nejdelší 48 měsíců. U 18 očí byla sledovací doba 24 měsíců a delší. Ve 24 případech byla implantace MyoRingu kombinována s intrastromální aplikací Riboflavinu a CXL. Ani v jednom případně jsme nezaznamenali žádnou vážnější pooperační ani pooperační komplikaci.

UDVA se zlepšila z 1,03 (± 0,41) log MAR předoperačně na 0,42 (± 0,25) log MAR 6 měsíců po operaci, 0,36 (± 0,25) logMAR 12 měsíců po operaci a na 0,31 (± 0,27) log MAR 24 měsíců po operaci (viz tab. 2, graf 1). Zlepšení, v porovnání s předoperačními hodnotami, bylo statisticky významné ve všech sledovaných obdobích. Další statisticky významné zlepšení jsme pozorovali také ve srovnání mezi hodnotou v 1. měsíci pooperačně a v 6., 12., a 24. měsíci. Další zlepšení již nebyla statisticky významná (tab. 3).

CDVA se zlepšila z 0,48 (± 0,19) log MAR předoperačně na 0,22 (± 0,18) log MAR 6 měsíců po operaci, 0,20 (± 0,13) log MAR 12 měsíců po operaci a na 0,18 (± 0,16) log MAR 24 měsíců po operaci (viz tab. 2, graf 2). Zlepšení v porovnání s předoperačními hodnotami byla statisticky významná ve všech sledovaných obdobích. Další statisticky významné zlepšení jsme pozorovali také ve srovnání mezi hodnotou v 1. měsíci pooperačně a v 6., 12. a 24. měsíci. Další zlepšení již nebyla statisticky významná (tab. 4).

Maximální hodnota zakřivení rohovky (Kmax) byla předoperačně 52,48 (± 6,35) D. Měsíc po operaci se snížila na 45,77 (± 5,64) D, v dalších sledovaných obdobích zůstávala již prakticky neměnná, ve 12. měsíci 46,08 (± 4,44) D, a ve 24. měsíci po operaci 45,53 (± 5,52), (tab. 1). Rozdíly mezi předoperační hodnotou a výsledky ve 12. a 24. měsíci byly statisticky významné (v obou případech P < 0,0000). Střední hodnota zakřivení rohovky (K mean) byla předoperačně

Tab. 2 Přehled výsledků po implantaci Myoringu v čase.

	předoperačně	1 měsíc	6 měsíců	12 měsíců	24 měsíců
UDVA (logMAR)	1,03 (± 0,41)	0,52 (± 0,32)	0,42 (± 0,25)	0,36 (± 0,25)	0,31 (± 0,27)
CDVA (logMAR)	0,48 (± 0,19)	0,33 (± 0,20)	0,22 (± 0,18)	0,20 (± 0,13)	0,18 (± 0,16)
Kmax (D)	52,48 (± 6,35)	45,77 (± 5,64)	45,60 (± 4,87)	46,08 (± 4,44)	45,53 (± 5,52)
Kmean (D)	50,10 (± 4,96)	44,13 (± 5,70)	43,95 (± 4,91)	44,25 (± 4,40)	44,11 (± 5,38)
Astigmatismus rohovky (D)	5,05 (± 4,21)	3,36 (± 2,27)	1,55 (± 1,02)	3,41 (± 2,34)	2,96 (± 2,22)
Sférický ekvivalent (D)	-5,36 (± 4,38)	-1,42 (± 2,71)	-0,97 (± 3,19)	-1,46 (± 2,34)	-0,42 (± 1,74)
Tloušťka rohovky - nejtenčí místo (µm)	431,7 (± 35,4)	427,4 (± 45,8)	425,8 (± 48,3)	422,8 (± 44,5)	412,5 (± 37,6)

Tab. 3 Statistická významnost ($P \geq 0,05$) zlepšení nekorigované zrakové ostrosti na dálku mezi jednotlivými sledovanými obdobími.

	předoperačně	1 měsíc	6 měsíců	12 měsíců	24 měsíců
předoperační		0,00000	0,00000	0,00000	0,00010
1 měsíc			0,09364	0,01426	0,04736
6 měsíců				0,10817	0,48469
12 měsíců					0,75050

Tab. 4 Statistická významnost ($P \geq 0,05$) zlepšení korigované zrakové ostrosti na dálku mezi jednotlivými sledovanými obdobími.

	předoperačně	1 měsíc	6 měsíců	12 měsíců	24 měsíců
předoperační		0,00331	0,00000	0,00000	0,00011
1 měsíc			0,00404	0,00144	0,02482
6 měsíců				0,11552	0,49996
12 měsíců					0,66922

50,10 ($\pm 4,96$) D. Měsíc po operaci poklesla na 44,13 ($\pm 5,70$) D. Rovněž K mean zůstávala v dalších obdobích již prakticky neměnná, ve 12. měsíci 44,25 ($\pm 4,40$) D a ve 24. měsíci 44,11 ($\pm 5,38$), (tab. 2). Rozdíly mezi předoperační hodnotou a výsledky ve 12. a 24. měsíci byly statisticky významné (obě hodnoty $P < 0,00000$).

Rohovkový astigmatismus, vypočtený jako rozdíl mezi minimálním a maximálním zakřivením rohovky zjištěný pomocí Pentacam, byl předoperačně 5,05 ($\pm 4,21$) D, měsíc po operaci poklesl na 3,36 ($\pm 2,27$) D. V 6. měsíci byl 1,55 ($\pm 1,02$) D, ve 12. měsíci 3,41 ($\pm 2,34$) D a ve 24. měsíci 2,96 ($\pm 2,22$) D (tab. 2). Rozdíl hodnot ve 12. měsíci v porovnání s předoperačními hodnotami byl statisticky významný ($P = 0,0341$), rozdíl hodnot ve 24. měsíci v porovnání s předoperačními hodnotami nebyl statisticky významný ($P = 0,34397$).

Sférický ekvivalent (SE) byl předoperačně -5,36 ($\pm 4,38$) D, měsíc po operaci byl -1,42 ($\pm 2,71$) D, respektive -0,97 ($\pm 3,19$) D, -1,46 ($\pm 2,34$) D a -0,42 ($\pm 1,74$) D v 6., 12., a 24. měsíci pooperačně (tab. 2). Rozdíl ve 12. a 24. měsíci ve srovnání s předoperační hodnotou byl statisticky významný ($P < 0,00000$, $P = 0,00023$).

Tloušťka rohovky v jejím nejtenčím místě byla předoperačně 431,7 ($\pm 35,4$) μm , pooperačně došlo jen k malému snížení tloušťky rohovky, ve 12. měsíci byla 422,8 ($\pm 44,5$) μm , ve 24. měsíci 412,5 ($\pm 37,6$), (tab. 2). Rozdíly nebyly statisticky významné ($P = 0,05896$ a $P = 0,96990$).

DISKUSE

Změna tvaru rohovky pomocí implantace intrastromálních segmentů může změnit zakřivení ektatické rohovky a tím zlepšit pacientovu zrakovou ostrost (13). Byla publikována řada prací, které dokazují efektivitu implantace různých typů intrastromálních segmentů na zrakové funkce. Colin popisuje zlepšení UDVA rok po implantaci Intacs z 1,05 ($\pm 0,33$) logMAR na 0,35 ($\pm 0,16$) logMAR a zlepšení CDVA z 0,38 ($\pm 0,13$) na 0,22 ($\pm 0,12$) logMAR (3). Tunc popisuje rok po implantaci segmentů Keraring zlepšení UDVA z 1,36 ($\pm 0,64$) na 0,51

($\pm 0,28$) logMAR a CDVA z 0,57 ($\pm 0,29$) na 0,23 ($\pm 0,18$) logMAR. Zároveň udává SE z -6,42 ($\pm 4,69$) na -1,26 ($\pm 1,45$) D (18). Haddad ve své práci porovnává pacienty s implantací Intacs (skupina 1) a Keraring (skupina 2), rozdíly v obou skupinách pacientů nebyly statisticky významné. UDVA se rok po operaci zlepšila ve skupině 1 o 0,62 ($\pm 0,19$) logMAR, ve skupině 2 o 0,67 ($\pm 0,17$) logMAR. BDVA se rok po operaci zlepšila o 0,12 ($\pm 0,11$) logMAR, respektive o 0,08 ($\pm 0,13$) logMAR (16). SE se snížil ve skupině 1 o 2,80 ($\pm 2,87$) D, ve skupině 2 o 2,65 ($\pm 3,0$) D (8).

V našem souboru se UDVA zlepšila z 1,03 ($\pm 0,41$) logMAR předoperačně na 0,36 ($\pm 0,25$) logMAR 12 měsíců. CDVA se zlepšila z 0,48 ($\pm 0,19$) logMAR předoperačně na 0,20 ($\pm 0,13$) logMAR. SE poklesl z -5,36 ($\pm 4,38$) D předoperačně na -1,46 ($\pm 2,34$) D rok po operaci, respektive -0,42 ($\pm 1,74$) D 2 roky po operaci. Zlepšení CDVA je zcela srovnatelné se všemi zmínovanými studii. Pooperační UDVA v našem souboru je stejné (3) nebo dokonce lepší (18) v porovnání s implantacemi ICRS. Větší efekt implantace MyoRingu by mohl vysvětlovat větší efekt plného kroužku na snížení myopie, čemuž odpovídá vyšší pokles SE v našem souboru. Podobnou zkušenost uvádějí i další autoři, kteří publikují výsledky implantace MyoRingu (1, 9, 4).

V porovnání s jinými pracemi, které hodnotí efektivitu implantace MyoRingu, jsou výsledky našeho souboru zcela srovnatelné. Jabbarvand ve skupině 98 očí popisuje zlepšení UDVA rok po implantaci MyoRingu z 1,17 ($\pm 0,36$) na 0,62 ($\pm 0,28$) logMAR a zlepšení CDVA z 0,85 ($\pm 0,26$) na 0,52 ($\pm 0,22$) logMAR (9). Daxer ve skupině 21 očí udává rok po implantaci MyoRingu zlepšení UDVA z 1,24 ($\pm 0,35$) na 0,27 ($\pm 0,17$) logMAR, CDVA se zlepšila z 0,40 ($\pm 0,17$) na 0,12 ($\pm 0,10$) logMAR. SE poklesl z -6,27 ($\pm 5,20$) na -0,52 ($\pm 3,4$) D (10). Alio udává ve skupině 12 očí zlepšení 6 měsíců po implantaci MyoRingu, v případě UDVA z 1,36 ($\pm 0,33$) na 0,61 ($\pm 0,25$) D a v případě CDVA z 0,43 ($\pm 0,24$) na 0,32 ($\pm 0,18$) logMAR. SE poklesl během těchto 6 měsíců z -8,19 ($\pm 4,85$) na -0,88 ($\pm 2,29$) D (1).

Pokud jsme porovnali výsledky u našich pacientů, a to odděleně v podsouboru pacientů, u kterých byl pouze im-

plantován MyoRing (8 pacientů) a v podsouboru pacientů, u kterých byl proveden kombinovaný zákrok implantace MyoRingu a CXL (24 pacientů), nebyly tyto rozdíly statisticky významné. Nicméně hodnocené podsoubory byly malé, proto je třeba tento výsledek posuzovat pouze orientačně. K porovnání obou metod by bylo zapotřebí větší soubory pacientů. Navíc smyslem použití CXL u našich pacientů bylo především zastavení progresu onemocnění, nikoliv refrakční efekt, který je pravděpodobně z velké části překryt efektem samotného MyoRingu.

Metodu implantace MyoRingu i kombinovaného zákroku MyoRing + CXL je možné považovat za bezpečnou. Daxer popisuje relativní diskomfort u 2 z 15 pacientů s implantovaným MyoRingem (4). Jabbarvand popisuje případ jedné explantace MyoRingu pro nespokojenost pacienta v souboru 98 očí (9). Alio popisuje jeden případ v souboru 12 očí, kdy pro neuspokojivý výsledek u pacienta s pokročilým stadiem keratokonu bylo nutné provedení perforující keratoplastiky (1). My jsme v našem souboru nezaznamenali žádnou závažnější operační ani pooperační komplikaci, pro kterou by bylo nutné MyoRing explantovat. Někteří pacienti popisovali mírné dráždění operovaného oka, které nicméně ve všech případech vymizelo do 14 dnů od operace. Pacienti ojedinele popisují viditelnost kroužku, respektive glare efekt, zejména

za horších světelných podmínek, kdy pravděpodobně velikost zornice přesáhne rozměr implantovaného kroužku.

Hlavní limitací naší studie je především menší množství pacientů zařazených v souboru, nicméně rovněž zahraniční studie až na výjimky popisují výsledky na obdobně velkých souborech pacientů. Určitým nedostatkem je také kratší sledovací doba, vzhledem k chronicitě onemocnění. Rovněž při hodnocení výsledků nelze zcela odlišit pozitivní efekt provedené CXL a implantace MyoRingu, zejména pokud byly oba postupy prováděny v kombinaci, jak tomu v našem souboru bylo u 24 očí.

ZÁVĚR

Roční a dvouleté výsledky v našem souboru pacientů s keratokonem po implantaci plného rohovkového kroužku MyoRing potvrzují významné zlepšení zrakových funkcí. Tyto výsledky jsou plně srovnatelné s již publikovanými pracemi a zároveň jsou zcela srovnatelné s výsledky v souborech pacientů s implantovaným ICRS. Hlavní výhodou použití Myoringu je především snadná manipulace, jednoduchá implantace, možnost kombinace s intrastromální aplikací riboflavinu a provedení transepiteliální CXL a také teoretická možnost úpravy polohy prstence v pooperačním období.

LITERATURA

1. **Alio J.L., Piñero D.P., Daxer A.:** Clinical outcomes after complete ring implantation in corneal ectasia using the femtosecond technology: a pilot study. *Ophthalmology*, 2011; 118: 1282–90.
2. **Alió J.L., Shabayek M.H.:** Corneal higher order aberrations: a method to grade keratoconus. *J Refract Surg*, 2006; 22(6): 539–45.
3. **Colin J., Cochener B., Savary G. et al.:** INTACS inserts for treating keratoconus: one-year results. *Ophthalmology*, 2001 Aug; 108: 1409–14.
4. **Daxer A., Mahmoud H., Venkateswaran R.S.:** Intracorneal continuous ring implantation for keratoconus: One-year follow-up. *J Cataract Refract Surg*, 2010; 36(8): 1296–302.
5. **Daxer A., Mahmoud H.A., Venkateswaran R.S.:** Corneal crosslinking and visual rehabilitation in keratoconus in one session without epithelial debridement: new technique. *Cornea*.
6. **Daxer A.:** Adjustable intracorneal ring in a lamellar pocket for keratoconus. *J Refract Surg*, 2010; 26: 217–221.
7. **Galvis, V., Tello, A., Gomez, A.J. et al.:** Corneal Transplantation at an Ophthalmological Referral Center in Colombia: Indications and Techniques (2004–2011). *Open Ophthalmol J*, 2013; 17: 30–33.
8. **Haddad W., Fadlallah A., Dirani A. et al.:** Comparison of 2 types of intrastromal corneal ring segments for keratoconus. *J Cataract Refract Surg*, 2012; 38: 1214–21.
9. **Jabbarvand M., Salamatrad A., Hashemian H. et al.:** Continuous intracorneal ring implantation for keratoconus using a femtosecond laser. *J Cataract Refract Surg*, 2013; 39: 1081–7.
10. **Mahmoud H., Venkateswaran R.S., Daxer A.:** Implantation of a complete corneal ring in an intrastromal pocket for keratoconus. *J Refract Surg*, 2011; 27(1): 63–8.
11. **Módis, L., Jr., Szalai, E., Facskó, A. et al.:** Corneal transplantation in Hungary (1946–2009). *Clin Exp Ophthalmol*, 2011; 39: 520–5.
12. **Němcová I., Pašta J., Madunický J.:** Léčba keratokonu implantací intrastromálních rohovkových prstenců in *Trendy soudobé oftalmologie svazek 5*, Praha: Galén, 2008, 281 s.
13. **Piñero D.P., Alio J.L.:** Intracorneal ring segments in ectatic corneal disease – a review. *Clin Experiment. Ophthalmol*, 2010; 38: 154–67.
14. **Raiskup-Wolf F.:** Crosslinking pomocou riboflavinu a UVA-žiarenia pri ektatických degeneraciách rohovky in *Trendy soudobé oftalmologie svazek 5*. Praha: Galén, 2008, 281 s.
15. **Raiskup-Wolf F., Hoyer A., Spoerl E. et al.:** Collagen crosslinking with riboflavin and ultraviolet-A light in keratoconus: long-term results. *J Cataract Refract Surg*, 2008; 34: 796–801.
16. **Sheldon, C.A., McCarthy, J.M., White, V.A.:** Correlation of clinical and pathologic diagnoses of corneal disease in penetrating keratoplasties in Vancouver a 10-year review. *Can J Ophthalmol*, 2012; 47: 5–10.
17. **Spoerl E., Huhle M., Seiler T.:** Induction of cross-links in corneal tissue. *Exp Eye Res*. 1998; 66: 97–103.
18. **Tunc Z., Helvacioğlu F., Sencan S.:** Evaluation of intrastromal corneal ring segments for treatment of keratoconus with a mechanical implantation technique. *Indian J Ophthalmol*, 2013; 61: 218–25.