

RETINÁLNÍ TUBULACE

SOUHRN:

Cílem této práce je prezentovat novou sítnicovou strukturu zachytitelnou na OCT skenech – zevní retinální tubulace (outer retinal tubulations – ORT). Objev těchto struktur souvisí s čím dál dokonalejším zobrazením sítnice pomocí SD OCT.

Zevní retinální tubulace byly poprvé popsány Zweifellem a kol. v roce 2009 u pacientů s věkem podmíněnou makulární degenerací. Tyto větvičky se tubulární struktury jsou lokalizovány v zevní jádrové vrstvě sítnice. Mají okrouhlý nebo ovoidní tvar, v centru jsou hyporeflektivní, jejich hranice jsou hyperreflektivní.

Retinální tubulace se nejčastěji objevují v souvislosti s choroidální neovaskulární membránou nebo s atrofií retinální pigmentového epitelu. Typicky navazují na oblast s rozsáhlým poškozením zevní sítnicové struktury v kombinaci s relativně dobře zachovalou vrstvou fotoreceptorů (resp. spojením mezi zevními a vnitřními segmenty fotoreceptorů), často překrývají oblast subretinální fibrózy či RPE poškození. U očí po anti VEGF léčbě se objevují v oblastech, kde před léčbou byla přítomna intraretinální tekutina.

Tyto struktury mohou simulovat CME nebo přítomnost subretinální tekutiny, proto je jejich rozpoznání důležité při indikaci dalších aplikací anti VEGF látek. Jejich nerozpoznání může vést ke zbytečným re aplikacím anti VEGF látek do sklivce.

Klíčová slova: retinální tubulace, cystoidní makulární edém, CME, VPMD, makulární degenerace, OCT

SUMMARY

RETINAL TUBULATION

The aim of this study is to present a new retinal structure which is detectable on OCT scans - outer retinal tubulations (ORT). The discovery of these structures is related to more and more perfect retinal imaging using the spectral domain optical coherence tomography (SD OCT). Outer retinal tubulations were first described by Zweifel et al. in the year 2009 in patients with age-related macular degeneration. These branching tubular structures are localized in the outer nuclear layer of the retina. They are of circular or ovoid shape, with hyporeflectivity in the center, their borders are hyperreflective.

Retinal tubulations are mostly seen together with choroid neovascular membrane or with retinal pigment epithelium atrophy. Typically, they are adjacent to the area of wide damage of the outer retinal structure combined with relatively good preserved photoreceptor layer (respectively junctions between inner and outer photoreceptors segments), often they overlap the area of subretinal fibrosis or RPE (retinal pigment epithelium) damage. In eyes with anti-VEGF (vascular endothelial growth factor) treatment, they do appear in the area, where, before the treatment, the intraretinal fluid was present.

These structures may simulate CME or the presence of subretinal fluid, so their determination plays an important role in the indications of next anti-VEGF drugs' applications. Their non-detection may cause unneeded re-applications of anti-VEGF drugs into the vitreous.

This study was presented as a lecture at the Congress of the Czech VitreoRetinal Society in Dolní Morava (Czech Republic, E.U.) in the year 2014.

Key words: outer retinal tubulations (ORT), cystoid macular edema (CME), age-related macular degeneration (ARMD), optical coherence tomography (OCT)

Čes. a slov. Oftal., 71, 2015, No. 2, p. 83–86

Pokrok v zobrazovacích metodách sítnice, především rozvoj SD (spectral domain) OCT (optická koherenční tomografie), umožňuje čím dál podrobnější zobrazení sítnicových struktur. Díky rozlišovací schopnosti těchto přístrojů jsme schopni vytvořit řezy sítnice téměř na histologické úrovni. S možností detailního zobrazení sítnice souvisí popis nových morfologických struktur sítnice na OCT skenech.

Jednou z takovýchto nově popsaných struktur jsou zevní retinální tubulace (outer retinal tubulation - ORT) (obr. 1). Poprvé je popsal Zweifel a kol. v roce 2009 u pacientů s vlhkou formou věkem podmíněné makulární degenerace (VPMD). Jedná se o tubulární struktury, které jsou lokalizovány v zevní jádrové vrstvě sítnice (tj. vrstva jader fotoreceptorů). Mají ovoidní tvar, uvnitř hyporeflexivní prostor a jsou ohraničené hyperreflexivními okraji. Výška tubulů je 40-140 μm, je limitována jejich přítomností uvnitř zevní jádrové vrstvy. Šířka retinálních tubulací je variabilní, jejich distribuce v makule je nahodilá [18].

Zwiefel ve své práci předpokládá při vzniku proces, tzv. zevní retinální tubulaci. Přesná patogeneze není známá, ale je zjevné, že se jedná o konečné stadium řady sítnicových onemocnění. Prvním krokem v tomto procesu je poškození fotoreceptorů, buď následkem ztráty spojení fotoreceptorů a retinálního pigmentového epitelu (RPE), nebo degenerací přímo RPE. Následně dochází k poškození spojů typu tight junction mezi neuronálními elementy, zevnímu ohnutí vrstvy fotoreceptorů, formaci nového spojení typu tight junction a vytvoření tubulární struktury (obr. 2). Zevní hyperreflexivní hranice je tvořena spojením zevního a vnitřního segmentu fotoreceptorů (inner segment/outer segment junction-IS/OS junction) a gliální komponentou. Zevní retinální tubulace jsou typicky lokalizovány v oblastech s normální retinální tloušťkou v blízkosti zachovalé vrstvy fotoreceptorů (resp. nepoškozené IS/OS spojení) [1, 18].

Matušková V.

Oční klinika FN a LF MU, Brno,
přednostka prof. MUDr. Eva Vlková, CSc.

Tato práce byla prezentována ve formě přednášky na kongresu České vitreoretinální společnosti na Dolní Moravě v roce 2014.

Autorka práce prohlašuje, že vznik i téma odborného sdělení a jeho zveřejnění není ve střetu zájmu a není podpořeno žádnou farmaceutickou firmou.

Do redakce doručeno dne 28. 1. 2015

Do tisku přijato dne 12. 2. 2015

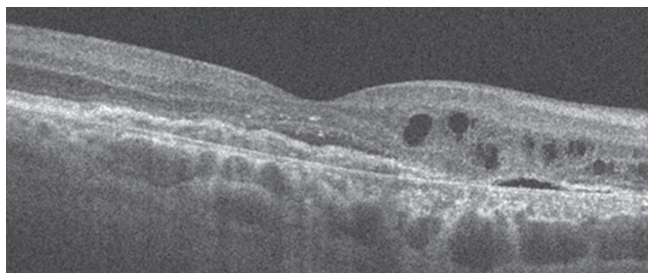
MUDr. Veronika Matušková, Ph.D., FEBO

Oční klinika FN Brno a LF MU

Jihlavská 20


625 00 Brno

e-mail: v.matuskova@email.cz



Obr. 1 Zevní retinální tubulace (HD OCT Cirrus, Zeiss)

Zevní retinální tubulace nejsou projevem aktivity CNV. V čase zůstávají zevní retinální tubulace stabilní, i v případě podávání další anti VEGF terapie. Bez anti VEGF léčby neprogredují a nezhoršují zrakovou ostrost. Je zde pouze minimální změna v jejich velikosti a distribuci v čase (obr. 4). Jejich rozpoznání je důležité především při anti VEGF léčbě vedené na základě nálezu na OCT („OCT guided“) [4]. Jung a kol. prezentují případ zevních retinálních tubulací stabilních po 7 let u pacientky s vlhkou formou VPMD léčenou ranibizumabem. Jung a kol. prezentují případ zevních retinál-

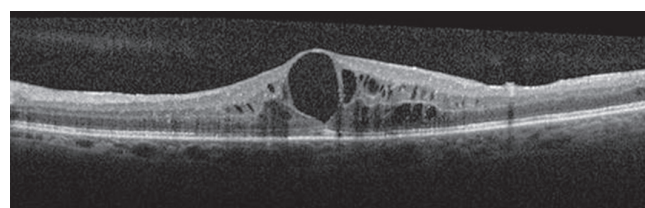


Obr. 2 Vznik zevních retinálních tubulací (RPE – retinální pigmentový epitel, OS (outer segment) – zevní segment fotoreceptorů, IS – (inner segment) – vnitřní segment fotoreceptorů, MLE – membrána limitans externa, ONL (outer nuclear layer) – zevní jádrová vrstva

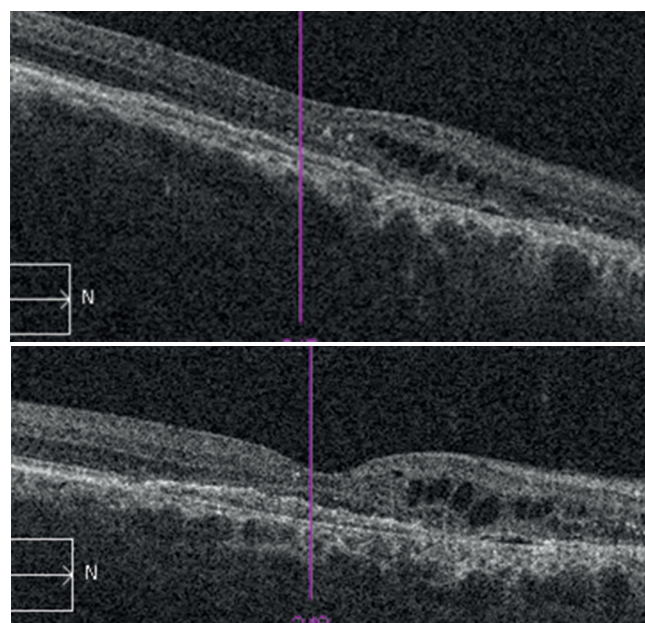
Histopatologické studie očí pacientů s autosomálně dominantní formou retinitis pigmentosa ukázaly shluky zbývajících fotoreceptorů (především tyčinek) formujících tzv. rosety, jejichž lumen obsahovala malformované fotoreceptory [15]. Obdobný nálezn popsal i Fischer na histopatologických vzorcích z myších očí s degenerovanou sítnicí. Rosety dle autorů odpovídají tubulárním strukturám na OCT [5]. Jako první identifikovali tyto struktury na histopatologické úrovni u očí s pokročilou formou VPMD Curcio a kol. [1].

Pokud se zevní retinální tubulace vytvoří u očí s choroidální neovaskulární membránou (CNV) po anti VEGF léčbě, předpokládá se poškození vrstvy fotoreceptorů přítomností subretinální nebo intraretinální tekutiny [18]. Podrobnou analýzu očí s vlhkou formou VPMD s ORT provedl pomocí „En face“ OCT Wolff. Jedná se o zobrazení pomocí SD OCT ve frontálních řezech, někdy také označované jako „C-scan OCT“. Ve své práci popsal tři typy ORT – pseudodendritický typ, tubulární typ a typ asociovaný s cystoidními prostory souvisejícími s reaktivací CNV [17].

Klinický význam zevních retinálních tubulací je v tom, že tyto struktury mohou imitovat cystoidní makulární edém (CME) nebo subretinální tekutinu. Je proto důležité jejich rozpoznání, a tím i zabránění zbytečným aplikacím látek proti vaskulárnímu endoteliálnímu faktoru (antiVEGF) do sklivcového prostoru [18]. CME je charakterizován přítomností cystických prostor v zevní plexiformní vrstvě (spojení fotoreceptorů a bipolárních buněk). Cystické prostory nejsou ohraničeny hyperreflexivní hranicí, je zde typická formace pentaloïdní struktury (obr. 3). U ORT mohou být v luminu přítomny zbytky hyperreflexivního materiálu. U CME v důsledku diabetické retinopatie či žilní sítnicové okluze nebyly zevní retinální tubulace popsány [18].



Obr. 3 Cystoidní makulární edém – CME (HD OCT Cirrus, Zeiss)



Obr. 4 a, b Zevní retinální tubulace – nálezn u pacienta v odstupu 6 měsíců při zachované zrakové ostrosti (HD OCT Cirrus, Zeiss)

ních tubulací stabilních po 7 let u pacientky s vlhkou formou VPMD léčenou ranibizumabem [10].

Výskytem zevních retinálních tubulací u pacientů s vlhkou formou VPMD se zabýval ve své práci Faria-Correia. Vyšetřil 377 očí s vlhkou formou VPMD léčených anti VEGF léčbou. Pacienty rozdělil do dvou skupin, jednu bez přítomnosti zevních retinálních tubulací a druhou se zevními retinálními tubulacemi. Autor prokázal statisticky signifikantně horší zrakovou ostrost ve skupině s ORT (35 ETDRS – Early Treatment Diabetic Retinopathy Study – písmen ve skupině s ORT vs. 45 ETDRS písmen ve skupině bez ORT) a vyšší výskyt subretinální fibrózy (80 % ve skupině s ORT vs. 18,5 % u skupiny bez ORT) a častější ztrátu integrity fotoreceptorů subfoveolárně (100 % ve skupině s ORT vs. 64 % ve skupině bez ORT). Statisticky významný byl také rozdíl ve složení CNV. Ve skupině s ORT převažovaly CNV s klasickou komponentou a ve skupině bez ORT okultní CNV [4]. Vyšší výskyt ORT u pacientů s klasickou CNV souvisí s lokalizací CNV, resp. s faktem, že klasická CNV poškozuje RPE a proniká do subretinálního prostoru. Tím se zvyšuje riziko strukturálního poškození zevních částí sítnice [4]. Wolff popsal zevní retinální tubulace dokonce u 56 % pacientů s vlhkou formou VPMD a u 21 % pacientů se suchou formou VPMD [16]. Lze tedy předpokládat, že problém zevních retinálních tubulací je v běžné klinické praxi podhodnocen [16]. Ke stejnému závěru se přiklání ve své práci i Maftouhi [12]. Ve studii CATT (Comparison of AMD Treatment Trial) byl zaznamenán výskyt ORT u 10 % pacientů léčených ranibizumabem a u 17 % pacientů léčených bevacizumabem po 56 týdnech sledování. Jako rizikové faktory rozvoje ORT byly identifikovány nepřítomnost diabetu, horší vstupní zraková ostrost, větší velikost léze a přítomnost subretinálního hyperreflexního matriálu na počátku léčby. U pacientů s ORT po 2 letech léčby byla průměrná zraková ostrost horší než u pacientů bez ORT (59 vs. 69 písmen ETDRS optotypů) [11]. Zevními retinálními tubulacemi jako prognostickým faktorem progresu atrofie RPE u pacientů s vlhkou formou VPMD se zabýval Hariri a kol. Zvětšování geografické atrofie bylo signifikantně pomalejší u oční s ORT [8].

Nejnovější práce publikována na toto téma je studie Dirani a kol. V této práci bylo zahrnuto 546 očí, průměrná sledovací doba byla 27 měsíců, minimální 6 měsíců. ORT autoři popsali u 30 % očí. Během sledovací doby pozorovali autoři postupný nárůst výskytu ORT, po 4 letech je zazname-

nali u 42 % pacientů. Přítomnost zevních retinálních tubulací souvisela s dosaženou horší zrakovou ostrostí. Současně horší vstupní zraková ostrost byla spojena s vyšším rizikem rozvoje ORT [2].

Zevní retinální tubulace byly lokalizovány i u dalších chorob, při kterých jsou poškozeny zevní struktury sítnice. Výskyt zevních retinálních tubulací u pacienta s chronickou centrální serózní chorioretinopatií popsal Gallego-Pinazo. Jednalo se o 56letého pacienta s desetiletou historií centrální serózní chorioretinopatie (CSCHR) léčeného intravitreálními aplikacemi bevacizumabu. V makule pacienta byla patrna zóna atrofie RPE s navazujícími zevními retinálními tubulacemi [6].

Zevní retinální tubulace u pacienta se serpiginózní chorioiditidou zaznamenal Mateo-Montoya. Popisuje případ 60leté pacientky se serpiginózní chorioiditidou léčenou systémově steroidy a methotrexátem. Po roce léčby došlo k rozvoji pozánětlivé neovaskulární choroidální membrány. Byla zahájena léčba intravitreálními injekcemi ranibizumabu. Během této léčby došlo k rozvoji zevních retinálních tubulací [13].

Goldberg se ve své práci zabývá výskytem zevních retinálních tubulací u makulárních degenerativních onemocnění bez přítomnosti CNV. ORT identifikoval u 15 pacientů, u 14 z nich byl nález oboustranný. Nejčastější diagnózou byly pattern dystrofie, retinitis pigmentosa a Stargardtova dystrofie. Ve všech skupinách pacienti s ORT představovali méně jak 10 % pacientů [7]. Obdobnou práci publikoval se srovnatelnými výsledky Dolz-Marco a kolektiv [3]. Stejnou problematikou se zabývá i Iriyama a kol. Na rozdíl od ostatních prací autorka uvádí nejčastější výskyt ORT u retinální pigmentózy [9].

Zevní retinální tubulace byly také nalezeny u pacientů s choroidální nevév komplikovaným přítomností CNV. Jednalo se o skupinu 17 pacientů, kteří byli léčeni ranibizumabem. ORT byly popsány u 18 % [14].

ZÁVĚR

Zevní retinální tubulace jsou novou jednotkou popisovanou na OCT skenech. V diferenciální diagnostice je zásadní odlišení ORT od intraretinální či subretinální tekutiny. V klinické praxi je důležité na tuto jednotku myslet, a tím předejít zbytečným aplikacím anti VEGF látek do sklivce.

LITERATURA

1. **Curcio, CA., Medeiros, NE., Millican, CL.:** Photoreceptor loss in age-related macular degeneration. *Invest Ophthalmol Vis Sci*, 37; 1996: 1236–1249.
2. **Dirani, A., Giannou, C., Marchionno, L. et al.:** Incidence of outer retinal tubulation in ranibizumab-treated age-related macular degeneration. *Retina*, 2015, Epub ahead of print, PMID: 25574786.
3. **Dolz-Marco, R., Gallego-Pinazo, R. Pinazo-Duran, MD. et al.:** Outer retinal tubulation analysis in cases of macular dystrophy. *Archivos de la Sociedad Espanola de Oftalmologia*, 88; 2013 161–2.
4. **Faria-Correia, F., Barros-Pereira, R., Queirós-Mendanha, L.:** Characterization of neovascular age-related macular de-
5. **Fischer, MD., Huber, G., Beck, SC., et al.:** Noninvasive, in vivo assessment of mouse retinal structure using optical coherence tomography. *PLoS One* 4;2009: 7507.
6. **Gallego-Pinazo, R., Marsiglia, M., Mre-**

jen, S., Yannuzzi, LA.: Outer retinal tubulations in chronic central serous chorioretinopathy. Graefes Arch Clin Exp Ophthalmol, 251; 2013: 1655–6.

7. Goldberg, N., Greenberg, JP, Laud, K. et al.: Outer retinal tubulation in degenerative retinal disorders. Retina, 33; 2013: 1871–1876.

8. Hariri, A., Nittala, MG, Sadda SR.: Outer Retinal Tubulation as a Predictor of the Enlargement Amount of Geographic Atrophy in Age-Related Macular Degeneration. Ophthalmology, 2014 Oct 11. pii: S0161-6420(14)00804-5.

9. Iriyama, A., Aihara, Y., Yanagi, Y: Outer retinal tubulation in inherited retinal degenerative disease. Retina, 33; 2013: 1462–5.

10. Jung, JJ., Freund, KB.: Long-term follow-up of outer retinal tubulation documented by eye-tracked and en face spectral-domain optical coherence tomography. Arch Ophthalmol, 130; 2012: 1618–9.

11. Lee, JY., Folgar, FA, Maguire, MG. et al.: Outer Retinal Tubulation in the Comparison of Age-Related Macular Degeneration Treatments Trials (CATT). Ophthalmology, 121; 2014: 2423–31.

12. Maftouhi, MQE., Wolff, B., Mauguet-Fajsse, M.: Outer retinal cysts in exudative age-related macular degeneration: a spectral domain OCT study. Journal Francais d’Ophthalmologie, 33; 2010: 605–609.

13. Mateo-montoya, A., Wolff, B., Sahel, JA. et al.: Outer retinal tubulations in serpinginous choroiditis. Graefes Archive for Clinical and Experimental Ophthalmology, 251; 2013: 2657–8.

14. Papastefanou, VP., Nogueira, V., Hay, G. et al.: Choroidal naevi complicated by choroidal neovascular membrane and outer retinal tubulation. British J Ophthalmol, 97; 2013: 1014–9.

15. Tulvatana, W., Adamian, M., Berson, EL. et al.: Photoreceptor rosettes in autosomal dominant retinitis pigmentosa with reduced penetrance. Arch Ophthalmol, 117; 1999: 399–02.

16. Wolff, B., Maftouhi, MQE., Mateo-Montoya, A. et al.: Outer retinal cysts in age-related macular degeneration. Acta Ophthalmol, 89; 2011: 496–499.

17. Wolff, B., Matet, A., Vasseur, V. et al.: En face OCT imaging for the diagnosis of outer retinal tubulations in age-related Macular degeneration. J Ophthalmol, 2012; 2012: 542417.

18. Zweifel, SA., Engelbert, M., Laud, K. et al.: Outer retinal tubulation: a novel optical coherence tomography finding. Arch Ophthalmol., 127; 2009: 1596–602.

ERRATUM

V České a Slovenské oftalmologii 1/2015 na straně 24 v článku: Cigánek P., Matoušková L., Kousal B.: Dynamická vitreomakulární trakce byla nepřesně reprodukována tabulka 1. Otiskujeme ji znovu a autorům i čtenářům se omlouváme.

Redakce

Tab. 1 Změny minimální tloušťky fovey obou očí u 57leté pacientky s dynamickou vitreomakulární trakcí.

Měření/ zátěž	Akomodační úsilí		Akomodační úsilí s předklonem hlavy		Předklon hlavy		Čtení s přídatkem nablízko		Osvícení oka	
	OP	OL	OP	OL	OP	OL	OP	OL	OP	OL
Minimální tloušťka fovey před zátěží [µm]	240	237	240	237	240	237	240	237	240	237
Minimální tloušťka fovey po zátěži [µm]	261	259	287	286	245	240	240	238	240	239
Změna minimální tloušťky fovey [µm]	+21	+22	+47	+49	+5	+3	0	+1	0	+2

Tučně zvýrazněny významné změny. OP: oko pravé, OL: oko levé.