

OPERAČNÍ ŘEŠENÍ TĚŽKÉHO STUPNĚ PTÓZY HORNÍHO VÍČKA POMOCÍ FRONTO-TARZÁLNÍHO ZÁVĚSU TRUBIČKOU Z BIODOKOMPATIBILNÍHO PVC

Hejsek H., Veliká V., Stepanov A., Rozsival P.

Oční klinika Fakultní nemocnice, Hradec Králové, přednosta prof. MUDr. Pavel Rozsival, CSc., FEBO

SOUHRN

Úvod: ptózou rozumíme anomální pokles horního víčka (HV). V závislosti na příčině stavu a zejména dle výsledků klinického nálezu (dominuje význam vyšetření elevace horního víčka) lze provést různé operační zákroky. Operaci dle Fasanella-Servata volíme pro nejlépejší případy – funkce musculus levatoris palpebrae superioris (levátoru) je minimálně 10 mm a ptóza maximálně 2 mm. Resutura či zkrácení aponeurózy levátoru má dobré výsledky prakticky u všech ptóz aponeurotické a involuční etiologie. Resekci zdviháče víčka provádíme, pokud je funkce levátoru lepší než 5 mm. Závěs víčka na zdviháče obočí je určen pro nejtěžší stavy, kdy je funkce levátoru horší jak 4 mm. Autoři referují výsledky modifikované operace ptózy fronto-tarzálním závěsem trubičkou z biokompatibilního PVC.

Metodika: soubor kazuistických případů 4 očí u 3 dospělých pacientů, kteří byli prospektivně sledováni. Jednalo se o jednoho muže a dvě ženy s různou etiologií ptózy. Principem operace je závěs horního víčka za podkoží a zdviháče obočí pomocí podvlečeného biokompatibilního implantátu – trubičky z PVC. Sledované parametry byly: nejlépe korigovaná zraková ostrost, nález na předním segmentu (s důrazem na lagofthalmus v pooperačním období), výška oční štěrbiny a funkce levátoru v milimetrech (mm).

Výsledky: ve všech případech se jednalo o nezávažnější stupeň ptózy. Operace byla, co se týče funkčního i kosmetického efektu zákroku, úspěšná u všech pacientů. V polovině případů (2 ze 4 očí) nastal přechodný pooperační lagofthalmus, který byl v jednom případě řešen vylepením vlhké komůrky. Nevznikla expoziční keratopatie. V jednom případě došlo po 9 měsících od operace k odloučení implantátu, který musel být extrahován.

Závěr: fronto-tarzální závěs trubičkou z biokompatibilního PVC je účinnou a zároveň relativně bezpečnou technikou v případech těžkého stupně ptózy horního víčka. Použitý materiál se zdá být dobře tolerován okolní tkání.

Klíčová slova: ptóza, operace, fronto-palpebrální závěs, biokompatibilní PVC

SUMMARY

Surgical Treatment of Severe Degree of Ptosis of the Upper Eyelid Using a Fronto-tarsal Sling of Biocompatible PVC

Purpose: ptosis is anomalous drop of the upper eyelid. Depending on the cause of the state and especially according to the results of clinical findings (dominated significance of elevation of the upper eyelid) we can perform various surgical procedures. Operation under Fasanella-Servat is suitable for the easiest cases - function of the upper eye-lid levator muscle (levator) is at least 10 mm and a maximum of 2 mm ptosis. Aponeurosis advancement has good results in all types of involuational origin. Eyelid levator resection is performed when the levator function is better than 5 mm. Eye-lid sling to brow lift mechanism is designed for the toughest conditions, when the levator function is worse than 4 mm. The authors present the results of surgery for ptosis with biocompatible PVC tube fronto-tarsal sling.

Methods: case-reports of 4 eyes in 3 adult patients were prospectively monitored. It was a one man and two women with different etiologies of ptosis. The principle of operation is suspension the upper eyelid to eyebrow-levators using PVC tubes in the subcutaneous tissue. Monitored parameters were: best corrected visual acuity, clinical finding of the front segment (with an emphasis on lagophthalmos in the postoperative period), eye-fissure height and levator function in millimeters (mm).

Results: there was the most severe degree of ptosis in all cases. In terms of functional and cosmetic effect treatment were surgeries successful in all patients. One half of the cases (2 of 4 eyes) had transient postoperative lagophthalmos, which in one case was solved with moisture chamber. None of exposure keratopathy developed. In one case, it was after 9 months after the operation, we had to extract one implant due to extrusion of the tube.

✉ Do redakce doručeno dne 12. 2. 2014

📄 Do tisku přijato dne 15. 5. 2014

MUDr. A. Stepanov
Oční klinika, Fakultní nemocnice
Hradec Králové
Sokolská 581
500 05 Hradec Králové
stepanov.doctor@gmail.com

Conclusions: The fronto-tarsal tubing with biocompatible PVC is effective and relatively safe technique in cases of severe degree of ptosis of the upper eyelid. The material appears to be well tolerated by the surrounding tissue.

Key words: ptosis surgery, fronto-tarsal sling, biocompatible PVC

Čes. a slov. Oftal., 70, 2014, No. 3, p. 103–108

ÚVOD

Důvody k abnormálnímu poklesu horního víčka (ptóza) jsou myogenní, neurogenní a další. Nejčastější příčinou ptózy v dospělém věku je aponeurotická a involuční etiologie, jenž souvisí s degenerativními procesy aponeurózy musculus levatoris palpebrae superioris (levátor). Dehiscence či rozvolnění aponeurózy levátoru je charakterizováno středně závažným poklesem horního víčka s dobře zachovanou funkcí levátoru. Bývá vyšší postavení kožní řasy horního víčka, tkáň očního víčka budí dojem ztenčení, je hluboký sulcus horního víčka.

Normální postavení horního marga je cca 2 mm pod horním limbem a dolního marga asi 1 mm nad dolním limbem. Vertikální velikost oční štěrbiny bývá u mužů 7–10 mm a u žen 8–12 mm. Rozsah unilaterální ptózy lze hodnotit (měřit) dle porovnání vůči druhostrannému nálezu [6].

Pokles víčka prakticky vždy vyvolává objektivní i subjektivní oční obtíže. V pokročilejších případech se přidává i nepříznivý kosmetický efekt ptózy.

Míra poklesu horního víčka a zejména funkce levátoru, patrné při klinickém vyšetření, jsou klíčové v diagnostice běžných typů ptóz a jsou rozhodující pro naplánování správného typu operačního zákroku. Dle klinického nálezu hodnotíme stupně ptózy: mírná (pokles o 2 mm, funkce levátoru nad 8 mm), střední (pokles o 3 mm, funkce levátoru lepší jak 5 mm) a těžká (pokles o 4 mm a funkce levátoru 0–5 mm).

Terapeutické možnosti jsou prakticky pouze operační a zahrnují několik typů zákroků a jejich variant [1]. Klinický nálezu je vodítkem ke správně indikovanému zákroku a dobrému funkčnímu i kosmetickému výsledku [4]. Základní typy operací jsou: zkrácení horní části tarzu společně s Müllerovým svalem (operace podle Fasanelly-Servata), resutura či zkrácení aponeurózy levátoru, resekce levátoru a závěs horního víčka za zdvihače obočí (fronto-tarzální závěs). Operace na aponeuróze a levá-

toru lze provádět z kožního i transkonjunktiválního přístupu.

Operaci dle Fasanelly-Servata volíme pro nejlépejší případy – funkce levátoru je minimálně 10 mm a ptóza maximálně 2 mm. Resutura či zkrácení aponeurózy levátoru má dobré výsledky u prakticky všech ptóz aponeurotické a involuční etiologie. Resekci zdvihače víčka provádíme, pokud je funkce levátoru lepší než 5 mm. Závěs víčka na zdvihače obočí je určen pro nejtěžší stavy, kdy je funkce levátoru horší jak 4 mm.

Pro potřeby závěsu horního víčka za obočí lze použít různé druhy materiálů: alogenní fascia lata (operace dle Crawforda), či xenogenní náhrady: silikonovou trubičku (Visitec® Seiff frontalis suspension set) [3], polypropylen (Prolene®), polyamid (Supramid Extra® II), polyester (Mersilene® mesh) nebo expandovaný polytetrafluoroethylen (Gore-tex, Ptose-up). [8]

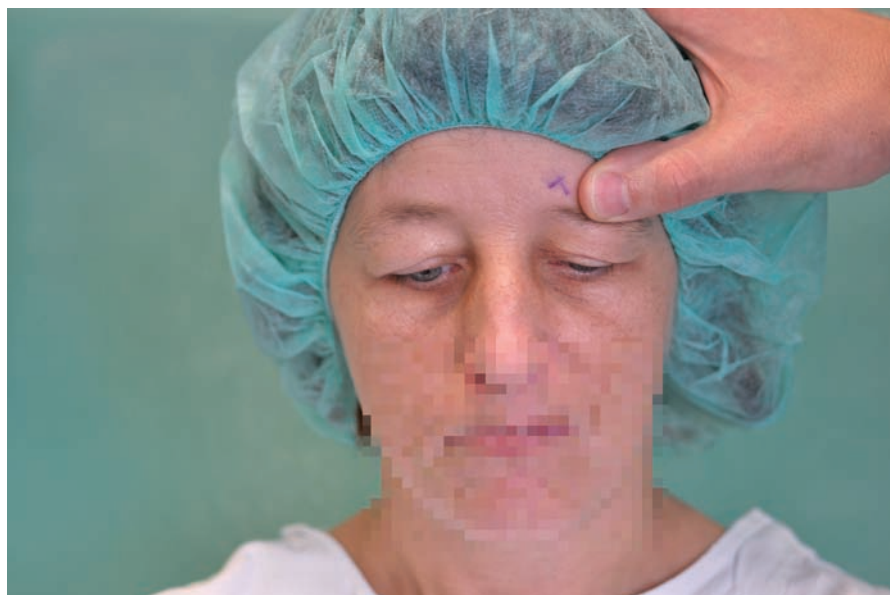METODIKA

Hodnotíme naše výsledky na sérii kazuistických případů, u kterých byl těžký stupeň ptózy horního víčka řešen závěsnou

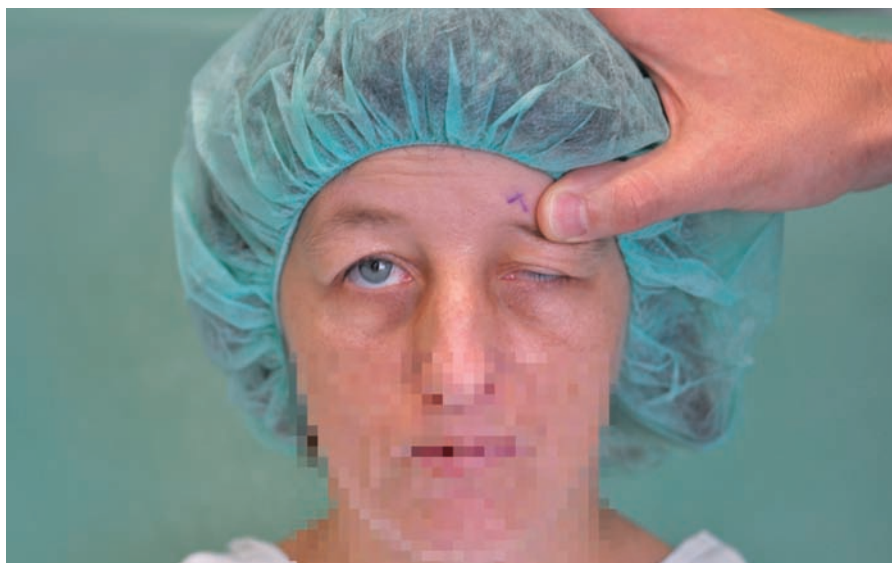operací za zdvihače obočí a podkoží trubičkou z biokompatibilního PVC (PVC hadička, kód MZDRX00IJ9H7, výrobce: Medi-Globe, s.r.o.). Klinické nálezy jsme hodnotili dle objektivního měření postavení víčka a funkce levátoru. Postavení horního víčka (míru poklesu marga) jsme měřili jako vertikální vzdálenost okrajů horního a dolního víčka (výška oční štěrbiny v milimetrech) [7]. Funkci levátoru jsme měřili jako míru exkurze pohybů horního víčka při maximálním pohledu dolů a vzhůru. Při tomto měření je nutno pevně přidržit obočí (k eliminaci efektu musculus frontalis) [6] (obr. 1 a 2).

Soubor tvořily 4 oči u třech pacientů. Pacient č. 1 byl muž ve věku 42 a měl totální jednostrannou ptózu posttraumatické etiologie. Pacient č. 2 byla žena ve věku 86 let (velmi vitální), která trpěla těžkým stupněm ptózy na involučním podkladě a byla již po oboustranném zákroku typu plikace aponeurózy levátoru, který měl pouze přechodný efekt. U pacienta č. 3 (žena ve věku 41 let) se jednalo o rekurenci v dětství operované vrozené ptózy.

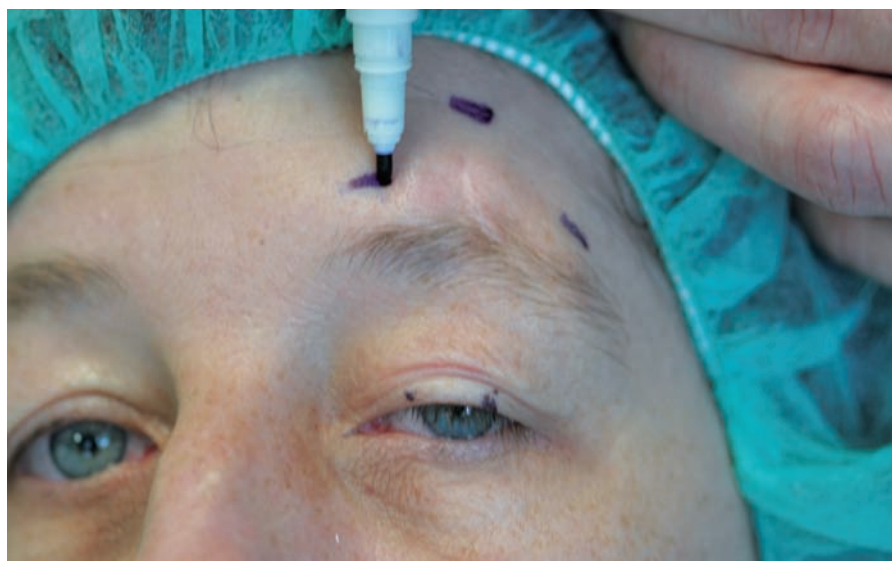Operační technika: ve všech případech jsme použili fronto-tarzální závěs PVC trubičkou v lokálním znecitlivění [9]. Principem operace je podvlečení silikonové trubičky mezi tarsem a jeho kož-



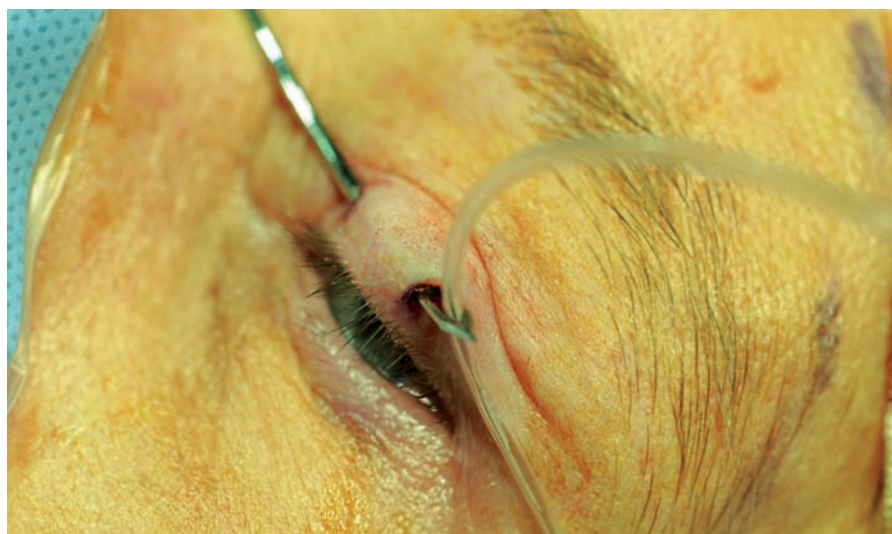Obr. 1



Obr. 2



Obr. 3



Obr. 4

ním krytem, poté vyvedení konců trubičky nad obočí a ukončení ve frontální krajině. Procedura začíná naznačením dvojic kožních incizí: 2–3 mm od limbu po obou stranách centrální třetiny horního víčka a při horním okraji obočí (lehce více od sebe než na víčku) a jedné incize ve frontální krajině nad předchozími dvěma (obr. 3).

Poté provedeme podkožní infiltrační anestezii (směs Marcain a Supracian 1:1) v celém předpokládaném průběhu podvlekané trubičky. Kožní rány vytvoříme skalpelem a silikonová trubička je provlečena podkožím za pomoci Wrightovy jehly na fascie (obr. 4).

Začínáme v hloubce pretarzálního musculus orbicularis mezi incizemi nad margem. Poté jsou oba konce silikonové trubičky vyvedeny nad obočí (obr. 5) a dále do centrální incize, kde je spojujeme pružným sleeveem (možno použít i Watzkeho rukávek) (obr. 6). Pozici horního víčka lze ještě dokorigovat pomocnými stehy, podvlečenými za trubičku v místech víčkových incizí. Poté dotáhneme konce trubiček ve sleeveu tak, aby margo horního víčka nepřesáhlo horní limbus. Odstříháme přebytečné konce trubiček a jejich spojení zanoříme do hloubky podkoží, kde je nefixujeme. Podkoží nad trubičkami sešijeme vsřebatelným 6/0 stehem a kůži vsřebatelným zanořeným 6/0 stehem. Stehy není třeba extrahovat. Incize na víčku nesuturujeme vůbec.

VÝSLEDKY

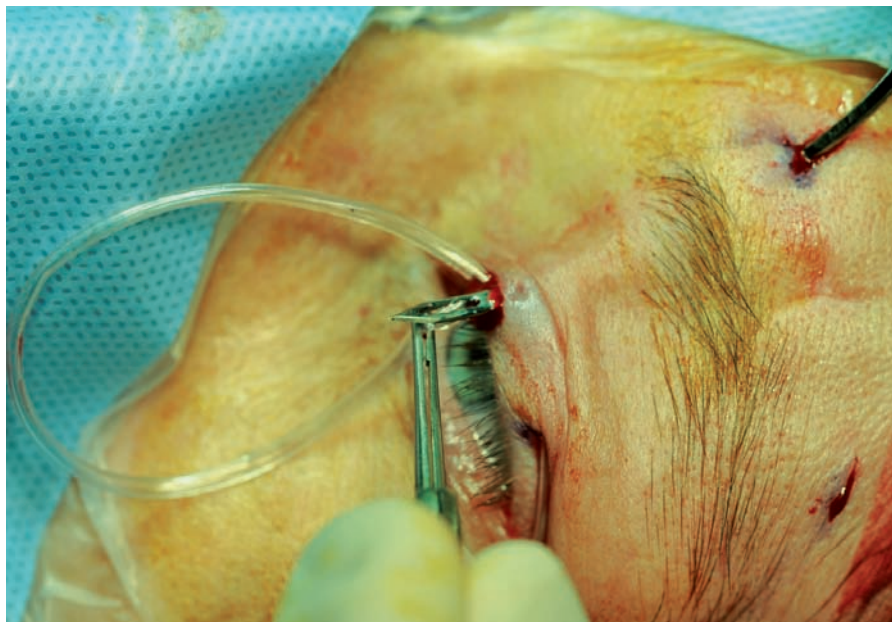Pacient č. 1 (totální posttraumatická ptóza u muže ve věku 42 let), v červnu roku 2012 narazil na drát a utrl si prakticky celé horní víčko. Rána sahala od vnitřního koutku (poraněn horní kanalikulus slzných cest) rovnoběžně s margem ve výšce cca orbitopalpebrální rýhy a končila nad zevním koutkem. Primární sutura byla provedena na jiném pracovišti. Při vyšetření u nás (s odstupem 6 měsíců) je výška oční štěrbin 0 mm a funkce levátoru 0 mm. Horní víčko přesahuje přes margo dolního víčka a je zároveň horizontálně uvolněné pro poruchu funkce vnitřního ligamenta. Zraková ostrost je oboustranně 20/20. Dolní slzný bod je průchodný (obr. 7) Na druhém oku je normální extraokulární i nitrooční nález.

Pacient podstoupil operační zákrok, kdy bylo v jedné době provedeno: hori-

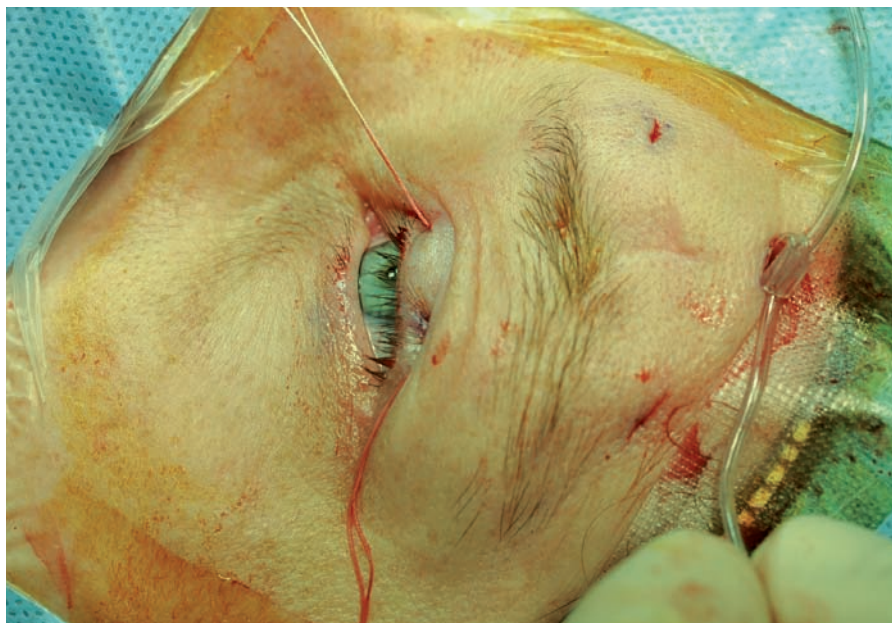zontální zkrácení horního víčka, napojení tarzu do vnitřního ligamenta a fronto-tarzální závěs. V pooperačním období přetrvává lehká ptóza, která se s odezníváním edému upravuje. Přední segment byl bez komplikací (nedošlo ani k přechodnému lagoftalmu). Zraková ostrost se nezměnila a kosmetický efekt výkonu byl 1 rok po zákroku velmi dobrý (obr. 8).

Pacientka č. 2 (těžká oboustranná involuční ptóza u 86leté ženy s pouze krátkodobým efektem operace typu plikace aponeurózy levátoru) měla rovněž bohatou anamnézu. V 80 letech prodělala operaci šedého zákalu oboustranně, přechodně se poté objevila ptóza na pravé straně. O 3 roky později přichází již s nálezem oboustranné involuční ptózy, která byla řešena plikací aponeurózy levátoru (z kožního přístupu) na obou očích. Současně s tímto typem operace byla provedena blefaroplastika dermatochalázy na obou stranách. Efekt zákroku byl funkčně a kosmeticky dobrý asi po 2 roky, poté se dostavila rekurence oboustranné ptózy. Výška oční štěrbině byla 4 mm vpravo, 1 mm vlevo a funkce levátoru 5 mm vpravo a 3 mm vlevo (obr. 9).

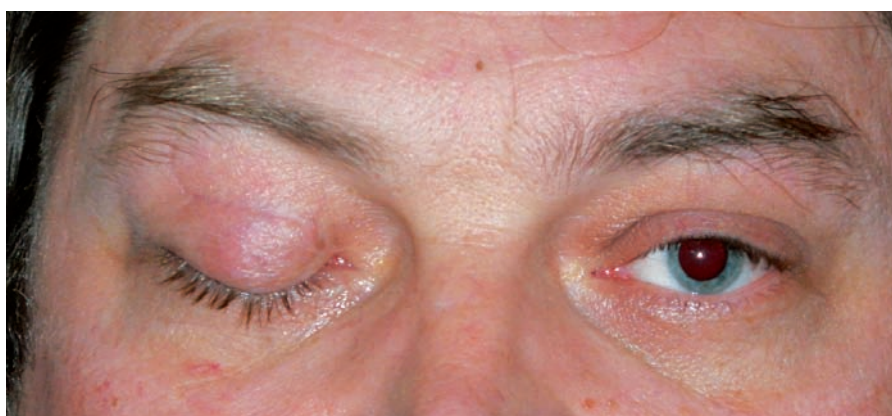Zraková ostrost 20/32 oboustranně. Klinický nález poklesu víčka vpravo byl na hranici indikací pro resekci levátoru, či fronto-tarzální závěs. Vzhledem k již zjevně změněnému terénu po předchozích zákrocích jsme indikovali závěsnou operaci; nejdříve vlevo, druhé oko poté s odstupem 2 měsíců. Na levém oku vznikl lagoftalmus (3 mm) v časném pooperačním období, který vyžadoval týdenní aplikaci vlhké komůrky a následně dvoutýdenní aplikaci lubrikancií. Nerozvinula se expoziční keratopatie. Stav se spontánně upravil, lagoftalmus vymizel, jakožto i subjektivní obtíže pacientky. Na pravém oku lagoftalmus nevznikl, ale pacientka měla pocit suchosti a pálení oka, které jsme řešili dvoutýdenní terapií očních lubrikancií. Zraková ostrost na konci jedenáctiměsíční sledovací doby zůstala 20/32 oboustranně. S odstupem 9 měsíců od operace vznikl v pravé polovině čela (v místě zanoření spojených částí trubiček) kožní defekt s postupnou extruzí distálních konců implantátu. Byla provedena excize hněsajících okrajů rány, průplach Betadinem a zanoření s fixací implantátu do hloubky podkoží stehem. Rána se zpočátku hojila per primam intentionem, asi po dvou týdnech se extruze vytvořila znovu a implantát byl extrahován. Poté se rána na čele nekomplikovaně



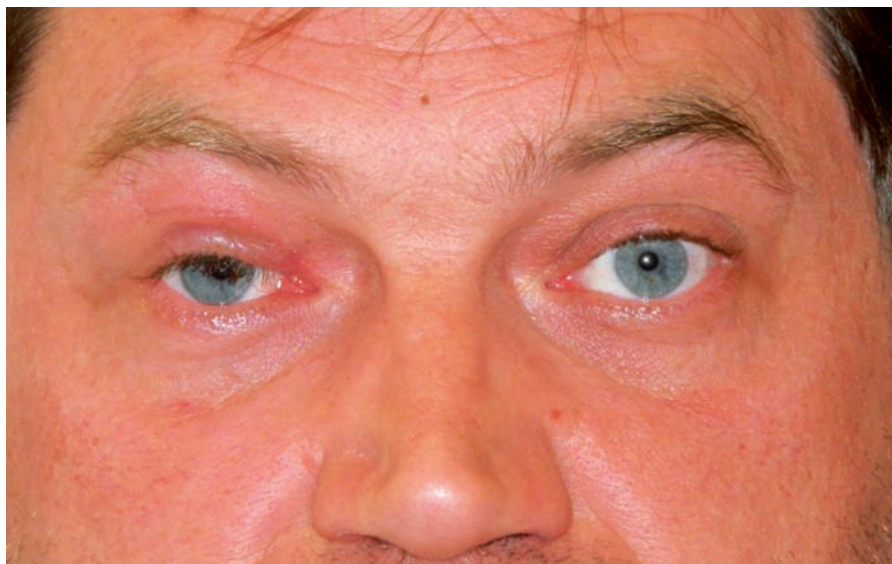Obr. 5



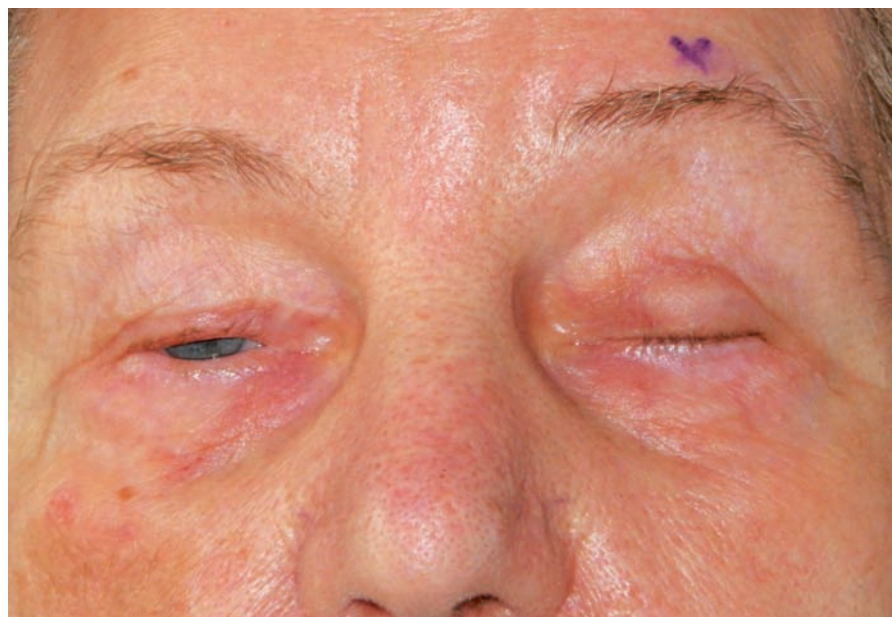Obr. 6



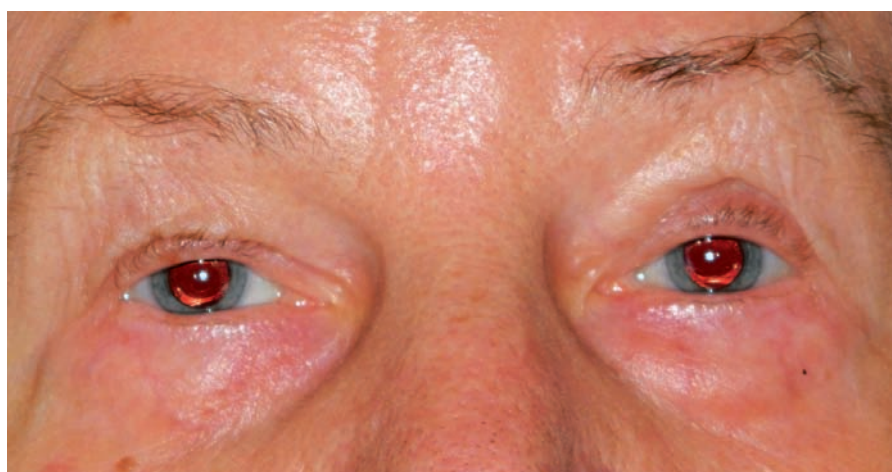Obr. 7



Obr. 8



Obr. 9



Obr. 10

zhojila, horní víčko však znovu pokleslo na předoperační úroveň.

U pacientky č. 3 (žena ve věku 41 let) se jednalo o rekurenci kongenitální ptózy, která byla operována v 10 letech na jiném pracovišti (neznáme předoperační nález ani typ provedené operace). Horní víčko vlevo tehdy znovu pokleslo asi po 3 měsících od operace. K nám přichází ve 40 letech, výška oční štěrby je 4 mm a funkce levátoru 4 mm. Horní víčko má vyšší zářez než na druhé straně a budí dojem lehké atrofie. Z těchto důvodů jsme se nejprve pokusili o operaci na aponeuróze levátoru: z kožního přístupu byla ve fibrotickém terénu nalezena dystroficky změněná aponeuróza a tato suturována k hornímu okraji tarzu. Peroperační funkční nález byl dobrý, v časném pooperačním období vzniká lehký lagofthalmus, který není provázen subjektivními obtížemi ani keratopatií. Po necelých šesti měsících však ptóza znovu recidivuje na původní úroveň (obr. 11).

O resekci levátoru jsme se pro předpokládanou fibrotizaci po předchozích zákrocích již nepokusili a provedli závěs trubičkou. Výsledný efekt na konci devítiměsíční sledovací doby uvádíme na obr. 12.

DISKUSE

Fronto-tarzální závěs má své výhody a stejně tak i negativa [3]. Za výhody považujeme: technickou jednoduchost zákroku, možnost prakticky okamžitého provedení výkonu, dobrou dostupnost a cenu použitého materiálu, možnost použití i u ptóz, kde nebyly úspěšné předchozí operace, možnost využití i u velmi malých dětí (kde nelze odebrat autologní fascii). Pokud je to třeba, například při expoziční keratopatii, trubičku lze relativně jednoduše extrahovat [5], toto se potvrdilo i v našem případě. Tento typ zákroku zároveň nebrání eventuálnímu provedení jiných typů operace ptózy v budoucnosti (například resekce levátoru).

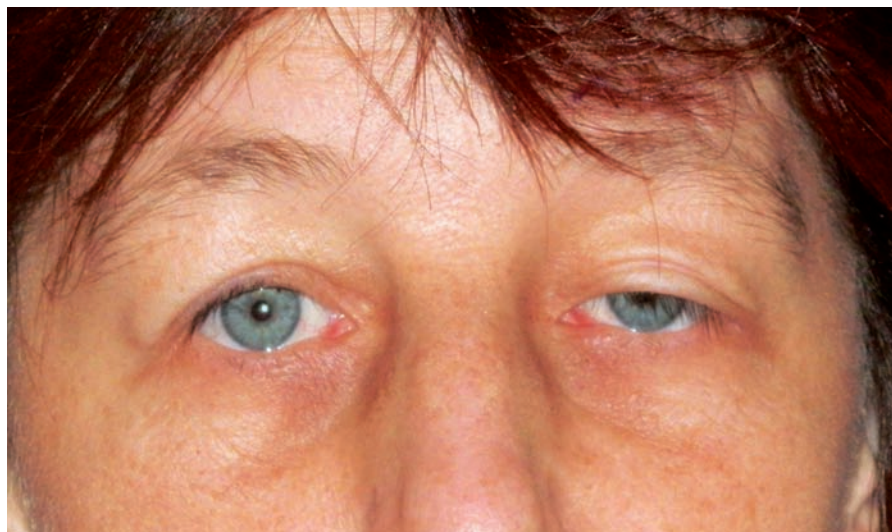
Za nevýhody považujeme riziko lagofthalmu a expoziční keratopatie, vznik infekčních komplikací, granulomů či rozvoj extruze cizího materiálu [5]. Z tohoto pohledu je ideálním typem operace s použitím autologní fasciae latae. Granulomy a extruze jsou výrazně častější při použití materiálu Mersilene mesh nebo expandovaného polytet-

rafluoroethylenu (Gore-tex). Navíc jsou tyto materiály v případě nutnosti mnohem hůře extrahovatelné [5, 10]. Xenogenní implantáty je v každém případě vhodné co nejhluběji zanořit.

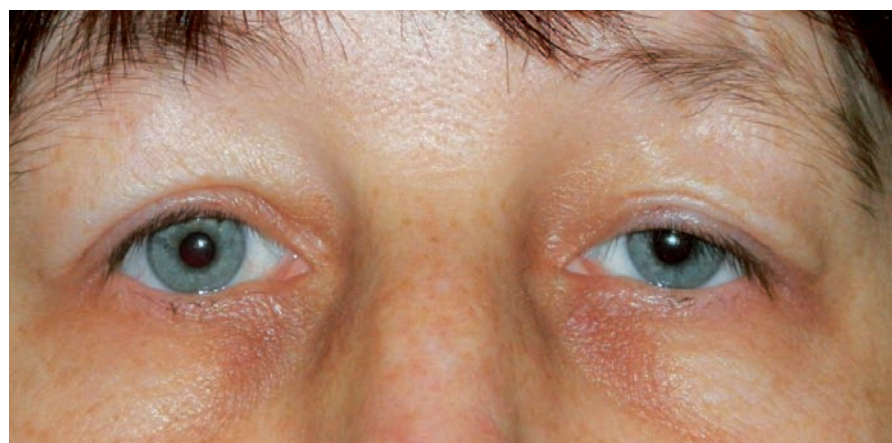Asi nejsložitějším problémem na celém zákroku je dosáhnout dobrého kosmetického efektu ve smyslu stranové symetrie. Někteří autoři proto doporučují provést oboustranný závěs, i když je stav unilaterální [2]. Na druhém oku lze také v případě potřeby provést oslabení funkce levátoru, protože lehký pokles horních víček je kosmeticky lepší (přirozenější), než jejich retrakce. Pro naplánování zákroku a jeho radikality je třeba vzít v úvahu ještě tyto klinické zkušenosti: při zakrytí oka bez ptózy se tato někdy sama upravuje a při elevaci víčka s ptózou někdy poklesává druhostranné horní víčko. Dosažení symetrie pak může být skutečnou výzvou a nedoporučujeme proto slibovat pacientovi perfektní kosmetický výsledek. Pokles jednoho víčka je nutné vždy posuzovat jako oboustranný problém.

ZÁVĚR

Fronto-tarzální závěs trubičkou z biokompatibilního PVC se zdá být účinnou a zároveň relativně bezpečnou technikou v případech těžkého stupně ptózy horního víčka. Použitý materiál je dobře tolerován okolní tkání.



Obr. 11



Obr. 12

LITERATURA

1. **Beard, C.:** Ptosis surgery past, present and future. *Ophthalm Plast Reconstr Surg*, 1985; 1: 69–72.
2. **Callahan, A.:** Correction of unilateral blepharoptosis with bilateral eyelid suspension. *Am J Ophthalmol*, 1972; 74: 321–326.
3. **Carter, SR., Meecham, WJ., Seiff, SR.:** Silicone frontalis slings for the correction of blepharoptosis: indications and efficacy. *Ophthalmology*, 1996; 103: 623–630.
4. **Collin, JR., O'Donnell, BA.:** Adjustable sutures in eyelid surgery for ptosis and lid retraction. *Br Ophthalmol*, 1994, 78: 167–174.
5. **Hintschich, CR., Zurcher, M., Collin, JR.:** Mersilene mesh brow suspension: efficiency and complications. *Br J Ophthalmol*, 1995; 79: 358–361.
6. **Kanski et al.:** *Clinical Ophthalmology*, Butterworth Heinemann, Madison, 2000, p. 32.
7. **Kuchynka a kol.:** *Oční Lékařství*, Grada a.s., Praha, 2007, s. 635, 655.
8. **Kwon, KA., Shipley, RJ., Edirisinghe, M. et al.:** Microstructure and mechanical properties of synthetic brow-suspension materiale. *Materials Science and Engineering C*, 2014; 35: 220–230.
9. **Leone Jr., CR., Shore, JW., Van Gemert, JV.:** Silicone rod frontalis sling for the correction of blepharoptosis. *Ophthalm Surg*, 1981; 12: 881–887.
10. **Mutlu, FM., Tuncer, K., Can, C.:** extruzion and granuloma formation with mersilene mesh brow suspension. *Ophthalmic Surg and Lasers*, 1999; 30: 47–51.