proLékaře.cz | 2.5.2024

POSTIŽENÍ OKOHYBNÝCH SVALŮ U PACIENTŮ S ENDOKRINNÍ ORBITOPATIÍ

Karhanová M.[1], Kovář R.[2], Fryšák Z.[3], Zapletalová J.[4], Marešová K.[1], Šín M.[1], Heřman M.[2]

[1] Oční klinika LF UP a FN Olomouc, přednosta prof. MUDr. Jiří Řehák, CSc., FEBO
[2] Radiologická klinika LF UP a FN Olomouc, přednosta prof. MUDr. Miroslav Heřman, Ph.D.
[3] III. interní klinika LF UP a FN Olomouc – nefrologická, revmatologická a endokrinologická, přednosta prof. MUDr. Josef Zadražil, CSc.
[4] Ústav lékařské biofyziky LF UP a FN Olomouc, přednosta prof. RNDr. Hana Kolářová, CSc.

SOUHRN

Cíl studie: Zjistit četnost postižení přímých okohybných svalů u pacientů s endokrinní orbitopatií (EO).

Materiál a metoda: Celkem jsme vyhodnotili 154 orbit 77 dospělých pacientů (53 žen a 24 mužů) s EO ve věku od 18 do 81 let (medián věku 49 let). Do studie byli zařazeni pacienti s jednoznačnými známkami EO a verifikovanou thyreopatií, kteří byli odesláni k vyšetření na Oční kliniku LF UP a FN Olomouc v období od května 2007 do prosince 2012. Všichni pacienti prodělali kompletní oftalmologické vyšetření, sonografické a MRI vyšetření orbit. Na MRI jsme změřili krátký i dlouhý rozměr příčného průřezu každého přímého okohybného svalu. Závislost mezi rozměry okohybných svalů a stupněm protruze bulbu jsme posoudili pomocí Spearmanovy korelační analýzy.

Výsledky: Prokázali jsme středně silnou pozitivní korelaci (r = 0,514) mezi stupněm exoftalmu a součtem krátkých průměrů všech čtyř okohybných svalů. Při porovnání s normativními hodnotami se zohledněním rozdílných norem pro muže a ženy byl vnitřní přímý sval (RM) rozšířen v 55,2 %, zevní přímý sval (RL) v 33,8 %, dolní přímý sval (RI) v 57,1 % a horní svalová skupina (RS) v 59,1%. Pokud byl rozšířen jen jeden sval, nejčastěji se jednalo o RS (48,8 %), dále RI (31,7 %) nebo RM (19,5 %), RL nebyl izolovaně postižen ani v jednom případě. Při postižení dvou okohybných svalů byl RS rozšířen v 64,3 %, RI i RM v 60,7 % a RL v 14,3 %. Při postižení tří okohybných svalů byl nejčastěji rozšířen RM (93,1 %), pak RI (86,2 %), RS (69 %) a RL (51,7 %).

Závěr: V naší studii jsme zjistili, že při izolovaném postižení jen jednoho okohybného svalu při EO, půjde s největší pravděpodobností o sval vertikální. Naopak při postižení více okohybných svalů, je největší pravděpodobnost postižení vnitřního přímého svalu. Také jsme zaznamenali častější postižení horní svalové skupiny, než je uváděno ve světové literatuře.

Klíčová slova: endokrinní orbitopatie, okohybné svaly, magnetická rezonance

SUMMARY

Extraocular Muscle Involvement in Patients with Thyroid-associated Orbitopathy

Aim: To determine the frequency of extraocular rectus muscle involvement in patients with thyroid-associated orbitopathy (TAO).

Materials and methods: A total of 154 orbits of 77 adult patients (53 women and 24 men) with TAO aged from 18 to 81 years (median 49 years) were investigated. Only patients with clear signs of TAO and confirmed thyroid disease who had been referred to the Department of Ophthalmology of the Olomouc University Hospital from May 2007 to December 2012 were included. All patients underwent general ophthalmic examination and ultrasonographic and MRI examinations of the orbit. The largest short and long cross-sectional diameter for every rectus muscle was measured on MRI scans. Spearman correlation analysis was used to determine the correlations between the diameters of rectus muscles and exophthalmos values obtained.

Results: A positive moderate correlation (r = 0.514) was shown between the sum of short parameters of all rectus muscles and exophthalmos values. When compared with the normative values and taking gender into account, enlargement of the medial rectus muscle (RM) was found in 55.2 %, of the lateral rectus muscle (RL) in 33.8 %, the inferior rectus muscle (RI) in 57.1 %, and of the superior muscle group (RS) in 59.1 %. In the cases of single-muscle enlargement, the most frequently affected muscle was the RS (48.8 %), followed by the RI (31.7 %) and RM (19.5 %). No case of single-muscle enlargement of the RL was observed. In the cases of two-muscle enlargement, the RS was involved in 64.3 %, the RI and RM in 60.7 %, and the RL in 14.3 %. In the cases of three-muscle enlargement, the most frequently affected muscle was the RM (93.1 %), followed by the RI (86.2 %), RS (69%), and RL (51.7 %).

Conclusion: Our study found that, in cases with single-muscle enlargement in patients with TAO, the vertical rectus muscles were most likely involved. On the other hand, in cases with multiple-muscle enlargement, the muscle most likely involved was the medial rectus muscle. In addition, the superior muscle group was noted to be affected more frequently than reported in the world literature.

Key words: thyroid-associated orbitopathy, extraocular muscles, magnetic resonance imaging

Čes. a slov. Oftal., 70, 2014, No. 2, p. 66–71

Do redakce doručeno dne 27. 1. 2014

Do tisku přijato dne 22. 4. 2014

MUDr. Marta Karhanová, FEBO
Oční klinika LF UP a FN Olomouc
I.P. Pavlova 6
77520 Olomouc
e-mail: Marta.Karhanova@fnol.cz

proLékaře.cz | 2.5.2024

ÚVOD

Endokrinní orbitopatie (EO) je chronické oční onemocnění, se kterým se setkáváme nejčastěji u pacientů s Graves-Basedowovou chorobou. Ve většině případů se onemocnění projeví typickými očními příznaky u pacientů s již diagnostikovanou thyreopatií. Rychlé stanovení diagnózy a včasné nasazení terapie je pak klíčem k tomu, aby onemocnění proběhlo pod obrazem lehké formy EO bez trvalých následků. I přes adekvátně vedenou terapii však může dojít k progresi onemocnění do středně těžké až těžké formy. EO může být v 10–25 % případů také prvním příznakem onemocnění štítné žlázy. Pokud v anamnéze chybí údaj o proběhlém či probíhajícím onemocnění štítné žlázy, mohou nastat diagnostické problémy, zejména pokud je nález stranově asymetrický. V těchto případech je stanovení správné diagnózy výsledkem poměrně rozsáhlého šetření, které vyžaduje úzkou spolupráci endokrinologa a oftalmologa.

Jedním z charakteristických příznaků EO, který pomáhá verifikovat diagnózu, sledovat efekt terapie a také zhodnotit, ve které fázi onemocnění se pacient nachází, je postižení okohybných svalů. Výhody a nevýhody nejčastěji používaných zobrazovacích metod očnice u pacientů s EO jsou v literatuře často diskutovány [8, 18]. Ultrazvuková diagnostika je rychlá, neinvazivní, široce užívaná metoda. Umožní nejen zhodnocení šíře okohybných svalů, ale dává i informaci o stupni edému ve svalech. Její nevýhodou je však nízká reprodukovatelnost a závislost na zkušenostech vyšetřujícího [9, 17]. CT je v současné době dobře dostupná a relativně rychlá metoda. Pro pacienta však představuje radiační zátěž a nedává žádnou informaci o aktivitě onemocnění. Výhodou MRI je lepší rozlišení orbitálních měkkotkáňových struktur než na CT. MRI poskytuje také informaci o aktivitě onemocnění a nezatěžuje pacienta radiační zátěží. Nicméně vyšetření je delší a finančně náročnější než CT.

Cílem naší práce bylo zjistit četnost postižení jednotlivých přímých okohybných svalů u pacientů s EO. Vzhledem k tomu, že v běžné oftalmologické praxi jsou ultrasonograficky často vyšetřovány jen horizontální okohybné svaly [5] bylo naším dalším cílem stanovit procento pacientů s EO, kteří mají postiženy jen vertikální okohybné svaly, tedy jsou v riziku, že při tomto postupu bude výsledek sonografického vyšetření falešně negativní.

METODIKA

Design studie

Celkem jsme vyhodnotili 154 orbit 77 dospělých pacientů (53 žen a 24 mužů) s EO ve věku od 18 do 81 let (medián věku 49 let). Do studie byli zařazeni pacienti s jasnými klinickými příznaky EO a prokázanou thyreopatií, kteří byli odesláni k vyšetření a převzetí do péče na Oční kliniku LF UP a FN Olomouc v období od května 2007 do prosince 2012. U všech pacientů bylo provedeno kompletní oftalmologické vyšetření (stanovení zrakové ostrosti, měření nitroočního tlaku, vyšetření předního i zadního segmentu oka a periokulární krajiny). Exoftalmus jsme měřili pomocí Hertelova exoftalmometru. Motilitu jsme vyšetřili monokulárně i binokulárně. U všech pacientů jsme provedli sonografické vyšetření horizontálních okohybných svalů a MRI orbit. Odebrali jsme podrobnou anamnézu s důrazem na subjektivní symptomy pacientů. Na základě výsledků vyšetření jsme stanovili Clinical Activity Score (CAS).

Protokol studie byl schválen Etickou komisí FN a LF UP Olomouc. Studie byla provedena v souladu se Správnou klinickou praxí a Helsinskou deklarací.

MRI vyšetření a měření přímých okohybných svalů

Všechna MRI vyšetření byla provedena v těsné návaznosti na oftalmologické vyšetření (nejpozději do 10 dní). Vyšetření byla provedena nativně na přístroji Magnetom Avanto 1,5 T (Siemens, Erlangen, SRN) při použití příjicí cívky „CP head-array Tim“ za použití následujících sekvencí: T1-vážená inversion recovery sekvence v transverzální rovině (vrstvy šíře 0,9 mm), T2-vážená turbo spin echo sekvence koro-

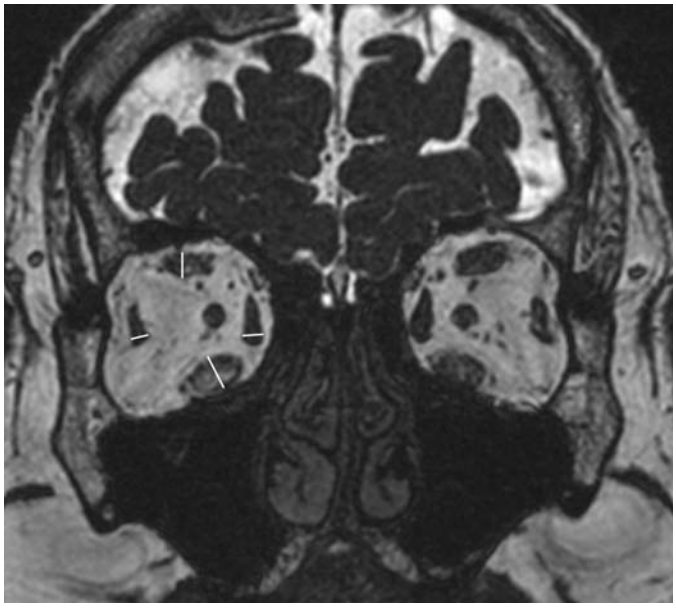

Obr. 1. Znázornění měření krátkých průměru okohybných svalů (pro přehlednost znázorněno na jednom MRI skenu). Každý sval byl v praxi měřen v místě své největší šířky na rekonstrukci v rovině kolmé k průběhu dlouhé osy orbity.

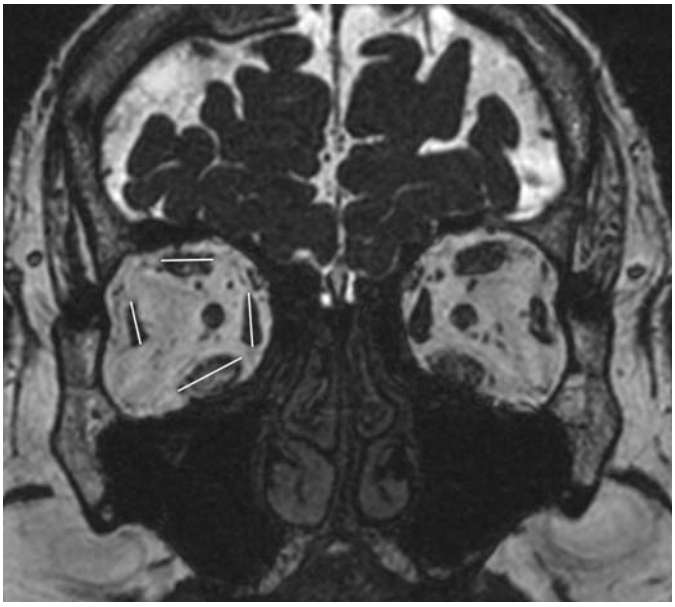

Obr. 2. Znázornění měření dlouhých průměru okohybných svalů (pro přehlednost znázorněno na jednom MRI skenu). Každý sval byl v praxi měřen v místě své největší šířky na rekonstrukci v rovině kolmé k průběhu dlouhé osy orbity.

proLékaře.cz | 2.5.2024

Tab. 1 Horní hranice normy šíře okohybných svalů (krátkého rozměru) u zdravých jedinců v mm dle Özgena et al. [16]. Vypočítáno jako průměr +2SD.

	všichni	muži	ženy
Vnitřní přímý sval	4,9	5,0	4,8
Zevní přímý sval	4,8	5,0	4,5
Dolní přímý sval	6,0	6,2	5,8
Horní svalová skupina	5,6	5,9	5,4

nálně (vrstvy šíře 3 mm), T2-vážená 3D sekvence koronálně (vrstvy šíře 0,7 mm) a T2-vážená spin echo sekvence s 16 echy v koronální rovině (šířka vrstev 3 mm). Všechny sekvence zachycovaly celou oblast obou orbit. Rozměry okohybných svalů jsme měřili na vyhodnocovací stanici PACS (IMPAX verze 6.4, Agfa Health Care, Mortsel, Belgie) pomocí multiplanárních rekonstrukcí zhotovených z T1-vážené inversion recovery sekvence. Krátký (s) a dlouhý (l) rozměr příčného průřezu jednotlivých přímých okohybných svalů jsme měřili v místě jejich největší šířky na rekonstrukci v rovině kolmé k průběhu dlouhé osy orbity (obr. 1 a 2). Vzhledem k tomu, že bylo obtížné odlišit od sebe horní přímý sval a zvedač horního víčka (musculus levator palpebrae superioris), měřili jsme oba svaly ve všech případech dohromady jako „horní svalovou skupinu". Tento postup je používán i v publikovaných studiích [2, 16]. Všechna měření provedl jeden radiolog (jeden z autorů, RK) během tří týdnů po ukončení náboru pacientů.

Statistická analýza

Ke statistické analýze dat byl použit software SPSS verze 15 (SPSS Inc., Chicago, USA). Jednotlivé rozměry okohybných svalů byly popsány pomocí průměrné hodnoty, směrodatné odchylky (SD) a mediánu. Získané hodnoty u každého pacienta byly porovnány s normami pro šíři okohybných svalů u zdravých jedinců [16]. Svaly byly hodnoceny jako rozšířené, pokud byl jejich krátký rozměr větší než uvedené fyziologické hodnoty (tab. 1). Pro každý sval byl také spočítán index R (poměr krátkého a dlouhého rozměru). Závislost mezi rozměry okohybných svalů a stupněm protruze byla posouzena pomocí Spearmanovy korelační analýzy. Normalita dat byla ověřena pomocí testu Shapiro-Wilk. Testy byly dělány na hladině signifikance 0,05.

VÝSLEDKY

V celém souboru byla průměrná šíře kratšího rozměru (s) vnitřního přímého svalu (musculus rectus medialis – RM) 5,49 ± 1,72 mm, zevního přímého svalu (musculus rectus lateralis – RL) 4,30 ± 1,19 mm, dolního přímého svalu (musculus rectus inferior – RI) 6,49 ± 1,91 mm a horní svalové skupiny (musculus rectus superior + musculus levator palpebrae superioris – RS) 6,32 ± 2,24 mm. Detaily jsou uvedeny v tabulce 2. Průměrná šíře delšího rozměru (l) RM byla 10,75 ± 1,76 mm, RL 10,19 ± 1,25 mm, RI 10,94 ± 2,23 mm a RS 9,06 ± 2,40 mm. Detaily jsou uvedeny v tabulce 3. Hodnoty průměrného poměru krátkého a dlouhého rozměru (R = s/l) pro každý sval včetně norem pro fyziologické orbity dle Aydina et al. [2] jsou uvedeny v tabulce 4.

Hodnoty exoftalmu se v celém souboru pohybovaly od 12 do 30 mm (průměr 21,64 ± 3,97 mm). Prokázali jsme středně

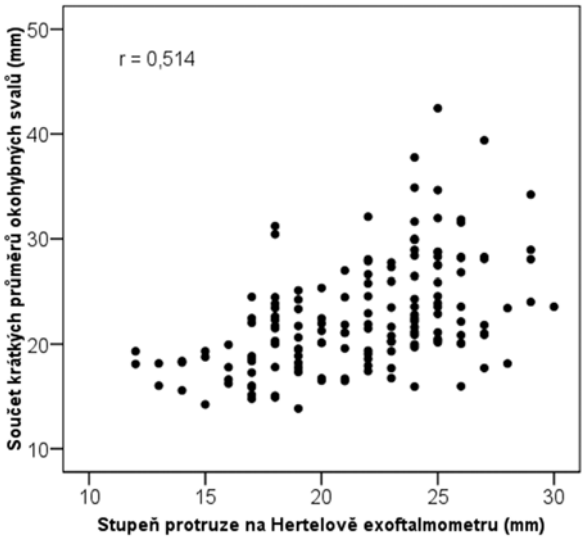

Graf 1. Spearmanova korelační analýza prokázala středně silnou pozitivní korelaci mezi součtem krátkých průměrů všech přímých okohybných svalů a stupněm exoftalmu (r = 0,559).

Tab. 2 Průměrné hodnoty krátkého rozměru šíře jednotlivých okohybných svalů v mm v celém souboru.

	průměr ± SD	medián	min. – max.
Vnitřní přímý sval	5,49 ± 1,72	4,97	3,08 – 11,20
Zevní přímý sval	4,30 ± 1,19	4,01	2,22 – 8,70
Dolní přímý sval	6,49 ± 1,91	6,31	3,36 – 11,80
Horní svalová skupina	6,32 ± 2,24	5,85	2,71 – 17,80

Tab. 3 Průměrné hodnoty dlouhého rozměru šíře jednotlivých okohybných svalů v mm v celém souboru.

	průměr ± SD	medián	min. – max.
Vnitřní přímý sval	10,75 ± 1,76	10,40	7,10 – 16,70
Zevní přímý sval	10,19 ± 1,25	10,10	7,10 – 14,20
Dolní přímý sval	10,94 ± 2,23	10,45	7,40 – 19,10
Horní svalová skupina	9,06 ± 2,40	9,12	4,12 – 18,60

Tab. 4 Průměrné hodnoty R (poměr dlouhého a krátkého rozměru) pro jednotlivé okohybné svaly v mm, normativní hodnoty jsou uvedeny dle Aydina et al. [2].

	Průměr ± SD v našem souboru	Průměr ± SD pro fyziologické orbity
Vnitřní přímý sval	0,506 ± 0,134	0,38 ± 0,03
Zevní přímý sval	0,432 ± 0,122	0,35 ± 0,025
Dolní přímý sval	0,591 ± 0,104	0,44 ± 0,03
Horní svalová skupina	0,752 ± 0,441	0,41 ± 0,045

proLékaře.cz | 2.5.2024

Tab. 5 Počet orbit s různým počtem rozšířených okohybných svalů (vyjádřeno i v procentech).

	Žádný sval	Jeden sval	Dva svaly	Tři svaly	Čtyři svaly
Pravá orbita (n = 77)	11 (14,3 %)	23 (29,9 %)	13 (16,9 %)	12 (15,6 %)	18 (23,4 %)
Levá orbita (n = 77)	12 (15,6 %)	18 (23,4 %)	15 (19,5%)	17 (22,1 %)	15 (19,5 %)
Obě orbity (n = 154)	**23** (14,9 %)	**41** (26,6 %)	**28** (18,2 %)	**29** (18,8 %)	**33** (21,4%)

silnou pozitivní korelaci (r = 0,514) mezi stupněm exoftalmu a součtem krátkých průměrů všech čtyř okohybných svalů (graf 1). Při zjišťování korelace stupně exoftalmu s krátkými průměry jednotlivých okohybných svalů, byla nejsilnější korelace zjištěna pro krátký průměr RS (r = 0,478), dále RM (r = 0,398), RL (r = 0,329) a nejslabší mezi RI (r = 0,281).

Pokud jsme hodnotili postižení okohybných svalů pomocí indexu R, byl nejčastěji postiženým okohybným svalem RI (86,4 %), dále RS (85,1 %), RM (63,0 %) a nejméně často RL (53,9 %).

Při porovnání s normativními hodnotami pouze kratšího rozměru okohybných svalů [16] bez zohlednění pohlaví byl RM rozšířen v 53,2 %, RL v 31,2 %, RI v 57,1 % a RS v 57,1%. Pokud jsme zohlednili rozdílné normy pro muže a ženy byl RM rozšířen v 55,2 %, RL v 33,8 %, RI v 57,1 % a RS v 59,1%. S těmito zohledněnými normami jsme pracovali dále. Při podrobnější analýze jsme zjistili, že v 14,9 % (23 orbit) nebyl postižen ani jeden sval, ve 26,6 % (41 orbit) byl postižen jen jeden sval, v 18,2 % (28 orbit) byly postiženy dva svaly, v 18,8 % (29 orbit) tři svaly a v 21,4 % (33 orbit) všechny čtyři svaly, detaily jsou uvedeny v tabulce 5.

Pokud byl rozšířen jen jeden sval, nejčastěji se jednalo o RS (48,8 %), dále RI (31,7 %) nebo RM (19,5 %), RL nebyl izolovaně postižen ani v jednom případě. Při postižení dvou okohybných svalů byl RS rozšířen v 64,3 %, RI i RM v 60,7 % a RL v 14,3 %. Při postižení tří okohybných svalů byl nejčastěji rozšířen RM (93,1 %), pak RI (86,2 %), RS (69 %) a RL (51,7 %).

Izolované postižení vertikálních okohybných svalů (RI a RS) aspoň na jednom oku bez současného postižení horizontálních okohybných svalů (RM a RL) jsme zaznamenali u 17 pacientů (22,1 %). U 4 pacientů byl izolovaně postižen RI, u 7 pacientů RS a u 6 pacientů RI a RS současně.

DISKUSE

Průběh EO i vlastní postižení okohybných svalů je charakterizováno několika fázemi. V akutní fázi onemocnění dochází k zánětlivé infiltraci a otoku měkkých orbitálních tkání, včetně okohybných svalů. V důsledku zánětlivého edému ve svalu dochází k omezení jeho funkce, k poruše jeho relaxační schopnosti. Klinicky nacházíme většinou jen diskrétní poruchy motility v maximálních pohledových směrech. Pacient subjektivně většinou udává jen intermitentní, měnlivou diplopii – po probuzení, při únavě, či při maximálním pohledu do stran. V této fázi onemocnění je při dostatečně agresivní terapii možno stav zvrátit. V další fázi EO dochází postupně k fibróze ve svalech. V terminálním stadiu EO pak mohou být svaly změněny až v tuhé fibrózní pruhy se ztrátou aktivní i pasivní hybnosti. Diplopie se projeví již v primárním postavení. Postupné jizvení svalů vede až k deviaci oka. S odstupem je nutné v těchto případech stav často řešit operací restriktivního strabismu [10]. Dle literatury patří mezi nejčastěji postižené svaly RI a RM [13, 14]. První klinickou známkou postižení těchto okohybných svalů je porucha elevace (nejprve jen v abdukci), v terminálním stadiu pak až hypotropie bulbu (při postižení RI) či stočení oka do konvergence (postižení RM). Méně často pak bývá postižen RS a RL. Byl popsán i případ izolovaného postižení zevního přímého svalu [4] a několik případů postižení horního šikmého svalu [20]. V naší klinické praxi jsme pacienty s rozšířeným horním šikmým svalem také zaznamenali.

Okohybné svaly u zdravých jedinců jsou na příčném řezu charakteristické svým elipsoidním tvarem. Lze tedy měřit jak jejich kratší tak delší průměr. U pacientů s EO dochází v důsledku lymfocytární infiltrace a ukládání mukopolysacharidů k jejich „zakulacení" – tedy zvětšení jejich kratšího průměru. Při hodnocení šíře okohybných svalů je tedy obvykle hodnocen jejich kratší průměr. Normy pro šíři okohybných svalů u zdravých jedinců dostupné v literatuře se mírně liší dle použité zobrazovací metody a autora [3, 11, 15, 16]. Lee et al. [11] se domnívá, že rozdíly v průměru okohybných svalů v různých studiích mohou být způsobeny rozdíly etnickými, socioekonomickými a nutričními. Několik používaných normativních hodnot pro rozdílné zobrazovací metody je uvedeno v tabulce 6. Řada studií také upozornila na možný vliv pohlaví a věku na výsledné normativní hodnoty [2, 11, 15]. Z tohoto důvodu zavedl Aydin et al. [2] index R (poměr krátkého a dlouhého průměru svalu na příčném řezu) pro hodnocení postižení okohybných svalů při EO. Ve své studii prokázal, že tento index není závislý na věku ani na pohlaví. Prokázal také, že při EO dochází k většímu rozšíření okohybných svalů ve směru jejich kratšího průměru, tedy ke zvýšení hodnoty indexu R.

V několika publikovaných studiích se potvrdilo, že širší okohybné svaly korelují s vyššími hodnotami exoftalmu [5, 7]. Stejné výsledky jsme zaznamenali i v naší studii. Z jednotlivých přímých okohybných svalů se stupněm exoftalmu v naší studii překvapivě nejsilněji korelovala šíře RS. Tento výsledek by potvrzoval výsledky studie Hudsona et al. [6], který zjistil, že u pacientů s jen mírně rozšířenými okohybnými svaly koreloval se stupněm exoftalmu jen objem horního přímého svalu. Předpokládal, že právě rozšíření horního přímého svalu může způsobit zhoršení venózního odtoku z orbity, kongesci a zvětšení objemu orbitálního tuku a tím způsobit exoftalmus.

Pro účely naší studie jsme použili normativní hodnoty pro šíři okohybných svalů pro MRI dle Ozgena et al. [16] a zohlednili jsme i pohlaví pacientů. V našem

Tab. 6 Fyziologické hodnoty pro šíři přímých okohybných svalů v mm.

Autor	Zobrazovací metoda	RM	RL	RI	RS
Byrne et. al [3]	US	2,3 - 4,7	2,2 – 3,8	1,6 – 3,6	3,9 – 6,8
Özgen et. al. [15]	CT	3,3 - 5,5	1,7 – 4,8	3,2 – 6,5	3,2 - 6,1
Özgen et. al. [16]	MRI	3,2 – 4,9	2,6 – 4,8	3,1 – 5,6	3,7 – 6,0

US – ultrazvuk, MRI – magnetická rezonance, RM – vnitřní přímý sval, RL – zevní přímý sval, RI – dolní přímý sval, RS – horní svalový komplex

proLékaře.cz | 2.5.2024

souboru byl nejméně často postižený RL, což je v souladu se světovou literaturou. Překvapivě jsme však zaznamenali, že nejčastěji rozšířeným svalem byl RS, v těsném závěsu pak RI a RM. Také při použití indexu R jako normativní hodnoty pro postižení okohybných svalů [2] byl téměř stejně často postižen RI a RS, následně pak RM a nejméně často opět RL. Procentuálně bylo při použití tohoto indexu postižení všech okohybných svalů četnější. Také Aydin et al. [2] ve své studii zaznamenal u 7,5 % z 80 orbit pacientů s EO zvýšený index R, přestože byl krátký průměr svalu v mezích normy. V naší studii jsme s tímto indexem dále nepracovali.

Je možné, že časté postižení RS v našem souboru mohlo být způsobeno chybou měření, protože právě tato horní skupina se nejhůře ohraničuje. Na druhé straně, Szucs-Farkas et al. [19] ve své studii pomocí MRI zjistili, že ve skupině pacientů s EO byly nejširšími svaly RI a RS, teprve pak RM. Je tedy možné, že vývoj a používání přesnějších zobrazovacích metod umožnilo i lepší rozlišení horní svalové skupiny a přesnější verifikaci jejího postižení. Dle pozorování z klinické praxe může být dle našeho názoru postižení horní svalové skupiny často přehlédnuto i z toho důvodu, že i relativně výrazné rozšíření RS nemusí vést k omezení motility (deprese) bulbu. Naopak i relativně mírné rozšíření RI již může vést k omezení elevace. Toto naše klinické pozorování je v souladu se studií Lennerstranda et al. [12] a Adamse et al. [1], kteří zjistili, že funkce svalu či subjektivně vnímaná diplopie nekoreluje se sonografickým nálezem na okohybných svalech ani s objemy svalů naměřených pomocí MRI.

Naše podrobnější analýza pak potvrdila pozorování Murakamiho et al. [13], který hodnotil frekvenci rozšíření okohybných svalů na CT u velkého souboru pacientů s thyreopatií. V této studii poukázal mimo jiné na zajímavou skutečnost, že u pacientů s pouze jedním rozšířeným svalem šlo nejčastěji o RI či RS, zatímco RM byl izolovaně rozšířen jen v malém procentu případů. U pacientů s více rozšířenými svaly byl však překvapivě nejčastěji rozšířen právě RM, teprve pak RI. Přesně stejné výsledky jsme zaznamenali i v naší studii. Tento zajímavý jev zatím nebyl dle našich vědomostí nijak objasněn.

EO je zpravidla diagnostikovaná v kontextu zvýšené funkce štítné žlázy. Méně často se můžeme setkat s projevy EO i u nemocných, kteří prokazatelně nikdy neměli a v daném momentě ani nemají prokazatelnou změnu funkce štítné žlázy v klasickém pojetí. Je tedy nesporné, že při vzniku EO hraje zásadní roli především imunogenicita. Svědčí pro to i významně negativní působení cigaretového kouře a také pozitivní efekt modulace funkce lymfocytů CD 19 a 20 specifickou monoklonální protilátkou. Přes tato fakta nás vlastní zkušenost směřuje stále více k využívání morfometrických parametrů při hodnocení průběhu a tíže EO. V běžné praxi u všech pacientů s EO provádíme sonografické vyšetření orbity a hodnotíme nález na okohybných svalech. Oproti imunologickým parametrům umožňuje tento přístup reálně v čase posoudit stupeň organických změn v oblasti očnice, zejména pak na okohybných svalech, a podle toho nastavit dostatečně intenzivní, efektivní léčbu. Sonografické vyšetření vertikálních okohybných svalů je však v některých případech obtížné. Přístup k RI může být znesnadněn anatomickými poměry (výrazně vystupující nadočnicový oblouk), sonografické zhodnocení horního svalového komplexu vyžaduje značné zkušenosti vyšetřujícího. Z těchto důvodů se v běžné denní praxi vyšetřují často pouze horizontální okohybné svaly [5]. Dle výsledků naší studie by tímto postupem u 17 pacientů (22,1 %) bylo postižení okohybných svalů přehlédnuto. Tohoto faktu si musíme být vědomi. Na izolované postižení vertikálních okohybných svalů musíme myslet zejména při klinickém nálezu omezení elevace a pacientem udávané intermitentní diplopii.

Slabinou naší studie je bezesporu fakt, že jsme si vzhledem k finanční náročnosti vyšetření nemohli vytvořit kontrolní soubor a vytvořit vlastní normy pro fyziologické orbity. Na druhé straně jsme přesně dodrželi doporučený protokol pro postup měření průměrů okohybných svalů.

ZÁVĚR

Zobrazovací metody orbity jsou velkým přínosem pro stanovení správné diagnózy EO i pro následné sledování pacientů. Sonografické zhodnocení nálezu na horizontálních okohybných svalech je ve spojení s oftalmologickým vyšetřením ve většině případů dostačující, rychlou a relativně levnou metodou pro stanovení správné diagnózy. Na základě naší studie jsme však potvrdili skutečnost, že při izolovaném postižení jen jednoho okohybného svalu půjde s největší pravděpodobností o sval vertikální. Na tento fakt je třeba pamatovat. Naopak při postižení více okohybných svalů je pravděpodobnost postižení vnitřního přímého svalu největší. V našem souboru jsme upozornili i na častější postižení horní svalové skupiny než je uváděno ve světové literatuře. CT a MRI má tedy bezesporu své místo zejména k verifikaci diagnózy u pacientů s nejasnými klinickými známkami EO či intermitentní diplopií. Protože pouze včasná diagnóza a záhy nasazená terapie může zabránit vážným následkům tohoto onemocnění.

Podpořeno MZ ČR – RVO (Fakultní nemocnice Olomouc – FNOl)

LITERATURA

1. **Adams, W.E., Haggerty, H., Coulthard, A. et al.:** Graves ophthalmopathy – predictors of diplopia. Association for Research in Vision and Ophthalmology Meeting, 2009 no.1981/D756 www.arvo.abstraktsonline.com.
2. **Aydin, K., Güven, K., Cikim, A. et al.:** A new MRI method for the quantative evaluation of extraocular muscle size in thyroid oftalmopathy. Neuroradiology, 2003;45:184–187.
3. **Byrne , S.F, Gendron, E.K., Glaser, J.S. et al.:** Diameter of normal extraocular recti muscles with echography. Am J Ophthalmol, 1991; 112: 706.
4. **Erdurmus, M., Celebi, S., Ozmen, S., Bucak, Y.Y.:** Isolated lateral rectus muscle involvement as a presenting sign of euthyroid Graves disease. J AAPOS, 2011; 15(4): 395–397.
5. **Fledelius, C., Zimmermann-Bielsing, T., Feldt-Rasmussen, U.:** Ultrasonically measured horizontal eye muscle thickness in thyroid associated orbitopathy: cross-sectional and longitudinal aspects in a Danish series. Acta Oftalmol Scand, 2003; 81: 143–150.
6. **Hudson, H.L., Levin, L., Feldon, S.E.:** Graves exophthalmos unrelated to extraocular muscle enlargement. Superior rectus muscle inflammation may induce venous obstruction. Ophthalmology, 1991; 98(10): 1495–1499.
7. **Imbrasienė, D., Jankauskienė, J., Stanislovaitienė, D.:** Ultrasonic measurement of ocular rectus muscle thickness in patients with Graves' ophthalmopathy. Medicina (Kaunas), 2010; 46(7): 472–476.
8. **Kahaly, G.J.:** Imaging in thyroid-associated orbitopathy. Eur J Endocrinol, 2001; 145: 107–118.
9. **Karhanová, M., Kovar, R., Frysak, Z., Sin, M., Zapletalova, J., Rehak, J., Herman, M.:** Correlation between magnetic resonance

proLékaře.cz | 2.5.2024

imaging and ultrasound measurements of eye muscle thickness in thyroid-associated orbitopathy. Biomed Pap Med Fac Univ Palacky Olomouc Czech republic, 2014 (Epub ahead of print, doi: 10.5507/bp.2014.001).
10. **Karhanová, M., Vláčil, O., Šín, M., Marešová, K.:** Srovnání metody nastavitelných versus fixních stehů při operaci strabismu u pacientů s endokrinní orbitopatií. Čes a Slov Oftal, 2012; 68(5), 207–213.
11. **Lee, J.S., Lim, D.W., Lee, S.H. et al.:** Normative measurements of Korean orbital structures revealed by computerized tomography. Acta Ophthalmol Scand, 2001; 79: 197–200.
12. **Lennerstrand, G., Tiam, S., Isberg, B. et al.:** Magnetic resonance imaging and ultrasound measurements of extraocular muscles in thyroid-associated ophthalmopathy at different stages of the disease. Acta Ophthalmol Scand, 2007; 85: 192–201.
13. **Murakami, Y., Kanamoto, T., Toshikazu, T. et al.:** Evaluation of extraocular muscle enlargement in dysthyroid orbitopathy. Jpn J Ophthalmol, 2001; 45(6): 622–627.
14. **Otradovec, J.:** Choroby očnice, Praha, Avicenum,1986, 312 s.
15. **Özgen, A., Ariyurek, M.:** Normative measurements of orbital structures using CT. Am J Roentgenol, 1998; 170(4): 1093–1096.
16. **Özgen, A., Aydingöz, U.:** Normative measurements of orbital structures using MRI. J Comput Assist Tomogr, 2000; 24(3): 493–496.
17. **Prummel, M.F., Suschulten, M.S.A., Wersinga, W.M., Verbeek, A.M., Mourits, M.P., Koornneef, L.:** A new ultrasonographic method to detect disease activity and predict response to immunosuppressive treatment in Graves' ophthalmopathy. Ophthalmology, 1993; 199: 556–561.
18. **Rabinowitz, M.P., Carrasco, J.R.:** Update on advanced imaging options for thyroid-associated orbitopathy. Saudi J Ophthalmol, 2012; 26: 385–392.
19. **Szucs-Farkas, Z., Toth, J., Balazs, E. et al.:** Using morphologic parameters of extraocular muscles for diagnosis and follow-up of Graves' ophthalmopathy: diameters, areas, or volumes? 2002; 179(4): 1005–10.
20. **Thacker, N.M., Velez, F.G., Demer, J.L., Rosenbaum, A.L.:** Superior oblique muscle involvement in thyroid ophthalmopathy, J AAPOS, 2005; 9(2): 174–178.

OZNÁMENÍ

MUDr. Jan Studnička, Ph.D., z Oční kliniky Lékařské fakulty v Hradci Králové Karlovy univerzity v Praze byl rektorem Univerzity Karlovy jmenován ke dni 1. dubna docentem pro obor očního lékařství.