

# KONZERVATIVNÍ MOŽNOSTI ŘEŠENÍ DIPLOPIE U PACIENTŮ S ENDOKRINNÍ ORBITOPATÍÍ

Karhanová M.<sup>1</sup>, Kalitová J.<sup>1</sup>,  
Vláčil O.<sup>1</sup>, Maliňáková L.<sup>2</sup>,  
Drongová L.<sup>2</sup>

<sup>1</sup>Oční klinika LF UP a FN, Olomouc,  
přednosta prof. MUDr. Jiří Řehák, CSc.,  
FEBO

<sup>2</sup>Optika – zdravotnické potřeby FN,  
Olomouc

## SOUHRN

**Cíl studie:** Popsat konzervativní možnosti řešení diplopie u pacientů s endokrinní orbitopatií v aktivní fázi onemocnění a ve fázi „čekání“ na operaci strabismu. Zhodnotit úroveň informovanosti pacientů o možnostech řešení diplopie a různých typech okluze. Zjistit preference pacientů při výběru z různých možností řešení.

**Materiál a metoda:** Jednalo se o prospektivní studii, do které byli zařazeni pacienti s endokrinní orbitopatií a rušivou diplopií v přímém pohledovém směru, kteří byli odesláni k vyšetření a dalšímu řešení na Oční kliniku LF UP a FN Olomouc v období od ledna 2010 do června 2012. Ve sledovaném období splňovalo vstupní kritéria 25 pacientů (16 žen a 9 mužů). Hodnotili jsme jejich informovanost o možnostech řešení diplopie a o různých typech okluze. Následně byli pacienti podrobně seznámeni s několika typy plné okluze, možnostmi jednostranného zamlžení obrazu, po stabilizaci diplopie také s Fresnelovými prizmatickými fóliemi a prizmatickými skly. Všechny možnosti jim byly názorně demonstrovány. Při kontrolních vyšetřeních byli tázáni, který způsob řešení preferují.

**Výsledek:** Při vstupním vyšetření bylo o možnosti vyrušení diplopie krytím jednoho oka informováno svým lékařem 20 pacientů. Přesnější doporučení, jak oko kryt, dostalo 12 pacientů. Doporučen byl plastový či náplastový okluzor. Nepřehlednou okluzi však v běžném životě používal jen jeden pacient, při statických činnostech příležitostně 10 pacientů. O možnosti semitransparentní okluze nebyl informován ani jeden pacient. Při kontrolním vyšetření za 2–4 měsíce používalo celodenně semitransparentní okluzi 19 pacientů (18 pacientů semitransparentní náplast, 1 pacientka matovou brylovou čočku). 1 pacient používal dále nepřehlednou okluzi, 5 pacientů nepoužívalo žádnou okluzi a oko dle potřeby přivírali.

**Závěr:** Řešení strabismu při endokrinní orbitopatii se doporučuje až v inaktivní fázi onemocnění. Překlenutí období aktivní fáze onemocnění je pro pacienty s diplopií velmi obtížné. V naší studii naprostá většina pacientů preferovala v tomto období okluzi semitransparentní před plnou netransparentní okluzí.

**Klíčová slova:** diplopie, restriktivní strabismus, endokrinní orbitopatie, okluze

## SUMMARY

### Conservative Management Options for Thyroid Disease Induced Diplopia

**Aim:** To focus on the conservative management options for diplopia in patients with thyroid ophthalmopathy in the active and in the “wait-for-operation” stage of the disease. To evaluate the degree of patient knowledge about the treatment options for diplopia and about different types of occlusion. To identify patient preferences when selecting from various management options.

**Materials and methods:** This prospective study included patients with thyroid ophthalmopathy and disturbing diplopia in the primary gaze position who were referred for further treatment at the Department of Ophthalmology from January 2010 to June 2012. Twenty five patients (16 women and 9 men) were included for this study during the observation period. At the beginning, the degree of patient knowledge about the treatment options for diplopia and about different types of occlusion was assessed. Subsequently, all patients were informed in detail about different types of black and semi-translucent occlusion. After stabilization of diplopia, Fresnel prism and prism spectacle glasses were tested. At follow-up visits, patient preferences were evaluated.

**Results:** Twenty patients were initially informed about monocular patching options by their doctor. Only twelve patients received more specific recommendations on how to cover the eye; in all cases non-translucent plastic or tape patch was recommended. Only one patient used non-translucent occlusion in daily life; ten patients used it occasionally during static activities. None of the patients was informed about semi-translucent occlusion possibilities. At follow-up after two to four months, 19 patients used semi-translucent occlusion in daily life (18 used semi-translucent tape, one used frosted lens). Only one patient continued to use non-translucent occlusion. Five patients used no occlusion and closed one eye when necessary.

**Conclusion:** Strabismus surgery in patients with thyroid ophthalmopathy is recommended in the inactive phase of the disease. For patients with diplopia it could be very difficult to overcome the active phase of the disease. In our study, the vast majority of patients in this phase preferred semi-translucent occlusion to non-translucent one.

**Key words:** diplopia, restrictive strabismus, thyroid ophthalmopathy, occlusion

Čes. a slov. Oftal., 69, 2013, No. 5, p. 220–224

✉ Do redakce doručeno dne 23. 8. 2013

📄 Do tisku přijato dne 20. 12. 2013

MUDr. Marta Karhanová, FEBO  
Oční klinika LF UP a FN Olomouc  
I. P. Pavlova 6  
775 20 Olomouc  
e-mail: marta.karhanova@fnol.cz

## ÚVOD

Endokrinní orbitopatie (EO) je chronické oční onemocnění, se kterým se setkáváme nejčastěji u pacientů s Graves-Base-dowovou chorobou. Ve většině případů onemocnění proběhne pod obrazem lehké formy EO bez trvalých následků. Středně těžké a těžké formy EO jsou však závažným onemocněním, které může ohrozit zrakové funkce pacienta. Při pozdním rozpoznání onemocnění dochází často i přes adekvátní léčbu ke změně vzhledu pacienta a vzniku diplopie. Dvojité vidění je pro pacienty velmi závažným problémem a výrazně snižuje kvalitu jejich života. Operační řešení strabismu při EO je doporučováno provést až v inaktivní fázi onemocnění (4, 7), což může být v rozmezí několika měsíců, ale i několika let od vypuknutí onemocnění. Překlenutí tohoto období je pro pacienty často psychicky velmi náročné, protože diplopie je v běžném životě značně omezuje. Pacienti velmi oceňují, pokud jim lékař podá podrobné informace o možnostech řešení tohoto pro ně velmi nepříjemného stavu.

Cílem naší studie bylo zhodnotit informovanost pacientů o možnostech konzervativního řešení diplopie a zjistit jejich preference při výběru možností řešení, zejména z různých typů okluzí.

## METODIKA

### Design studie

Do prospektivní studie byli zařazeni pacienti s EO a rušivou diplopií v přímém pohledovém směru, kteří byli odesláni k vyšetření a převzeti do péče na Oční kliniku LF UP a FN Olomouc v období od ledna 2010 do června 2012. Základním vstupním kritériem byla rušivá diplopie při pohledu vpřed v aktivní fázi EO. Součástí klinického vyšetření při každé kontrole bylo stanovení zrakové ostrosti, vyšetření předního i zadního segmentu oka a periorbitální krajiny. Exoftalmus jsme měřili pomocí Hertelova exoftalmometru. U všech pacientů jsme provedli sonografické vyšetření okohybných svalů. Motilitu jsme vyšetřili monokulárně i binokulárně. Velikost úchylny jsme měřili prizmaty. Vstupně jsme odebrali podrobnou anamnézu s důrazem na subjektivní symptomy pacientů. Na základě výsledků vyšetření jsme stanovili Clinical Activity Score (CAS). Všichni pacienti podstoupili i endokrinologické vyšetření.

Pacientů jsme se ptali, jaké možnosti řešení jim doporučil jejich ošetřující lékař a jak současný stav s rušivou diplopií v praktickém životě řeší. Cílenými dotazy jsme hodnotili jejich informovanost o různých typech okluzí. Následně jsme pacienty podrobně seznámili s několika možnostmi řešení. Předvedli jsme jim neprůhledné okluzory, včetně tmavé pásky přes oko. Ze semitransparentních okluzí jsme názorně demonstrovali aplikaci semitransparentní náplasti – tzv. transporty (OmniFilm) na brýlové sklo. Pacienty jsme seznámili také s možností zasazení matové brýlové čočky do brýlí. Současně jsme jim nabídli možnost okamžité konzultace u optika. Při kontrolním vyšetření za 2–4 měsíce jsme se ptali, který typ okluzí preferují. S možností prizmatické korekce (Fresnelova prizmatická fólie, prizmatická skla), s jejich výhodami i nevýhodami jsme pacienty seznámili za 5–9 měsíců od prvního vyšetření. V případě zájmu jsme jim, po pečlivém přezkoušení, prizmatickou korekci předepsali. Výstupní kontrola pro účely této studie proběhla za 12–15 měsíců.

### Charakteristika souboru

Do studie bylo ve sledovaném období zařazeno 25 pacientů (16 žen a 9 mužů). Průměrný věk pacientů byl 64,2 let (42–76). Všichni pacienti udávali rušivou diplopii při pohledu vpřed. Ve všech případech se jednalo o aktivní formu EO a byla indikována imunosupresivní terapie. Postižení okohybných svalů bylo u všech pacientů asymetrické, více akcentované na jednom oku (ve 12 případech na pravém, ve 13 případech na levém). Ve 14 případech dominovala úchylna vertikální (hypotropie bulbu), u 4 pacientů úchylna horizontální (konvergentní strabismus) a u 7 pacientů se jednalo o úchylnu kombinovanou.

## VÝSLEDKY

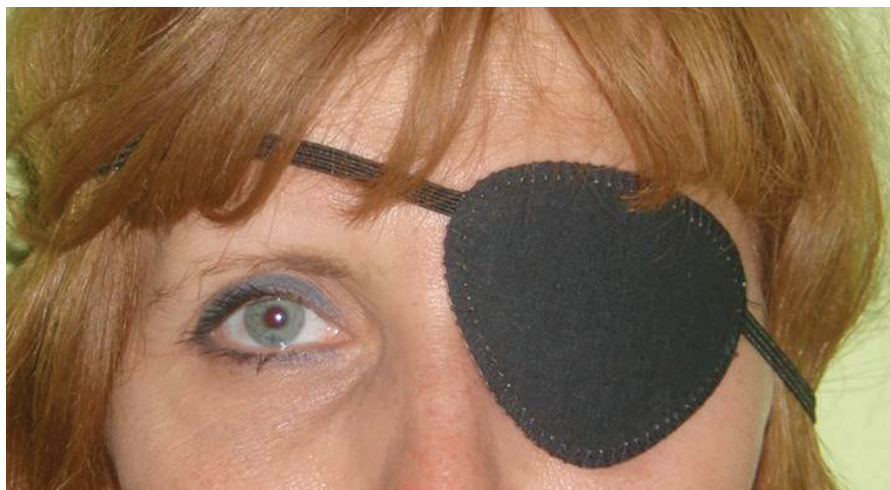Při prvním vyšetření bylo o možnosti vyrušení diplopie krytím jednoho oka informováno svým lékařem 20 pacientů. Dle svého prohlášení 5 pacientů tuto informaci nedostalo, ale napadlo je to („... protože když zavřou jedno oko, dvojitě vidění nemají...“). Pouze 12 pacientů dostalo přesnější doporučení, jakým způsobem si mají jedno oko zakrýt. Ve všech případech byl doporučen neprůhledný typ okluzoru (nejčastěji náplastový či plastový). Neprůhlednou okluzi v běžném životě celý den však používal jen jeden pacient.

Zalepil si brýlové sklo neprůhlednou černou technickou lepicí páskou. Všichni ostatní pacienti při chůzi raději jedno oko přivírali a při běžném kontaktu si pomáhali kompenzačním postavením hlavy. Potíže s krční páteří po cíleném dotazu potvrdilo 18 pacientů. S neprůhledným okluzorem udávali pacienti problémy s prostorovou orientací, někdy až vertigo. Jedno oko si příležitostně okludovalo při sledování televize či při čtení 10 pacientů. Nejčastěji používali kapesník či vatový čtverec, který si umístili pod brýle. Ostatní si opět pomáhali kompenzačním postavením hlavy či změnou polohy knihy. Plastový či náplastový okluzor k těmto účelům nepoužíval ani jeden pacient.

Při kontrole za 2–4 měsíce používalo k okluzi semitransparentní náplast (OmniFilm) v běžném životě 18 pacientů. Jedna pacientka si nechala zasadit do brýlí matovou čočku. Jeden pacient nadále používal brýle s nalepenou černou technickou lepicí páskou na brýlové sklo. Pět pacientů nepoužívalo nadále žádný druh okluzí (pomáhali si kompenzačním postavením hlavy, případně přivírali jedno oko). Při kontrole za 5–9 měsíců od vstupního vyšetření si přálo vyzkoušet prizmatickou korekci jen sedm pacientů. Ostatní pacienti byli spokojeni s dosavadním řešením a až do plánované operace strabismu si nepřáli stav jinak řešit. Ve čtyřech případech jsme předepsali prizmatická brýlová skla, ve třech případech Fresnelovu prizmatickou fólii. Při výstupní kontrole byli s prizmatickou brýlovou korekcí všichni čtyři pacienti spokojeni. S Fresnelovou prizmatickou fólií byli spokojeni dva pacienti, jeden se vrátil k okluzi pomocí semitransparentní náplasti.

## DISKUSE

Diplopie vzniklá v dospělosti představuje vždy velmi závažný problém a výrazně snižuje kvalitu života pacientů. Jednou z častých příčin vzniku okohybných poruch je i EO. Okohybné poruchy se vyskytují u 30–50 % pacientů s tímto onemocněním. Průběh EO je charakterizován několika fázemi. Přístup k řešení diplopie v jednotlivých fázích se liší. V aktivní fázi onemocnění je motilita bulbu omezena nejprve jen v důsledku zánětlivého edému ve svaly. V této fázi dochází k poruše relaxační schopnosti svalu a diplopie je způsobena insuficiencí odpovídajícího antagonisty. Klinicky nacházíme jen diskrétní poruchy motility v maximálních pohledových směrech (nejčastěji poruchu elevace



Obr. 1 Černá páska přes oko

v abdukci). Pacient většinou udává jen intermitentní, měnlivou diplopii – po probuzení, při únavě, či právě při maximálním pohledu do stran. V této fázi onemocnění ještě můžeme při dostatečně agresivní terapii doufat v reverzibilitu procesu. Diplopii v tomto období řešíme konzervativními metodami. V další fázi EO dochází postupně k fibróze svalů. Diplopie se může projevit již v primárním postavení. V terminálním stadiu EO pak mohou být svaly změněny až v tuhé fibrózní pruhy se ztrátou aktivní i pasivní hybnosti. Toto již není vede až k deviaci oka. Vzhledem k tomu, že nejčastěji bývají postiženy vnitřní přímý a dolní přímý sval, bývá bulbus v konečné fázi onemocnění stočen většinou dolů či do konvergence. Postižení může být jednostranné i oboustranné. V tomto stadiu si pacienti často pomáhají kompenzačním postavením hlavy ve snaze eliminovat diplopii. Operační řešení restriktivního inkomitantního strabismu při EO se doporučuje provést až v této inaktivní fázi onemocnění, nejdříve půl roku po úplné stabilizaci očního nálezu (7). Na našem pracovišti doporučujeme vyčkat minimálně rok (4), pokud to psychický stav paci-

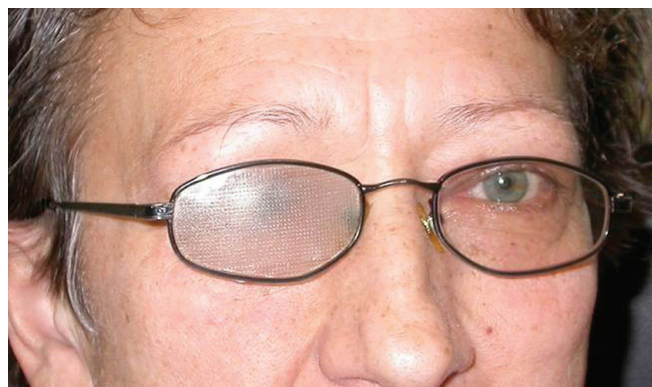
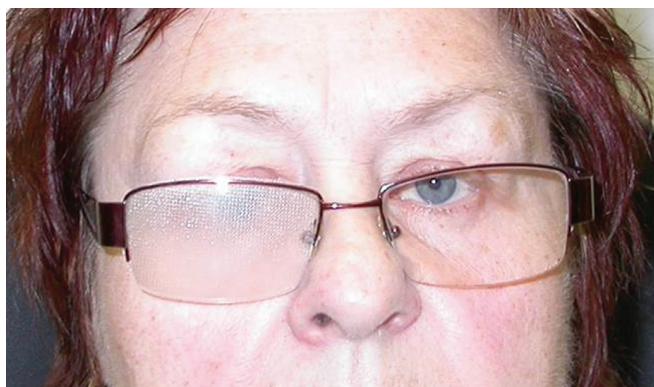enta dovolí. Ono „čekání na operaci“ a na úplnou stabilizaci stavu je pro pacienty s diplopií velmi náročné. Každý oftalmolog by měl být tedy dobře informován o dostupných konzervativních metodách, které je možno pacientům s diplopií nabídnout k překlenutí tohoto období.

Nejčastěji používanou metodou k eliminaci rušivé binokulární diplopie jakékoliv etiologie je **okluze** (zakrytí) jednoho oka. Dobře známé jsou mezi odbornou veřejností neprůhledné okluze nejrůznějšího typu. I v našem souboru byl pacientům jejich lékařem nejčastěji doporučen náplastový či plastový okluzor. Znamé a dostupné jsou také černé pásy přes oko (obr. 1). Úplné okluze lze docílit i okluzní kontaktní čočkou. Tato varianta se však doporučuje spíše pacientům s tmavými duhovkami, jinak vzniká dojem velké anizokorie. Možností řešení trvalé neakceptovatelné diplopie může být také implantace neprůhledné nitrooční čočky (2). Monokulární úplná okluze oka však často není dobře snášena. Po zakrytí jednoho oka dojde ke ztrátě stereopse a periferního zorného pole. V důsledku toho mohou mít pacienti problémy při koordinaci pohybů,

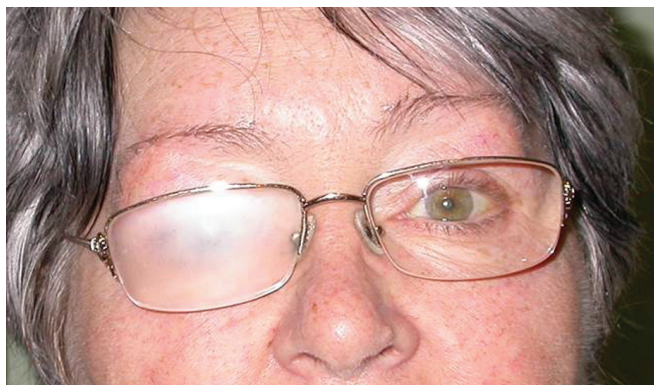uchopování předmětů, s chůzí po schodech, mohou narážet do objektů či lidí a špatně odhadovat vzdálenosti. Tuto zkušenost jsme potvrdili i v naší studii. Naprostá většina našich pacientů udávala špatnou snášenlivost netransparentních okluzí při běžných denních činnostech. Pokud netransparentní okluzi používali, tak jen při činnostech statických, nejčastěji při sledování televize a při čtení.

Mnohem lépe bývá pacienty s diplopií snášena okluze semitransparentní. Tato okluze eliminuje rušivou diplopii stejně efektivně jako neprůhledný okluzor, ale umožní průchod světelným paprskům, což je pro orientaci a pohyb v prostoru velkým přínosem. Jednou z možností je použití Bangerterových fólií. Tyto fólie se v Evropě používají k léčbě amblyopie již od roku 1960 (3). Jde o různé transparentní fólie, které progresivně redukuje zrakovou ostrost. Pro eliminaci diplopie se doporučuje fólie umístit na přední stranu brýlového skla (8). V naší běžné praxi je k eliminaci diplopie běžně neuvádíme. Velmi dobré zkušenosti máme naopak se semitransparentní náplastí – tzv. transportou (obr. 2a, b). Tuto transportu lze volně zakoupit ve zdravotnických potřebách (např. Omnilfilm, Betatrans). Lepší se přímo na brýlové sklo. Pacienti si ji mohou sami aplikovat i odstranit. Lze ji s dobrým efektem použít i pro částečné okluze, jak bude uvedeno dále. Další možností je použití matové brýlové čočky (obr. 3). V našem souboru pacienti jednoznačně preferovali semitransparentní okluzi před okluzí neprůhlednou. Nečinila jim problémy při pohybu, chůzi ani při běžných denních činnostech. Kvalita života se pacientům, dle jejich vlastních slov, výrazně zvýšila.

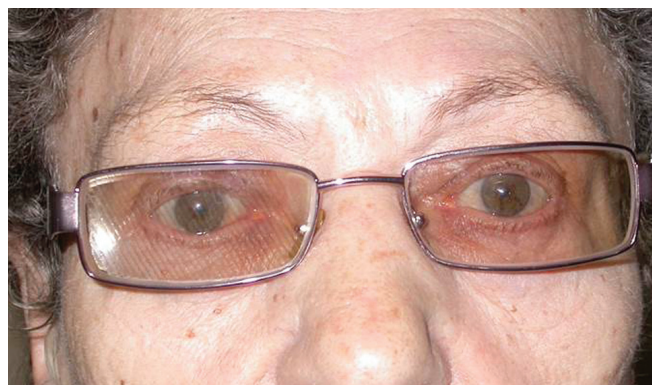
Selektivní částečná (sektorová) okluze (spot patch) umožňuje eliminovat diplopii bez ztráty periferního vidění. Využíváme ji v případě, když je diplopie přítomna jen v určitém pohledovém směru. Zakrýváme jen část brýlového skla. Z jeho vnitřní strany nalepíme oválný či kulatý okluzor, ev.



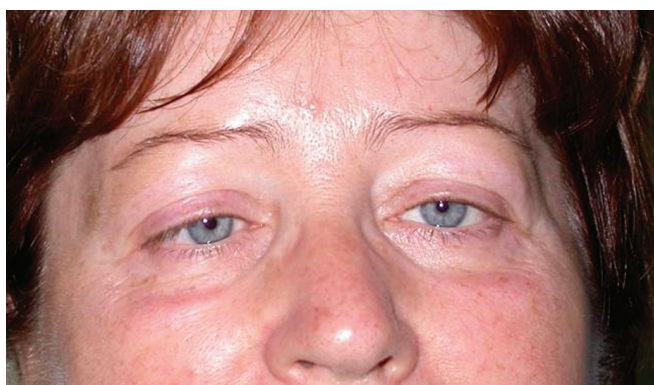
Obr. 2a,b Semitransparentní náplast si pacienti sami lepí na brýlové sklo. Mohou ji dle potřeby stříhat a použít i pro částečnou okluzi



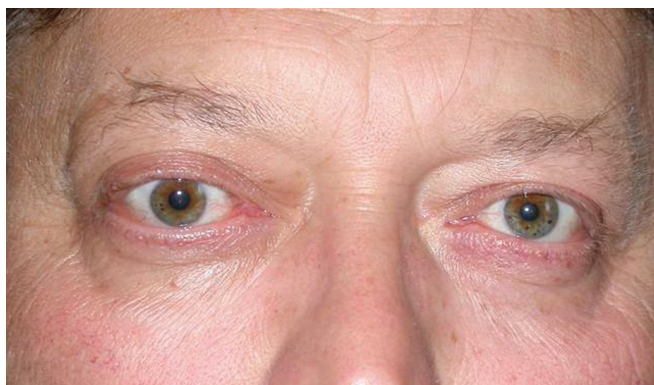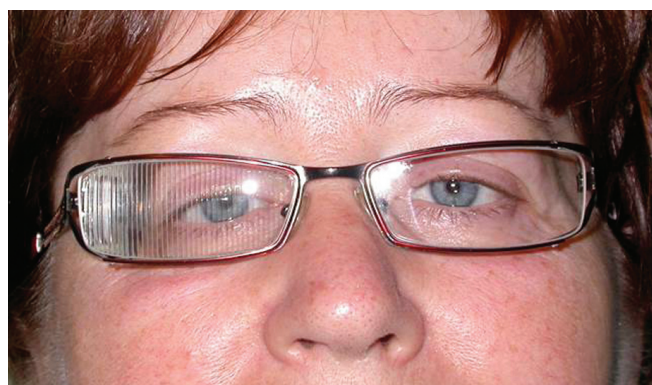Obr. 3 Matová brýlová čočka



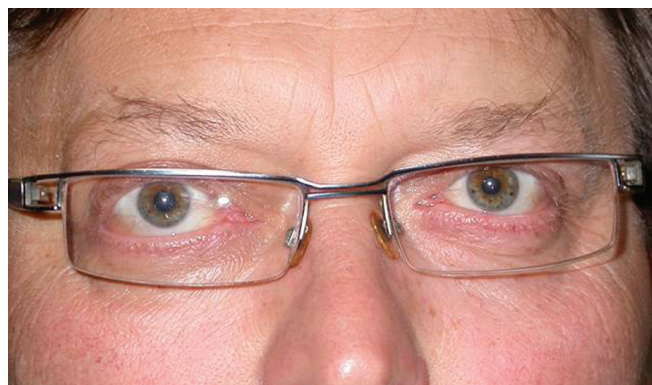Obr. 4 Fresnelova prizmatická fólie nalepená na brýlová skla s mírným stupněm zabarvení s dobrým kosmetickým i funkčním efektem



Obr. 5a, b Pacientka s restrikcí vnitřního přímého svalu vpravo a rušivou diplopií (a). Po aplikaci Fresnelovy prizmatické fólie je pacientka bez diplopie v přímém pohledovém směru (b)



Obr. 6a, b Pacient s hypotropií pravého bulbu v důsledku restrikce dolního přímého svalu a rušivou diplopií (a). S prizmatickou korekcí je pacient bez diplopie v přímém pohledovém směru(b)



zalepíme jeden sektor brýlového skla. Pro tento typ okluzy na našem pracovišti s oblibou využíváme semitransparentní náplast. Okluzor lze vystříhnout v libovolném tvaru a přizpůsobit ho potřebám pacienta. Velikost potřebné okluzy je variabilní, většinou dostačuje velikost 1–2 cm. Vždy je nutno s pacientem individuálně odzkoušet velikost, tvar i umístění okluzy.

Velmi důležitým faktorem, který vede k větší psychické pohodě pacienta a ke zvýšení kvality jeho života, je i faktor kosmetický. Všechny typy netransparentních

okluzí (s výjimkou okluzních kontaktních čoček při tmavých duhovkách) jsou bohužel velmi nápadné. Semitransparentní okluzy, zejména sektorové, přitahuje mnohem méně pozornosti. Ve slunečných dnech je možno nalepit semitransparentní náplast i na vnitřní stranu zrcadlových slunečních brýlí. Toto doporučení je našimi pacienty přijímáno velmi kladně. I na běžné denní nošení je možno zvolit brýle s určitým stupněm zabarvení. Semitransparentní náplast či Fresnelova prizmatická fólie je tak méně nápadná. Několik na-

šich pacientů si tuto variantu po konzultaci s optikem zvolilo a kosmetický efekt byl velmi dobrý (obr. 4).

Častý je dotaz pacientů, zda okludovat jen oko s výraznější poruchou motility, nebo okluzy střídat. Při diplopiích v důsledku paréz okohybných nervů se doporučuje okludovat oko, které nefixuje. Ve většině případů tedy oko paretické. Nepostižené oko se okluduje tehdy, je-li paretické oko okem vedoucím a má lepší zrakovou ostrost. Okluzy nepostiženého oka je doporučována také jako prevence sekundár-

ních kontraktur (1). Problematika okohybných poruch při EO je však složitější. Při EO je postižení do jisté míry vždy bilaterální, nicméně velmi často asymetrické. V naší praxi doporučujeme okludovat oko s výraznější poruchou motility, zejména je-li postižen dolní přímý sval a bulbus je v hypotropii. Pokud totiž pacient fixuje okem s výrazně postiženým dolním přímým svalem, zvyšuje se napětí horního přímého svalu, ale dolní přímý sval nerekulaxuje. Klešovým mechanismem tedy dochází k nežádoucí elevaci nitroočního tlaku. Proto doporučujeme okludovat více postižené oko.

Velmi dobrým pomocníkem při řešení diplopií nejrůznější etiologie je **prizmatická korekce**, která umožňuje získat opět jednoduché binokulární vidění. Má však i své limity. U inkomitantních strabismů, ať už paralytických či restriktivních, se velikost úchyly mění se směrem pohledu, kdežto síla prizmat zůstává stejná. Prizmaty se tedy můžeme v těchto případech pokusit o získání binokulárního vidění jen při pohledu vpřed. Použít můžeme buď fixní prizmatické čočky, nebo Fresnelovu prizmatickou fólii. Fresnelova prizmatická fólie se lepí přímo na brýlová skla (obr. 5a, b). Je dostupná i ve vysokých hodnotách. Můžeme ji tedy použít i u velkých úchylek. Při změně úchyly ji lze jednoduše vyměnit. Je možné ji dle potřeby stříhat a použít také jako sektorové prizma. Způsobuje ovšem zhoršení centrální zrakové ostrosti do dálky i do blízka a snížení kontrastní citlivosti (6, 9, 10). Dle našich zku-

šeností je tedy vhodné ji aplikovat před oko, které není vedoucí. Prizmatická skla centrální zrakovou ostrost nezhoršují. Využít je můžeme však jen při menších úchylných (asi do 10 prizmatických dioptrií na jedno sklo). Jsou také finančně náročnější (obr. 6a,b).

Na našem pracovišti prizmatickou korekci s velkou oblibou používáme. U pacientů s EO je však třeba mít na paměti, že v prvních měsících onemocnění se úchylnka může měnit. Vzhledem k větší finanční náročnosti tohoto řešení je nutno na tuto skutečnost pacienty vždy upozornit a s předpisem prizmatické korekce raději nespěchat.

V zahraniční literatuře jsou publikovány práce, které se zabývají využitím **botulotoxinu** v časných fázích EO u pacientů s diplopií. Botulotoxin typu A se aplikuje přímo do postiženého svalu. Dle práce Kikkawy a spol. (5) se po aplikaci snižuje i nitrooční tlak. Efekt této léčby je však jen dočasný, většinou netrvá déle než 12 týdnů. Na našem pracovišti tuto metodu nevyužíváme.

Vzhledem k tomu, že u pacientů s EO je diplopie v akutní fázi značně měnlivá, doporučujeme v první fázi pacienty nejprve poučit o možnostech okluze. Preferujeme jednoznačně semitransparentní typy okluze. Teprve v další fázi onemocnění, když dojde k relativní stabilizaci nálezu, pacientům nabízíme Fresnelovu prizmatickou fólii. Je finančně méně náročná než prizmatická skla a při změně nálezu je možné ji jednoduše vyměnit. Prizmatická skla předepisujeme teprve v případech, když je nález stabilní aspoň 3–4 měsíce.

Často se tímto způsobem podaří s úspěchem překlenout obtížné „období čekání“ na operaci strabismu a výrazně zvýšit kvalitu života pacienta. V některých případech jsou pacienti s prizmatickou korekcí natolik spokojeni, že operaci strabismu nepožadují.

Velký důraz klademe vždy na podrobný pohovor s pacientem, vysvětlení pravděpodobného časového průběhu onemocnění a všech aspektů léčby. Máme na paměti, že o indikaci k operaci strabismu při EO vždy spolurozhoduje dobře poučený pacient.

## ZÁVĚR

Informovanost pacientů o konzervativních možnostech řešení diplopie byla v našem souboru malá. O možnostech semitransparentních okluzí nebyl před odesláním na naše pracoviště informován ani jeden pacient. Netransparentní okluze byly pacienty v běžném životě špatně snášeny a jen málo používány. Naopak semitransparentní okluzi nakonec preferovala naprostá většina pacientů. Nejvíce se nám v praxi osvědčila semitransparentní náplast aplikovaná přímo na brýlové sklo. Tato náplast je běžně dostupná a finančně nenáročná. Informovat pacienty s diplopií o různých typech okluze považujeme za velmi důležité. Tyto informace mohou výrazně zvýšit kvalitu jejich života.

## LITERATURA

1. **Divišová, G.:** Strabismus. Praha, Avicenum, 1979, 306 s.
2. **Hadid, O.H., Wide, N.K., Griffiths, P.G. et al.:** Opaque intraocular lens for intractable diplopia: experience and patients' expectations and satisfaction. *Br J Ophthalmol*, 2008; 92: 912–915.
3. **Iacobucci, I.L., Archer, S.M., Burr B.A. et al.** Bangerter foils in the treatment of moderate amblyopia. *Am Orthopt J*, 2001; 51: 84–91.
4. **Karhanová, M., Vláčil, O., Šin, M. et al.:** Srovnání metody nastavitelných versus fixních stehů u pacientů s endokrinní orbitopatií. *Čes a Slov Oftal*, 2012; 68: 207–213.
5. **Kikkawa, D.O., Cruz, R.C. Jr., Christian, W.K. et al.:** Botulinum A toxin injection for restrictive myopathy. *Kikkawa, D.O. of thyroid-related orbitopathy: effects on intraocular pressure. Am J Ophthalmol*, 2003; 135: 427–31.
6. **Law, K.M., Woo, G.C.:** Thyroid disease induced diplopia. *Clin Exp Optom*, 2009; 92: 30–33.
7. **Nardi, M.:** Squint surgery in TED – hints and fints, or why Graves' patients are difficult patients. *Orbit*, 2009; 28: 245–250.
8. **Rutstein, R.P.:** Use of Bangerter filters with adults having intractable diplopia. *Optometry*, 2010; 81: 387–393.
9. **Veronneau-Trounman, S.:** Fresnel prism and their effects on visual acuity and binocularity. *Trans Am Ophthalmol Soc*, 1978; 76: 610–653.
10. **Woo, G.C., Campbell, F.W., Ing, B.:** Effect of Fresnel prism dispersion on contrast sensitivity function. *Ophthalmic Physiol Opt*, 1986; 76: 610–653.