

Srovnání metody nastavitelných versus fixních stehů při operaci strabismu u pacientů s endokrinní orbitopatií

Karhanová M., Vláčil O., Šín M., Marešová K.

Oční klinika LF UP a FN Olomouc, přednosta doc. MUDr. Jiří Řehák, CSc., FEBO

Předneseno na XX. výročním sjezdu České oftalmologické společnosti v Plzni, 21. 9. 2012

SOUHRN

Cíl studie: Vyhodnotit výsledky operací restriktivního strabismu u pacientů s endokrinní orbitopatií. Zhodnotit, zda je pro tyto pacienty přínosem metoda nastavitelných stehů (adjustable sutures).

Materiál a metoda: Do studie byli zařazeni pacienti, kteří byli operováni pro restriktivní strabismus v důsledku endokrinní orbitopatie na Oční klinice LF UP a FN Olomouc v období od června 2010 do března 2012. Za sledované období splňovalo inkluzní kritéria celkem 14 pacientů – 7 pacientů bylo operováno bez použití nastavitelných stehů (5 žen a 2 muži) a 7 pacientů metodou nastavitelných stehů (5 žen a 2 muži). Průměrný věk pacientů byl 63 let. Ve všech případech byl oční nálezu před operací minimálně rok stabilní a všechny operace provedl jeden operátor. Zhodnocení pooperačního nálezu proběhlo za 1 týden, 1 měsíc, 3 měsíce a 6 měsíců po operaci.

Výsledky: Ve skupině operované bez použití nastavitelných stehů byli tři pacienti s výsledkem spokojení (v jednom případě s mírným kompenzačním postavením hlavy). Ve dvou případech byla nutná reoperace a ve dvou případech předpis prizmatické korekce. Ve skupině pacientů operovaných metodou nastavitelných stehů nebyla ani v jednom případě nutná reoperace či předpis prizmatické korekce. Všichni pacienti v této skupině byli s výsledkem spokojení (v jednom případě s mírným kompenzačním postavením hlavy).

Závěr: Operace restriktivního strabismu u pacientů s endokrinní orbitopatií metodou nastavitelných stehů se ukázala jako velmi přínosná. V souboru pacientů operovaných touto metodou jsme zaznamenali nižší počet reoperací či nutnosti dodatečné prizmatické korekce.

Klíčová slova: restriktivní strabismus, endokrinní orbitopatie, nastavitelné stehy, diplopie

SUMMARY

Adjustable Versus Non-adjustable Sutures in Strabismus Surgery in Patients with Thyroid Ophthalmopathy

Aim: To evaluate the results of strabismus surgery in patients with thyroid ophthalmopathy. To determine whether adjustable suture surgery is beneficial for these patients.

Materials and methods: This study included patients who underwent strabismus surgery associated with thyroid ophthalmopathy from June 2010 to March 2012. During the observation period, 14 patients met the inclusion criteria. Seven patients underwent non-adjustable suture surgery (five women and two men) and seven patients underwent adjustable suture surgery (five women and two men). The patients' mean age was 63 years. The preoperative ocular findings were stable for at least one year in all cases. All strabismus surgeries were performed by one surgeon. The postoperative results were recorded at follow-up visits after 1 week, 1 month, 3 months and 6 months.

Results: In the non-adjustable suture case series, three patients were satisfied with the results (including one with a compensatory head posture). Two patients required reoperation and two prismatic correction. In the adjustable suture case series, no reoperation or prismatic correction was needed. In this group, all the patients were satisfied with the results (including one with a compensatory head posture).

Conclusion: Adjustable suture strabismus surgery in patients with thyroid ophthalmopathy proved to be beneficial. In our adjustable suture case series, there was a lower number of reoperations and prismatic corrections.

Key words: restrictive strabismus, thyroid ophthalmopathy, adjustable sutures, diplopia

Čes. a slov. Oftal., 68, 2012, No. 5, p. 207–213

✉ Do redakce doručeno dne 26. 9. 2012

📄 Do tisku přijato dne 16. 11. 2012

MUDr. Marta Karhanová, FEBO
Oční klinika LF UP a FN Olomouc
I.P. Pavlova 6
775 20 Olomouc
e-mail: marta.karhanova@fnol.cz

ÚVOD

Endokrinní orbitopatie (EO) je chronické oční onemocnění s prokázanou vazbou na thyroideální autoimunitu. Nejčastěji postihuje pacienty s Graves-Basedowovou chorobou. Může se ale vyskytnout i u pacientů s autoimunitní tyreoiditidou, ať již ve fázi hyperfunkce, hypofunkce či eufunkce (5). Okohybné poruchy se při EO vyskytují v určité fázi onemocnění u 30 až 50 % pacientů, operace strabismu bývá indikována u 9–15 % pacientů s EO (1, 21). Příčinou okohybných poruch a diplopie je v první fázi zánětlivé prosáknutí okohybných svalů a následně jejich fibrotizace. Strabismus při EO patří tedy ke strabismům inkomitantním (velikost úchylny strabismu je různá v různých pohledových směrech). Řešení tohoto typu restriktivního strabismu je obtížné, reoperace či nutnost dodatečné prizmatické korekce nejsou výjimkou. Jednou z diskutovaných možností, jak zlepšit pooperační výsledky a zmírnit riziko přetrvávání pooperační diplopie, je technika operace metodou nastavitelných stehů (adjustable sutures). Tuto metodu jsme začali využívat od roku 2011 i na našem pracovišti.

Cílem naší studie bylo retrospektivně vyhodnotit výsledky operací restriktivního strabismu u pacientů s endokrinní orbitopatií, které jsme provedli na našem pracovišti v období od června 2010 do března 2012. Zaměřili jsme se na porovnání pooperačních výsledků ve skupině pacientů operovaných bez nastavitelných stehů a ve skupině pacientů operovaných metodou s použitím nastavitelných stehů.

MATERIÁL A METODIKA

Design studie

Do studie byli zařazeni pacienti, kteří prodělali operaci restriktivního strabismu v důsledku endokrinní orbitopatie na Oční klinice LF UP a FN Olomouc v období od června 2010 do března 2012. Součástí předoperačního vyšetření bylo u všech pacientů kompletní oční vyšetření (vyšetření předního segmentu, zadního segmentu, měření nitroočního tlaku, vyšetření motility, sonografické zhodnocení okohybných svalů, zhodnocení exoftalmu Hertlovým exoftalmetrem) a vyšetření endokrinologické. Ve všech případech byl oční nález před operací minimálně rok stabilní (hodnoceno pomocí Hessova plátna, úchylna měřena prizmaty, okohybné svaly hodnoceny sonograficky), aktivita onemocnění byla minimálně rok vyhaslá (Clinical Activity Score 0) a pacient byl po endokrinologické stránce stabilní. Všechny operace provedl jeden operatér. Zhodnocení pooperačního nálezu proběhlo druhý pooperační den, za 1 týden, 1 měsíc, 3 měsíce a 6 měsíců po operaci. Hodnocena byla jak subjektivní spokojenost pacienta (vnímaná diplopie), tak objektivní oční nález (postavení očí a motilita). Cílem všech operací bylo docílit vymizení diplopie v přímém pohledovém směru a při pohledu dolů.

Operační technika

Všechny operace byly provedeny v celkové anestezii. Incize spojivky byla vedena v případě fixních sklerálních stehů perilimbálně, v případě nastavitelných stehů přímo nad svalem. Sval byl prošíť jedním stehem Vicrylem 6/0 s dvojitým návlekm a odstříhnout od úponu. V přípa-

dě fixních sklerálních stehů jsme použili modifikaci techniky „hang-back“, tzv. „ukotvený hang-back“. V místě požadovaného ukotvení svalu jsme sval fixovali povrchovými sklerálními stehy, definitivní fixace byla provedena dvěma hlubšími sklerálními stehy v oblasti původního úponu. Při použití techniky nastavitelných stehů jsme fixovali sval pouze do místa původního úponu a to tzv. „povolitelným stehem“. Tento steh je možno během adjustace uvolnit a sval dle potřeby buď přitáhnout či povolit. Konce tohoto stehu jsme na konci operace vylepili na víčko. Vlastní adjustaci (povolení či přitažení svalu) dle pooperačního výsledku jsme provedli za 2 až 4 hodiny po operaci v lokální anestezii.

Charakteristika souboru

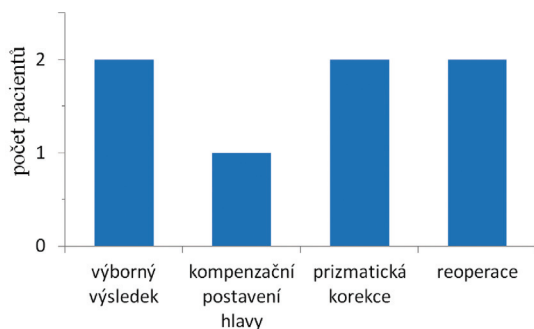
Za sledované období splňovalo vstupní kritéria a dostatečnou sledovací dobu celkem 14 pacientů (10 žen a 4 muži). Průměrný věk pacientů byl 63 let. Bez použití nastavitelných stehů bylo operováno 7 pacientů (5 žen a 2 muži) v období od června 2010 do dubna 2011. Ve čtyřech případech byla řešena horizontální úchylna a ve třech případech úchylna vertikální. Pomocí metody nastavitelných stehů bylo operováno také 7 pacientů (5 žen a 2 muži) v období od května 2011 do března 2012. V této skupině byla v pěti případech řešena úchylna vertikální a ve dvou případech se jednalo o kombinaci vertikální a horizontální úchylny.

VÝSLEDKY

Pooperační výsledky

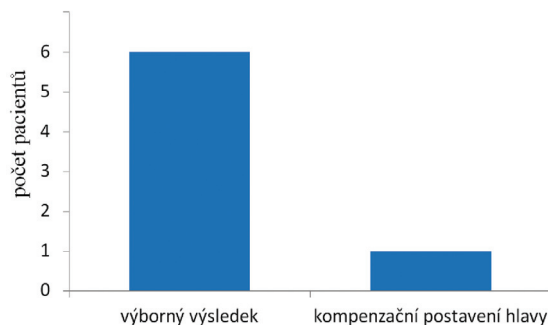
Při hodnocení celého souboru pacientů za šest měsíců od operačního zákroku

Pooperační výsledky - bez použití nastavitelných stehů

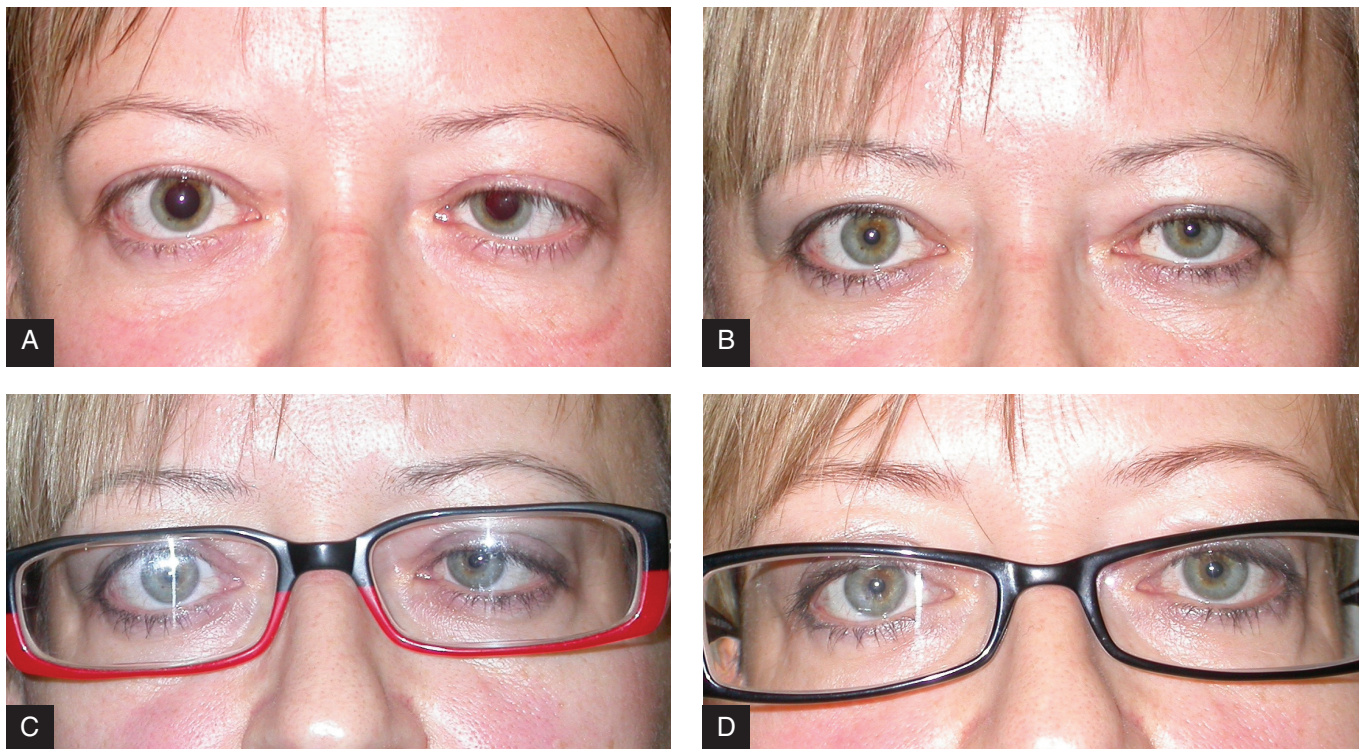


Graf 1

Pooperační výsledky - s použitím nastavitelných stehů



Graf 2

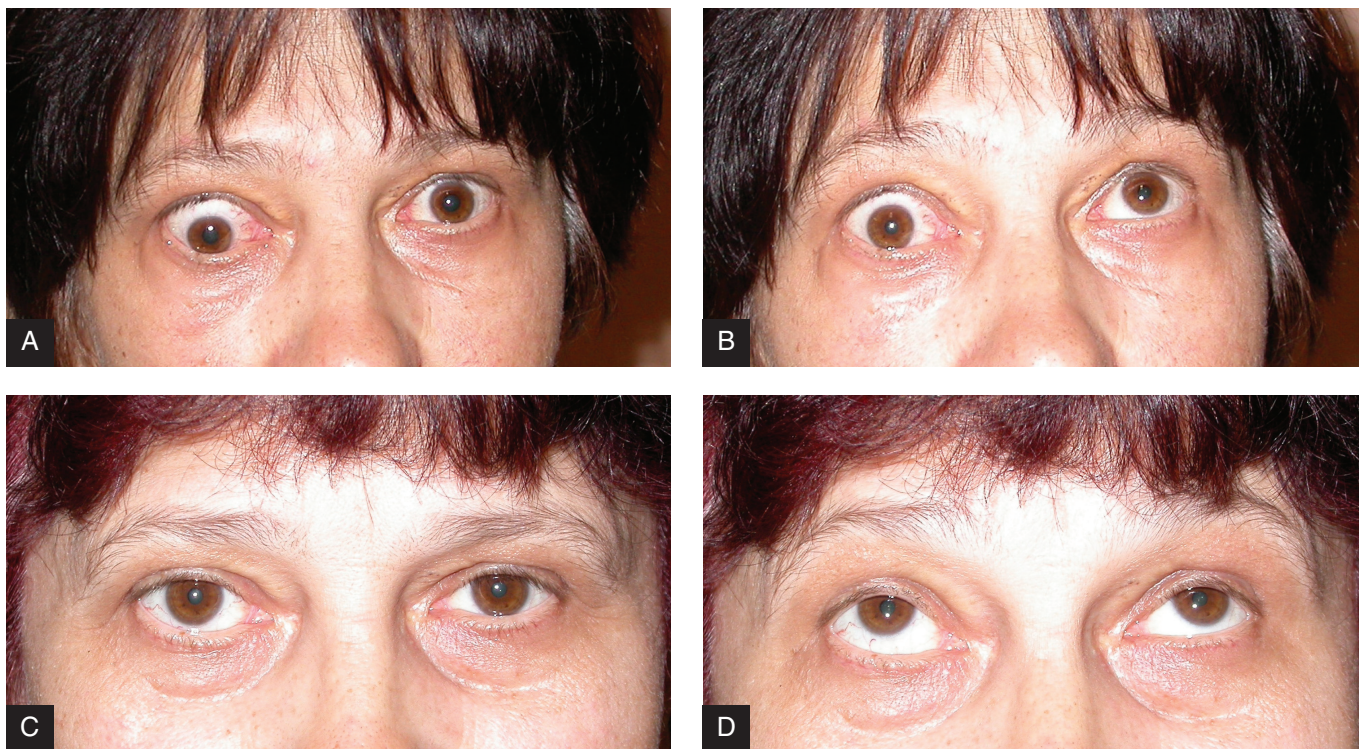


Obr. 1. Pacientka s bilaterální restrikcí obou vnitřních přímých svalů, více vlevo (a). Po operaci bylo docíleno paralelního postavení (b). Po nasazení vlastní vysoké myopické korekce došlo ke ztrátě fúze a objevila se opět diplopie (c). S prizmatickou korekcí je postavení očí paralelní a pacientka bez diplopie (d)

bylo dosaženo optimálního výsledku (vy-mizení diplopie v přímém pohledovém směru a při pohledu dolů) bez nutnosti prizmatické korekce či další reoperace u osmi pacientů (57,1 %). U dvou pacien-

tů bylo k dosažení dostatečně velkého pole jednoduchého binokulárního vidění nutné mírné kompenzační postavení hlavy (14,3 %). Pacienti byli nicméně spokojeni s výsledkem a nepřáli si další řešení.

Ve dvou případech (14,3 %) bylo dosaženo cíleného výsledku pomocí prizmatické korekce. Reoperace byla indikovaná u 2 pacientů (14,3 %), v obou případech s dobrým výsledkem.



Obr. 2. Pacientka s výraznou restrikcí dolního přímého svalu vpravo před operací při pohledu vpřed (a) a vzhůru (b). Po retropozici dolního přímého svalu vpravo je postavení paralelní (c), motilita zlepšena i při pohledu nahoru (d)

Ve skupině operované bez použití nastavitelných stehů byl výsledek u dvou pacientů (28,6 %) optimální, mírné kompenzační postavení hlavy bylo nutné u jednoho pacienta (14,2 %), ve dvou případech (28,6 %) byla nutná reoperace a ve dvou případech (28,6 %) předpis prizmatické korekce (graf 1).

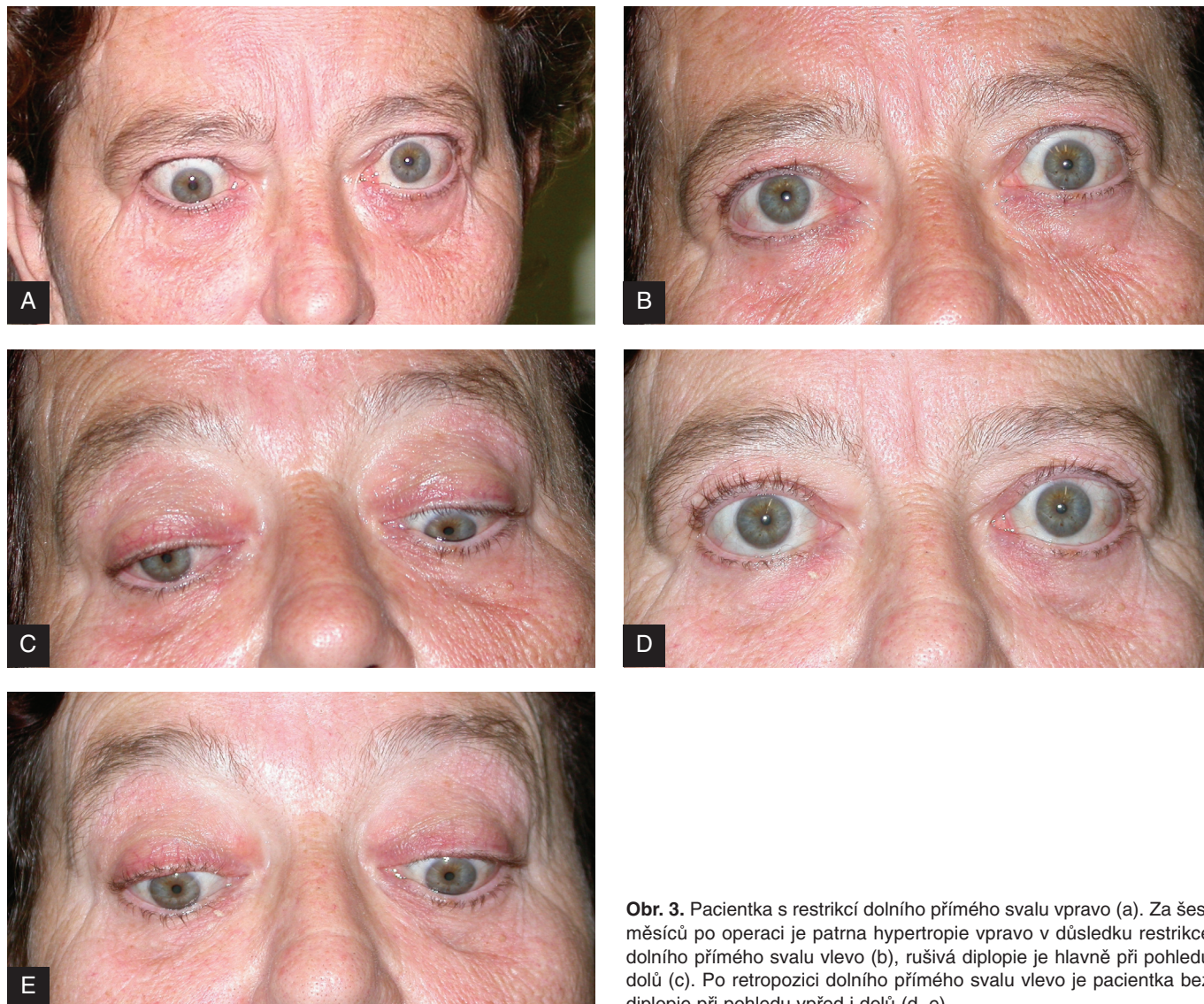
Ve skupině pacientů operovaných metodou nastavitelných stehů nebyla indikována reoperace či předpis prizmatické korekce ani v jednom případě. U šesti pacientů byl výsledek optimální (85,8 %). V jednom případě (14,2 %) bylo k dosažení dostatečného pole jednoduchého binokulárního vidění při pohledu dolů nutné kompenzační postavení hlavy (graf 2).

Analýza provedených zákroků a zaznamenané komplikace

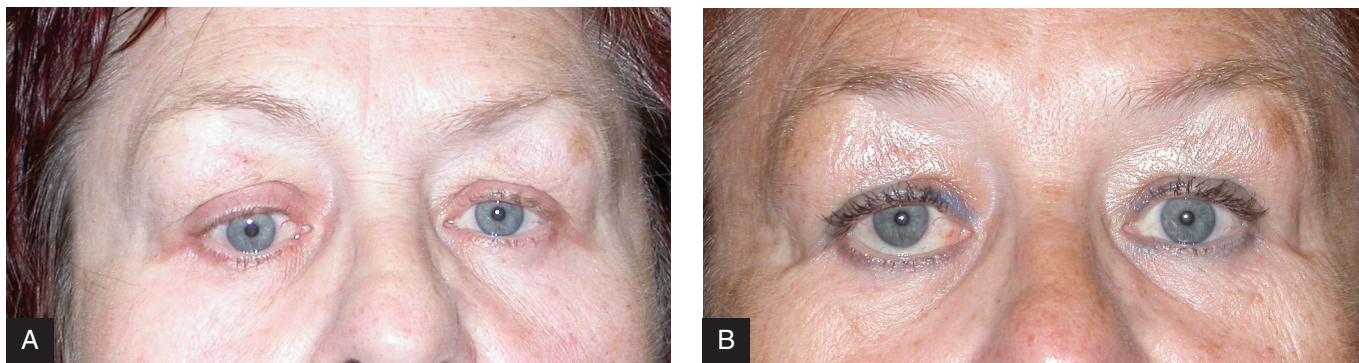
Horizontální úchylna byla řešena ve čtyřech případech, vždy bez použití metody nastavitelných stehů. V jednom případě se podařilo zcela eliminovat diplo-

pii ve všech pohledových směrech. Ve dvou případech byl zákrok ve výsledku mírně podkorigován a byla nutná prizmatická korekce. U jedné z těchto pacientek se zdál pooperační výsledek dobrý a podkorigování výkonu s následnou diplopií se projevilo až po nasazení vlastní vysoké myopické korekce, a to díky jejímu prizmatickému efektu (obr. 1). Obě pacientky byly nicméně s prizmatickou korekcí spokojeny a další operační řešení si nepřály. Toto podkorigování výkonu bylo u obou pacientek patrné ihned za 4 hodiny po zákroku. Zde by tedy technika nastavitelných stehů byla jednoznačně přínosem. V jednom případě byl výsledek po operaci také dobrý, nicméně při kontrole za šest měsíců se nově objevila vertikální úchylna, kterou pacient zatím řeší kompenzačním postavením hlavy (prizmatickou korekcí ani reoperaci nechce). Pacient je silný kuřák a kouřil během celé léčby i v pooperačním období.

V osmi případech byla řešena vertikální úchylna. Ve třech případech bez použití nastavitelných stehů, v pěti případech s použitím této metody. Ve čtyřech případech byly výsledky výborné, bez diplopie v přímém pohledovém směru i při čtení (obr. 2). Všichni čtyři pacienti byli operováni metodou nastavitelných stehů. Pozdní vertikální hyperkorekci jsme zaznamenali celkem dvakrát. V jednom případě za týden po operaci pomocí nastavitelných stehů. Pravděpodobná etiologie vzniku této komplikace je diskutována dále. Výsledkem byla rušivá diplopie při pohledu dolů. Pacient stav řešil mírným předklonem hlavy při čtení. Byla mu nabídnuta další operace, tu ale zatím odmítl, se stávajícím stavem je zatím spokojen. Ve druhém případě se pozdní vertikální hyperkorekce objevila až 3 měsíce po operaci u pacientky operované bez použití nastavitelných stehů. Příčinou byla kontrakce dolního přímého svalu na druhém oku. Za 9 měsíců byla provede-



Obr. 3. Pacientka s restrikcí dolního přímého svalu vpravo (a). Za šest měsíců po operaci je patrna hypertropie vpravo v důsledku restrikce dolního přímého svalu vlevo (b), rušivá diplopie je hlavně při pohledu dolů (c). Po retropozici dolního přímého svalu vlevo je pacientka bez diplopie při pohledu vpřed i dolů (d, e)



Obr. 4. Pacientka s restrikcí dolního a vnitřního přímého svalu vpravo před operací (a). Po jejich retropozici je postavení paralelní, pacientka bez diplopie, je patrna pooperačně vzniklá retrakce dolního víčka vpravo (b)

na retropozici dolního přímého svalu na druhém oku metodou nastavitelných stehů s výborným výsledkem (obr. 3). Kompenzační postavení hlavy v mírném záklonu přetrvávalo u jednoho pacienta operovaného bez použití nastavitelných stehů (další operační řešení si nepřál). U jedné pacientky, operované taktéž bez použití nastavitelných stehů, byla vertikální úchylna pooperačně dobře korigována. Šest měsíců po operaci se ale objevila úchylna horizontální i s drobnou reziduální vertikální složkou. Tento stav si vyžádal reoperaci. Retrakci dolního víčka po retropozici dolního přímého svalu jsme zaznamenali ve větší či menší míře u všech pacientů po retropozici dolního přímého svalu (obr. 2c, 4b). Ani v jednom případě si pacienti nepřáli stav řešit kosmetickou plastickou operací. Kombinované úchylny (vertikální i horizontální) byly řešeny dvakrát, v obou případech metodou nastavitelných stehů s dobrým výsledkem (obr. 4).

DISKUSE

Restriktivní strabismus při endokrinní orbitopatii je v konečném stadiu způsoben druhotnou fibrózou oko-hybných svalů. Pro správnou indikaci k chirurgické léčbě je velmi důležité tento typ strabismu odlišit od inkomitantního strabismu paralytického. Zatímco u paralytického strabismu je cílem posílit funkci postiženého svalu (13, 18), u strabismu restriktivního se snažíme naopak funkci postiženého svalu oslabit. V naprosté většině případů tedy provádíme retropozici postiženého svalu. Chirurgické řešení tohoto typu strabismu s sebou každopádně nese celou řadu nástrah a otázek.

Velmi důležité je stanovit časový plán – tedy kdy tyto pacienty operovat. První podmínkou je, aby byl pacient po celkové

stránce stabilizován. Úzká spolupráce s endokrinologem je naprosto nezbytná (8). Oční nález musí být minimálně půl roku stabilní (16). Pokud zvažujeme více chirurgických zákroků, měl by být strabismus řešen až po dekompresi očnénice a před operací víček. Neměl by být opomenut ani zákaz kouření. Kouření je jednoznačně spjato s těžším průběhem endokrinní orbitopatie (23, 25). Kuřáci s EO častěji postupují dekompresi očnénice i operaci restriktivního strabismu (19). Na našem pracovišti doporučujeme vyčkat s operačním zákrokem aspoň rok po stabilizaci stavu (pokud to psychický stav pacienta dovolí). V našem souboru jsme i přes jednoznačné dodržení této podmínky dvakrát zaznamenali v průběhu šesti měsíců po operaci změnu postavení očí. U jednoho pacienta po operaci na horizontálních svalech jsme podruhé zaznamenali nově vzniklou restrikci na dolním přímém svalu, tedy úchylnu vertikální. U jedné pacientky se naopak po operaci na vertikálních svalech objevila s odstupem restrikce i na vnitřních přímých svalech.

Další podmínkou pro úspěšnou operaci, je správně identifikovat, který sval je postižen. Nejčastěji se setkáme s hypotropií (postižení dolního přímého svalu) či esotropií (postižení vnitřního přímého svalu). Restrikce na více svalech ale nejsou výjimkou. Vždy je tedy nutné vyšetřit motilitu očí jak monokulárně (dukce), tak binokulárně (verze). Do základního vyšetření patří i zakrývací test (cover test) a měření úchylny pomocí prizmatických hranolů. Pro naplánování a úspěšné provedení operačního zákroku je zcela nepostradatelný test pasivní dukce. Je možné jej provést v lokální anestezii. Při jasné restrikci diagnostikované z klinického obrazu je možné pacienta této zátěže ušetřit. Provedení testu pasivní dukce by ale nikdy nemělo být opomenuto ve sporných případech. Restrikce dolního přímého svalu může totiž někdy díky kompen-

začním mechanismům imitovat hyperfunkci dolního šikmého svalu na druhém oku (hypertropie v addukci) či pseudoparalýzu horního šikmého svalu na druhém oku (tortikolis a náklon hlavy k rameni). Při chybném stanovení diagnózy by v těchto případech měla operace na šikmých svalech katastrofální následky (16). Taktéž peroperačně, v celkové anestezii, je provedení testu pasivní dukce a zhodnocení stupně restrikce jednotlivých oko-hybných svalů základem k dobrému pooperačnímu výsledku, jak bude diskutováno později. Test provádíme jak na začátku operace, tak na jejím konci.

Pravděpodobně nejobtížnější je ovšem rozhodnout, o kolik milimetrů provést vlastní retropozici fibroticky změněných svalů. Dosud publikované nomogramy, které se s úspěchem používají při operacích konkomitantních strabismů, jsou založené na hodnocení velikosti úchylny očí. Využití těchto nomogramů při operacích strabismu při EO, zejména při vertikálních úchylnách, však často vede k neúspěchu a nutnosti další operace. Pokud je výrazně fibroticky změněn vnitřní přímý sval, malé retropozice nemají příliš velký efekt. Na druhé straně mohou mít velké retropozice výraznější efekt, než by se dalo očekávat. Buckley (3) doporučuje provádět u pacientů s EO u malých úchylnách větší retropozice a u velkých úchylnách naopak menší retropozice než dle klasických normogramů. U vertikálních deviací je situace ještě složitější. Je nutno mít především na paměti, že nejdůležitější pro pacienta a kvalitu jeho života je eliminovat diplopii nejen v primárním postavení, ale i při pohledu dolů, při čtení. Při fibrotickém dolním přímém svalu je plně indikovaná jeho retropozice. Nicméně pokud má pacient jen malou hypotropii bulbu a trpí diplopií jen při pohledu vpřed (nikoliv dolů), bude retropozice dolního přímého svalu sice korigovat postavení v přímém pohledovém směru, ale může způsobit hypertropii při pohledu dolů.

Někteří chirurgové proto doporučují (jako prevenci tohoto problému) provést v těchto případech bilaterální retropozici dolního přímého svalu (3). Pokud je vertikální úchylna velká, a to jak v přímém pohledovém směru, tak při pohledu dolů, je možné kombinovat retropozici dolního přímého svalu s retropozicí horního přímého svalu na druhém oku. Další možností je pak cílit výsledné postavení na mírné podkorigování v přímém pohledovém směru – tuto drobnou reziduální úchylnu většinou pacienti dokáží pomocí fúzních mechanismů eliminovat.

Bylo publikováno i několik inovativních operačních postupů, které mohou zlepšit výsledky, a to zejména při vertikálním restriktivním strabismu u EO. Nguyen (17) doporučuje nejprve peroperačně zhodnotit stupeň restrikce jednotlivých svalů. Po uvolnění svalu od skléry pak velikost retropozice dózovat podle druhého oka tak, aby velikost největší možné pasivně prováděné dukce v daném pohledovém směru byla na obou očích stejná. Del Canto (6) uvádí až 85% úspěšnost s jinou technikou. Doporučuje určit místo budoucí fixace retroponovaného svalu také až peroperačně. Po uvolnění svalu od skléry je vhodné ponechat relaxovaný sval volně ležet na sklěře a fixovat ho v místě, na které se sám při primárním postavení bulbu přiloží. Ideální je, dle našich zkušeností, využít kombinaci obou operačních postupů s metodou nastavitelných stehů.

Bylo popsáno více technik, jak je možno refixovat sval ke sklěře. Často diskutovaná je právě technika nastavitelných stehů. Někteří autoři prokázali s použitím této techniky zlepšení pooperačních výsledků u různých typů strabismu v dospělosti (4, 10, 11). V jiných studiích se přínos této techniky prokázat nepodařilo (2, 24, 26). Také publikované výsledky operací restriktivního strabismu při EO s použitím této metody jsou rozdílné (15, 28). Někteří autoři tuto techniku při operacích restriktivního strabismu doporučují, jiní naopak upozorňují na její rizika, zejména nebezpečí „sklouznutí“ fibroticky změněného svalu.

V našem souboru se technika nastavitelných stehů ukázala jako velmi přínosná a doporučujeme ji. Je ale pravdou, že adjustace u tohoto typu strabismu se nám zdá ve srovnání s adjustací u komitantních strabismů obtížnější pro fibroticky změněné tuhé svaly. Lépe a jednodušeji se, podle našich zkušeností, v těchto případech svaly „povolují“ než „přitahují“. Primárně proto cílíme vlastní pooperační výsledek na mírné podkorigování. Vlastní adjustaci provádíme 2 - 6 hodin po operaci. Výsledek adjustace pak

vždy kontrolujeme i s pacientovou vlastní brýlovou korekcí.

Možné komplikace při operacích strabismu jsou všeobecně známé. Některé z nich (peroperační i pooperační) jsou ale typické právě pro pacienty s restriktivním strabismem při EO. Patří k nim zejména nebezpečí peroperační ztráty svalu v orbitě, pozdní vertikální hyperkorekce a v neposlední řadě změna postavení víčka.

Vzhledem k tomu, že svaly bývají často změněny v tuhé fibrotické pruhy, je třeba k nim během operace přistupovat mnohem opatrněji a bez bezpečného zajištění svalu se vyvarovat prudšího tahu za sval. Při neopatrné manipulaci hrozí spontánní ruptura svalu (zejména v místě jeho úponu ke sklěře). Tuto komplikaci jsme v našem souboru nezaznamenali ani v jednom případě.

Pozdní vertikální hyperkorekce po retropozici dolního přímého svalu je jednou z nejčastějších příčin návratu diplopie u pacientů s EO, incidence je udávána až 50% (22). Tento problém není bohužel možno vyřešit ani technikou nastavitelných stehů. K hyperkorekci dochází až v pozdějším pooperačním období. Hyperkorekce, která vznikne během prvních dvou dnů až dvou měsíců po operaci, je pravděpodobně způsobena změnami, ke kterým dochází v důsledku hojení retroponovaného svalu, zejména jeho adhezí ke sklěře. Za jednu z možných příčin je považováno „sklouznutí“ svalu po vstřebání šicího materiálu. Při použití nevstřebatelného šicího materiálu bylo prokázáno méně hyperkorekcí vzniklých v časném pooperačním období (12). Hyperkorekce, která vznikne až za dva měsíce a později, je způsobena velmi pravděpodobně restrikcí ipsilaterálního antagonisty či kontralaterálního dolního přímého svalu. V mírných případech pomůže prizmatická korekce, v závažnějších je nutný další chirurgický zákrok (16). V našem souboru jsme pozdní vertikální hyperkorekci zaznamenali dvakrát. Jednou týden po operaci pomocí nastavitelných stehů za použití vstřebatelného šicího materiálu. Tato zkušenost nás vedla k přehodnocení operačního postupu. V současné době jsme přešli při retropozici dolního přímého svalu metodou nastavitelných stehů k používání nevstřebatelného materiálu. Při retropozicích ostatních svalů nadále používáme vstřebatelný šicí materiál. Ve druhém případě vznikla tato komplikace až 3 měsíce po operaci u pacientky operované bez použití nastavitelných stehů v důsledku kontrakce dolního přímého svalu na druhém oku.

Chirurgie na horním a dolním přímém svalu může vést také ke změně pozice

víčka. Nejčastěji se setkáváme s retrakcí dolního víčka po retropozici dolního přímého svalu. Byly publikovány studie, které doporučují jako prevenci vzniku retrakce dolního víčka provést peroperačně maximální uvolnění dolního přímého svalu od ostatních retraktorů víčka a Lockwoodova ligamenta (20, 7). Na druhé straně může vést tato disekce k extenzivnímu jizvení a potencovat tak nebezpečí vzniku hyperkorekce (27). V našem souboru jsme určitý stupeň retrakce dolního víčka zaznamenali u všech pacientů po retropozici dolního přímého svalu. Ani v jednom případě nebyla natolik rušivá, aby si vyžádala plastickou operaci.

Výsledky operací strabismu při EO publikované ve světové literatuře jsou velmi variabilní. Procento reoperací se pohybuje od 17 % až k 45 %. V české odborné literatuře je této problematice doposud věnováno jen málo prostoru. Obecně se dá říci, že u restriktivního strabismu při EO jsou prognosticky nejpříznivější čistě horizontální úchylny. Horší prognózu mají úchylny vertikální a nejobtížněji řešitelné jsou úchylny kombinované, s mnohočetnými restrikcemi (16). V našem souboru jsme dosáhli jednoznačně lepších výsledků ve skupině pacientů operovaných metodou nastavitelných stehů. Současně v této skupině bylo i vyšší zastoupení prognosticky horších typů strabismu s mnohočetnými restrikcemi. Je nutno připustit, že určitou roli zde může hrát nejen změna operační techniky, ale také lidský faktor. Při řešení těchto typů strabismu je velmi důležité získat zkušenosti z praxe. Pacienti operovaní metodou nastavitelných stehů byli operováni později, tedy i chirurg měl o něco více zkušeností. Velmi dobré výsledky jsme ale v konečném důsledku (po reoperaci či s prizmatickou korekcí) dosáhli i ve skupině operované bez použití nastavitelných stehů.

Na základě našich zkušeností doporučujeme klást velký důraz i na edukaci pacienta. Pacienti by vždy měli být podrobně seznámeni s průběhem operace, měla by jim být objasněna možná rizika a komplikace zákroku. Při retropozici dolního přímého svalu bychom neměli zapomenout pacienty informovat o nebezpečí vzniku retrakce dolního víčka. Také bychom měli vždy upozornit na možnou nutnost další operace, a to eventuelně i na druhém „zdravém“ či „lepší“ oku. Za zcela zásadní považujeme zdůraznění cíle operace – tedy vymizení diplopie v přímém pohledovém směru a při pohledu dolů. Upozornění, že v ostatních pohledových směrech může diplopie přetrvávat, je vhodné pacientům

opakovat. Nereálná očekávání mohou totiž vést v pooperačním období jak k nespokojenosti pacienta, tak k frustraci chirurga. Naopak, pokud je pacient podrobně poučen a má reálná očekávání, může být velmi příjemným překvapením, že diplopie vymizí i v dalších pohledových směrech.

ZÁVĚR

Operace restriktivního strabismu u pacientů s endokrinní orbitopatií metodou nastavitelných stehů se v našem souboru ukázala jako velmi přínosná. V souboru pacientů operovaných touto metodou jsme zaznamenali nižší procento reoperací či nutnosti prizmatické korekce. Na základě výsledků naší studie a informací

získaných z literatury jsme došli k následujícím závěrům a doporučením, která aplikujeme v praxi:

1. Operaci restriktivního strabismu u pacientů s endokrinní orbitopatií provádíme až v klidové fázi onemocnění. Před operací musí být oční nález minimálně 6 měsíců stabilní, pokud to pacientův psychický stav dovolí, doporučujeme vydržet aspoň 1 rok. Nesmí být přítomny žádné známky aktivity EO. Onemocnění štítné žlázy musí být stabilizováno.
2. Pacientům velmi důrazně zakazujeme kouření.
3. Při operaci tohoto typu strabismu preferujeme nyní jednoznačně metodu nastavitelných stehů. Vlastní pooperační výsledek cílíme primárně na mírné podkorigování. Adjustaci provádíme 2 až 6 hodin po operaci. Výsledek adjustace kontrolujeme vždy

i s pacientovou vlastní brýlovou korekcí.

4. Při retropozici dolního přímého svalu provádíme jen minimální zadní disekci.
5. Velký důraz klademe na důkladnou edukaci pacienta a zdůraznění cíle operace.

Obecně je při operaci restriktivního strabismu u pacientů s EO nejobtížnějším krokem správné načasování výkonu a vytvoření vhodného operačního plánu. Nezbytným předpokladem je velmi dobrá znalost této problematiky. Při dodržení základních pravidel (důkladné vyšetření, vhodný operační plán i technika) je v současné době možné docílit u většiny pacientů vymizení diplopie a restituci dostatečně velkého pole binokulárního jednoduchého vidění. Pozitivní dopad úspěšně provedené operace na kvalitu života těchto pacientů je obrovský (9, 14).

LITERATURA

1. **Bartley, G.B., Fatourechi, V., Kadmas, E.F. et al.:** Chronology of Graves' ophthalmopathy in an incidence cohort. *Am J Ophthalmol*, 1996; 121: 426–434.
2. **Bishop, F., Doran, R.M.:** Adjustable and non-adjustable strabismus surgery: a retrospective case-matched study. *Strabismus*, 2004; 12: 3–11.
3. **Buckley, E.G.:** Restrictive Strabismus. In: Plager DA, editor. *Strabismus surgery: basic and advanced strategies*. Oxford: Oxford University Press, 2004.
4. **Currie, Z.I., Shipman, T., Burke, J.P.:** Surgical correction of large-angle exotropia in adults. *Eye(Lond)*, 2003; 17: 334–9.
5. **Čmelo, J., Chynoranský, M., Podoba, J. et al.:** Endokrinná orbitopatia – epidemiologické súvislosti. *Čes. a slov. Oftal.*, 2006; 62(6): 373–380.
6. **Del Canto, A.J., Crow, S., Perry, J.D. et al.:** Intraoperative relaxed muscle positioning technique for strabismus repair in thyroid eye disease. *Ophthalmology*, 2006; 113: 2324–2330.
7. **Evans, D., Kennerdell, J.S.:** Extraocular muscle surgery for dysthyroid myopathy. *Am J Ophthalmol*, 1983; 95: 767–771.
8. **Ferková, S., Chynoranský, M., Podoba, J. et al.:** Spolupráca oftalmológa a endokrinológa při liečbě endokrinnéj orbitopatie. *Čes a slov Oftal*, 2007; 63(2): 108–116.
9. **Hatt, S.R., Leske, D.A., Kirgis, P.A. et al.:** The effects of strabismus on quality of life in adults. *Am J Ophthalmol*, 2007; 144: 643–7.
10. **Keech, R.V., Scott, W.E., Christensen L.E.:** Adjustable suture strabismus surgery. *J Pediatr Ophthalmol Strabismus*, 1987; 24: 97–102.
11. **Keech, R.V., Hecker, R.R.:** Adjustable suture strabismus surgery for acquired vertical deviations. *J Pediatr Ophthalmol Strabismus*, 1988; 25: 159–63.
12. **Kerr, N.:** The role of thyroid eye disease and other factors in the overcorrection of hypotropia following unilateral adjustable suture recession of the inferior rectus (An American ophthalmological society thesis). *Trans Am Ophthalmol Soc*, 2011; 109: 168–200.
13. **Krásný, J., Brunnerová, R., Syslová J. et al.:** Desetiletý rozbor operací poruch motility na Oční klinice FNKV v Praze. *Čes. a slov. Oftal.*, 2007; 63(4): 249–261.
14. **Liláková, D., Hejčmanová, D., Nováková, D.:** Vliv strabismu na kvalitu života dospělých. *Čes a slov Oftal*, 2003; 59(3): 184–187.
15. **Lueder, G., T., Scott, W.E., Kutsche, P.J. et al.:** Long-term results of adjustable surgery for strabismus secondary to thyroid ophthalmopathy. *Ophthalmology*, 1992; 99: 993–7.
16. **Nardi, M.:** Squint surgery in TED – hints and fints, or why Graves' patients are difficult patients. *Orbit*, 2009; 28(4): 245–250.
17. **Nguyen, V.T., Park, D.J.J., Levin, L. et al.:** Correction of restricted extraocular muscle motility in surgical management of strabismus in Graves' ophthalmopathy. *Ophthalmology*, 2002; 109: 384–388.
18. **Pellarová, H., Autrata, R., Unčovská, E. et al.:** Výsledky chirurgie strabismu dospělých. *Čes a slov Oftal*, 2009; 65(6): 208–216.
19. **Rajendram, R., Bunce, C., Adams, G. et al.:** Smoking and strabismus surgery in patients with thyroid eye disease. *Ophthalmology*, 2011; 118: 2493–2497.
20. **Scott, W.E., Thalacker, J.A.:** Diagnosis and treatment of thyroid myopathy. *Ophthalmology*, 1981; 88: 493–498.
21. **Skov, C.M., Mazow, M.L.:** Managing strabismus in endocrine eye disease. *Can J Ophthalmol*, 1984; 19: 269–274.
22. **Sprunger, D.T., Helveston, E.M.:** Progressive overcorrection after inferior rectus recession. *J Pediatr Ophthalmol Strabismus*, 1993; 30: 145–148.
23. **Stan, M.N., Bahn, R.S.:** Risk factors for development or deterioration of Graves' ophthalmopathy. *Thyroid*, 2010; 20: 777–83.
24. **Sundaram, V., Haridas, A.:** Adjustable versus non-adjustable sutures for strabismus. *Cochrane database Syst Rev*, 2005; (1): CD004240.
25. **Thorton, J., Kelly, S.P., Harrison, R.A. et al.:** Cigarette smoking and thyroid eye disease: a systematic review. *Eye*, 2007; 21: 1135–45.
26. **Tripathi, A., Haslett, R., Marsh, I.B. et al.:** Strabismus surgery: adjustable sutures – good for all? *Eye (Lond)*, 2003; 17: 739–42.
27. **Wright, K.W.:** Late overcorrection after inferior rectus recession. *Ophthalmology*, 1996; 103: 1503–1507.
28. **Zhang, M., S., Hutchinson, A.K., Drack, A.V. et al.:** Improved ocular alignment with adjustable sutures in adults undergoing strabismus surgery. *Ophthalmology*, 2012; 119: 396–402.