

# Ako zvládnuť úzku zrenicu?

Böhm P.

Privátne Očné centrum, Bratislava

Práca bola publikovaná v prednáškovej forme na XV. výročnom kongrese Slovenskej oftalmologickej spoločnosti 13. 11. 2009 v Žiline.

## SÚHRN

V práci je popísaný nový irigačný iris retractor pre operácie kataraty v úzkej zrenici. Je modifikáciou irigačného násadca z bimanuálnej irigácie aspirácie, ktorý má na svojom konci umiestnený háčik gombíkovitého tvaru. Tento umožňuje odhrnutie okraja úzkej zrenice a vizualizáciu zvyškov kortexu v ekvatoriálnej oblasti kapsuly. Puzdro šošovky tak môže byť bezpečne vyčistené pri použití aspiračnej kanyly v chirurgovej druhej ruke.

**Kľúčové slová:** retractor, operácia katarakty, úzka zrenica

## SUMMARY

*How to Manage the Narrow Pupil?*

I describe a new irrigating iris retractor for cataract surgery in small pupils. The retractor, a modified irrigating handpiece has a smooth button-like iris hook in the front. The hook is inserted into the margin of a small pupil and retract the pupil peripherally to allow visualisation of cortical remnant in the equatorial area of the lens capsule. The capsule can then be safely cleaned using the aspirating handpiece in the surgeon's other hand.

**Key words:** retractor, cataract surgery, small pupils

Čes. a slov. Oftal., 66, 2010, No. 5, p. 220–222

## ÚVOD

Úzka zrenica predstavuje pre mikrochirurgiu katarakty zvýšené riziko peroperačných komplikácií. Vyskytuje sa pri rôznych chorobných stavoch ako sú pseudoexfoliatívny syndróm (PES), stavy po predných uveitídach v dôsledku zadných synechií, u pacientov v pokročilom veku, u diabetikov, u glaukomatikov liečených miotikami, u poúrazových stavov či vysokej hypermetropii. V posledných rokoch sa čoraz častejšie stretávame s tzv. intraoperative floppy iris syndrómom (IFIS). Popísal ho v roku 2005 Chang a Campbell (1) ako dôsledok nežiadúceho účinku tamsulosinu blokátora alfa 1 receptorov v hladkej svalovine, ktorý sa používa v liečbe benígnej hypertrofiie prostaty a charakterizuje ho trias príznakov: undulujúca dúhovka, progresívne zužovanie zrenice počas operácie a prolabs dúhovky do operačných incízií a ústia fako typu.

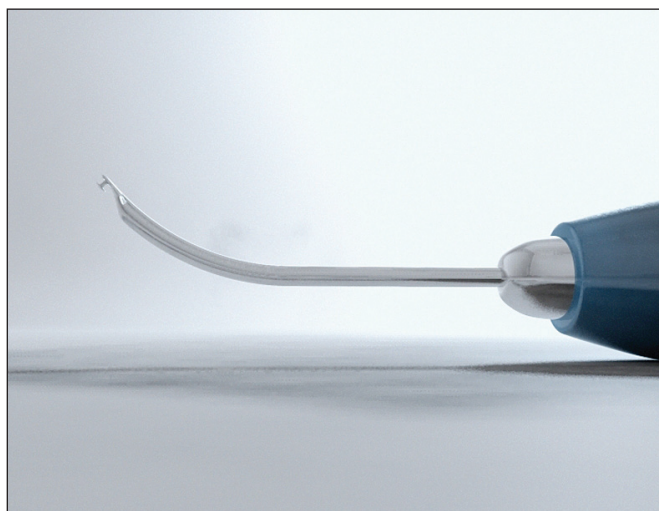
Zvládnutie operácie katarakty v úzkej zrenici závisí od správnej voľby operačného postupu, ev. kombinácie viacerých stratégií tak, aby operácia prebehla bez vážnejších komplikácií. Chirurg má k dispozícii 4 základné stratégie, ktoré umožňujú zlepšenie podmienok pri operácii katarakty v úzkej zrenici či IFIS, ktoré popísal Tjia (2). Sú to jednak **prostriedky farmakologické** – aplikácia mydriatik (alfa agonistov) ako adrenalin, fenylefrin, epinefrin, do prednej komory ev. v kombinácii s predoperačnou aplikáciou atropínu (3). Tento postup má však limitujúci účinok a podľa mojich skúseností je efektívny len u malého percenta pacientov. Ďalšou stratégiou je **využitie viskomateriálov** ako nástroja na dosiahnutie primeranej mydriázy a ochrany vnútroočných tkanív počas operácie. Často sa používa v kombinácii so strečinkom zrenice. Využívame hlavne kohezívne viskomateriály s vysokou molekulárnou hmotnosťou, ktorými dokážeme vytvoriť viskomydriázu v súčinnosti s disperznými, ktoré aplikujeme jednak pod tak aj nad dúhovku cirkulárne pre jej stabilizáciu pri IFIS. Tretou nie

menej dôležitou stratégiou je **úprava parametrov prístroja**. Cieľom je znížiť dynamiku prietoku čiže eliminovať príliš veľké výkyvy tlaku v prednej komore, to znamená zníženie výšky flaše infúzneho roztoku, zníženie prietoku a zníženie aspirácie. Prevenciou prolabsu dúhovky do raniiek je aj precízna konštrukcia raniiek tak, aby boli dokonale vodotesné. Nakoniec sú to rôzne **chirurgické pomôcky slúžiace na rozšírenie zrenice**. Sú to zrenicové dilatátory rôznych dizajnov aj materiálov ako Graethrov pupilárny dilatátor (4), ďalej flexibilné nylónové dúhovkové retractory, ktoré sa zavádzajú cez limbálne incízie. Modifikovanú techniku s použitím flexibilných iris retractorov pri IFIS popísal Oetting (5). Najnovší pupilárny prstencový dilatátor navrhol Malyugin (6). Jeho zavedenie do zrenice pomocou injektora je jednoduchšie ako u predchádzajúcich prstencov a navyše stabilizuje dúhovku aj pri IFIS. Všetky tieto pomôcky sa zavádzajú do oka v priebehu operácie a na záver je nutné ich explantovať. Neexistuje žiadne všeobecné odporúčanie, ktorú z týchto pomôcok by mal operatér použiť. Závisí to od konkrétnej situácie a individuálnej preferencie určitej techniky. U očí, ktoré majú predispozíciu k úzkej zrenici je vo väčšine prípadov zrenica po štandardnej farmakologickej príprave obvykle dostatočne široká na to, aby bolo možné urobiť kapsulorexu aj fakoemulzifikáciu. Pre užšie zrenice je najvhodnejšou technikou fako crack, resp. vertical chop, pri ktorej je možné za pomoci vyššej aspirácie a chopperu rozlúpať jadro na menšie časti a následne ich aspirovať. K zúženiu zrenice najčastejšie dochádza práve počas fakoemulzifikácie. Následné odstránenie zvyškov kortikálnych hmôt pomocou irigácie aspirácie môže byť potom v podmienkach úzkej zrenice hlavným problémom. Pri nedostatočnej vizualizácii hrozí ruptúra zadného puzdra alebo nedostatočné vyčistenie zadného puzdra a ponechanie zvyškov šošovky v ekvatoriálnych oblastiach puzdra. Pre tento prípad bol navrhnutý špeciálny nástroj irigačný iris retractor, ktorý je modifikáciou irigačného handpiecu bimanuálnej I/A. (7) Je opatrený gombíkovitým koncom, ktorý slúži na odťahnutie okraja zrenice počas I/A, tým umožňuje bez-


pečnú /A. Pod kontrolou zraku je tak možné dôkladne vyčistiť kapsulu cirkulárne až k ekvátoru a pripraviť tak puzdro šošovky na implantáciu umelej vnútroočnej šošovky. Máme k dispozícii dve modifikácie irigačného iris retraktora. Iris retraktor typ 1 (obr. 1) má gombíkový koniec umiestnený tak aby neprečnieval cez obvod irigačnej kanyly. Rýchlosť prúdenia irigačného roztoku je 25 ml/min. Výhodou je, že prejde do prednej komory cez štandardnú 0,9mm (20 G) limbálnu incíziu. Iris retraktor typ 2 má pracovný koniec umiestnený na obvode irigačnej kanyly na jej konci smerom nadol, pričom irigácia prúdi priamo cez otvorený koniec irigačnej kanyly (obr. 2). Výhodou je maximálny prietok nad rovinou dúhovky, ale pre vstup do oka je potrebná o niečo väčšia limbálna incízia 1,1 mm (19G).

## METODIKA

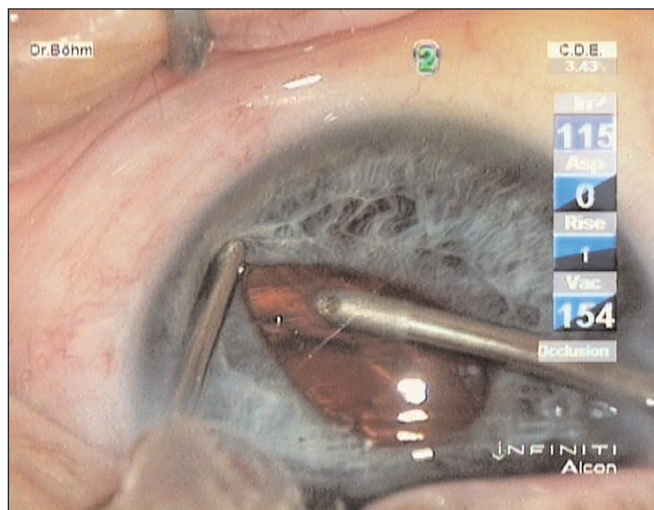
V predoperačnej príprave aplikujeme cyklopentolát 1%, fenefrin gtt 10% a diklofenak. Rohovková incízia 2,2 mm jednorázovým incíznym nástrojom je obvykle situovaná pri č. 12. 20G (0,9 mm) limbálne incízie sú umiestnené pri č. 9 a 3. Do prednej komory aplikujeme viskomateriál hydroxypropyl metylcelulózu 2,5% (Hypromel) a sodium hyaluronát 1,2% (Provisc). Do prednej komory zavedieme cez incíziu pri č. 3 irigačný iris retraktor, ktorý drží operatér v ľavej ruke a pomáha pri fixácii bulbu počas vytvárania prednej cirkulárnej kapsulorexie, pri ktorej používame kapsulárnou mikropinzetou zavedenou do PK cez limbálnu incíziu pre č. 9. Ak je zrenica nedostatočne široká napríklad v dôsledku zadných synechií, pomocou iris retraktora urobíme synechiolýzu a následne retrakciu zrenice, čo umožňuje bezpečnú kapsulorexiu pod kontrolou zraku. Po hydrodisekcii a hydrodelineácii robíme štandardnú fako-



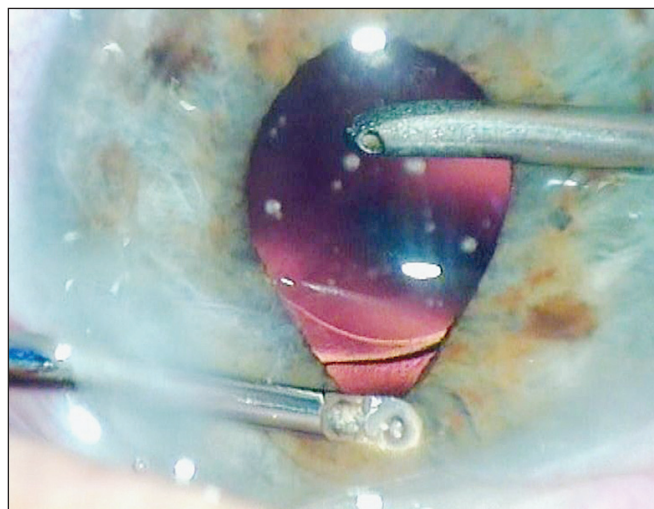
Obr. 1. Irigačný iris retraktor typ 1.



Obr. 2. Irigačný iris retraktor typ 2.



Obr. 3. Bimanuálna irigácia/aspirácia šošovkových hmôt pomocou irigačného iris retraktora



Obr. 4. Kontrola pozície VOŠ v kapsule počas aspirácie viskomateriálu

emulzifikáciu technikou vertical phaco chop, cez 2,2mm rez. Po odstránení všetkých fragmentov jadra nasleduje bimanuálna irigácia aspirácia zvyškov šošovkových hmôt za použitia irigačného iris retraktora. Retraktor inzerujeme do okraja zrenice a jemne odtlačíme okraj periférne a postupným klzavým pohybom vizualizujeme kortikálne hmoty až po ekvatoriálnu oblasť postupne v rozsahu 360° (obr. 3). Počas I/A je aspirácia 250 ml/min., prietok 25 ml/min. Po I/A nasleduje implantácia vnútroočnej šošovky po aplikácii viskomateriálu do PK. Správnu polohu haptík VOŠ v kapsule skontrolujeme počas odsávania viskomateriálu za použitia irigačného iris retraktora (obr. 4.)

## DISKUSIA

Irigačný iris retraktor je vhodný pre mikrochirurgov, ktorí používajú bimanuálnu techniku I/A. Je možné ho využiť v rôznych situáciách komplikovaných úzkou zrenicou. Oproti iným chirurgickým pomôckam má niekoľko výhod. Umožňuje chirurgovi dokončiť operáciu v prípade progresívne sa zužujúcej zrenice cez pôvodné dve limbálne incízie bez toho, aby použil ďalšie incízie a inzeroval flexibilné nylonové iris

retraktory alebo iné dočasné implantáty dilatujúce zrenicu. Irigačný iris retraktor je možné využiť už v úvode operácie pri tvorbe cirkulárnej kapsulorexy v prípade úzkej zrenice v dôsledku centrálnych zadných synechií. Chirurg retrahuje zrenicu a rozrušuje zadné synechie pomocou irigačného iris retraktora v jednej ruke, zatiaľ čo vytvára kapsulorexu pomocou mikropinzety inzerovanej cez druhú limbálnu incíziu v druhej ruke. V prípadoch komplikovaných ruptúrou zadného puzdra sa takmer vždy stretávame s konstrikciami zrenice. Irigačný iris retraktor nám v týchto prípadoch pomôže odstrániť prolabovaný sklovec, zvyšky kortikálnych hmôt alebo fragmentov šošovkového jadra technikou bimanuálnej prednej vitrektómie. V prípadoch zúženia zrenice v závere operácie nám irigačný iris retraktor pomôže overiť si správnu pozíciu vnútroočnej šošovky aj jej haptík v kapsule počas I/A viskomateriálu z prednej komory retrakciou zrenice (8). V poslednom čase to čoraz viac oceňujeme pri implantáciách torických VOŠ. Navyše retraktor umožňuje zachovanie normálneho tvaru a funkcie zrenice po operácii.

## ZÁVER

Irigačný iris retraktor predstavuje ďalšiu z možností ako zvládnuť úzku zrenicu, ktorá sa vyskytne počas operácie a umožňuje chirurgovi dokončiť operáciu bez komplikácií. Je to nástroj, ktorý má široké uplatnenie v rôznych komplikovaných situáciách, kde vizualizáciu chirurgovi sťažuje úzka zrenica.

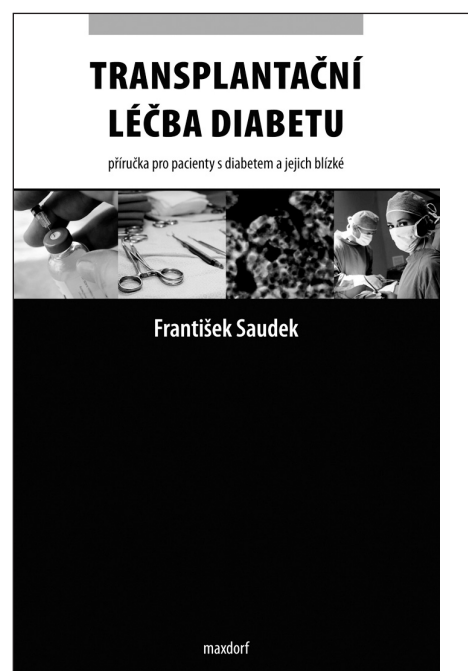
## LITERATÚRA

1. **Chang, D.F., Campbell, J.R.:** Intraoperative floppy iris syndrome associated with tamsulosin. *J Cataract Refract Surg.*, 2005; 31; 4: 664–673.
2. **Tjia, K.F.:** Cataract Refractive Surgery Today March 2007; 2: 52–53.
3. **Masked, S., Shaleen, B.:** Combined preoperative topical atropine sulfate 1% and. intracameral nonpreserved epinephrine hydrochloride 1:2500 for management of intraoperative floppy – iris syndrome. *J Cataract Refract Surg.*, 2007; 33; 4: 580–582.
4. **Graether, J.M.:** Graether pupil expander for managing the small pupil during surgery. *J Cataract Refract Surg.*, 1996; 22; 3: 530–535.
5. **Oetting, T.A., Omphroy L.C.:** Modified technique using flexible iris retractors in clear corneal cataract surgery. *J Cataract Refract Surg.*, 2002; 28; 4: 596–598.
6. **Malyugin, B.:** New Iris Ring Useful for Cataract Cases with Small Pupils and Weak Zonules, *Eurotimes*, February 2008, p. 14.
7. **Böhm, P., Horvath, J., Záhorcová, M.:** Irrigating iris retractor for complicated cataract surgery. *J Cataract Refract Surg.*, 2009; 35; 3: 419–421.
8. **Böhm, P.:** Usefulness of hydroimplantation technique for foldable IOL implantation. *J Cataract Refract Surg.*, 2010; 36; 9: 1623–1624.

*Do redakcie doručeno dne 2. 6. 2010*

*Do tisku prijato dne 15. 10. 2010*

MUDr. Peter Böhm  
Mládežnícka 12  
841 10 Bratislava  
e-mail: peter@bohm.sk



František Saudek

## TRANSPLANTAČNÍ LÉČBA DIABETU

Příručka pro pacienty s diabetem a jejich blízké

Maxdorf 2010, 120 str.

ISBN: 978-80-7345-222-3

Cena: 145 Kč

Formát: 130 x 200 mm, brož.

Publikace je srozumitelnou příručkou pro pacienty s pokročilými komplikacemi diabetu, kteří budou léčeni některou z transplantačních metod. Pacienti a jejich blízcí se dozví o léčebných možnostech, výhodách a nevýhodách transplantační léčby. V knize nechybí zodpovězení často kladených otázek ani slovníček základních pojmů.

Objednávky zasílejte e-mailem nebo poštou: Nakladatelské a tiskové středisko ČLS JEP, Sokolská 31, 120 26 Praha 2, fax: 224 266 226, e-mail: nts@cls.cz. Na objednávce laskavě uveďte i jméno časopisu, v němž jste se o knize dozvěděli.