

KAZUISTIKY

Léčba choroidální neovaskulární membrány preparátem ranibizumab (Lucentis): kazuistika

Němec P., Benešová Ž., Hejsek L.

Oční klinika 1. LF UK a ÚVN, Praha, přednosta doc. MUDr. Jiří Pašta, CSc.

SOUHRN

Uvádíme kazuistiku naší 73leté pacientky s nejlépe korigovanou zrakovou ostrostí (NKZO) pravého oka 6/9 a levého oka 6/36. Vstupní vyšetření očního pozadí u zmíněné pacientky prokazuje bilaterální projevy věkem podmíněné okulární degenerace (VPMD). Vpravo je pouze suchá forma, vlevo FAG a OCT vyšetření potvrzuje přítomnost aktivní okulární neovaskulární membrány (CNVM). Pacientku jsme indikovali k zahájení léčby ranibizumabem (Lucentis, 0,5 mg). Měsíc po první aplikaci se NKZO zvyšuje na 6/15, čtyři měsíce po třetí aplikaci (6 měsíců po zahájení terapie) je NKZO stabilizována na úroveň 6/12 a aktivita CNVM je minimální.

Klíčová slova: věkem podmíněná okulární degenerace, okulární neovaskulární membrána, anti-VEGF, ranibizumab

SUMMARY

Treatment of the Choroidal Neovascular Membrane by Ranibizumab (Lucentis): A Case Report

A 73-year-old woman presented with a best-corrected visual acuity of 6/9 in her right eye and 6/36 in her left eye. Fundus examination revealed signs of age related macular degeneration in both eyes. In her right eye it was just dry form of the disease, in left one an elevated lesion associated with retinal cystoid edema was detected. Ocular coherence tomography and fluorescein angiogram confirmed a subfoveal occult choroidal neovascular membrane. We decided for intravitreal ranibizumab (Lucentis, 0.5 mg) treatment. One month after first injection, best-corrected visual acuity improved to 6/15 in her left eye. After six months, best-corrected visual acuity further improved to 6/12, with complete resolution subretinal fluid on ocular coherence tomography.

Key words: age related macular degeneration, occult choroidal neovascularization, anti-VEGF, ranibizumab

Čes. a slov. Oftal., 66, 2010, No. 3, p. 134–137

ÚVOD

Věkem podmíněná makulární degenerace je jedna z nejčastějších příčin výrazného poklesu zrakové ostrosti u pacientů nad 50 let (1, 2, 5). Prevalence se zvyšuje z 1,6 % lidí mezi věkem 52–64 let k 28 % u lidí starších 75 let. Má tendenci být bilaterální s rizikem postižení druhého oka až ve 40 % do pěti let (2, 5). Onemocnění je považováno za multifaktoriální. Za významné se považují genetické faktory, vliv hypertenze, výživové faktory a procesy přirozeného stárnutí buněk. Tzv. vlhká forma této nemoci je podmíněna rozvojem choroidální neovaskularizace. Choroidální neovaskularizace (CNV) znamená růst novotvořených kapilár přes Bruchovu membránu do subretinálního prostoru nebo do prostoru pod retinální pigmentový epitel. Obecně se CNV projevuje na jakémkoliv místě, kde dojde k lézi Bruchovy membrány. Prorůstání neovaskulárních cév přes narušenou Bruchovu membránu stimuluje závažnou fibroplastickou reakci tkáně, která je později odpovědná za vývoj fibrovaskulární jizvy. Nejčastějším projevem aktivity CNV je exsudace působící serózní ablací RPE. V pokročilých stádiích je součástí obrazu krvácení. Zprvu bývá

drobné při okrajích fibrovaskulárního ložiska, později difuzní a vytváří obraz hemoragické ablace RPE a sítnice.

Vzhledem k nejasné etiologii je i léčba značně problematická a diskutabilní. V posledních 25 letech byla zvláště pro vlhkou formu vyvinuta celá řada terapeutických postupů. Těmito technikám v posledních letech jednoznačně vévodí anti-VEGF terapie. Z podstaty názvu vyplývá antiangiogenní charakter této terapie, který je ještě doplněn u různých preparátů různou úrovní antiedemického působení (blokáci vyšší permeability novotvořených cév).

METODIKA

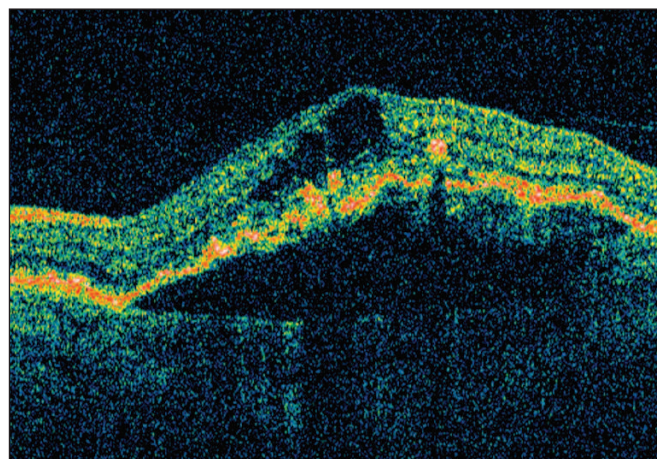
V naší kazuistice uvádíme případ 73leté pacientky s bilaterální věkem podmíněnou okulární degenerací. Pacientka s příbližně roční anamnézou projevů suché formy VPMD, přichází v září 2009 se změnou funkce jejího levého oka. Pacientka udává pokles ZO levého oka. Dobu trvání této změny není schopna přesně určit, všimla si jí náhodou při zakrytí pravého oka při domácím úklidu.

Vyšetření prokazuje klidnou bilaterální artefakii s ojedinělými zákaly v sklivci. Na fundu pravého oka v biomikroskopickém obraze nacházíme typické změny pigmentového listu sítnice – RPE (přesuny a drobné drúzy) u suché formy VPMD. Vlevo biomikroskopicky elevace fovey s poruchami RPE a drobným cystoidním edémem v retinálních vrstvách. Pacientka je indikována k OCT a FAG vyšetření. OCT vyšetření (OCT III-Stratus, time domain) (obr. 1) ukazuje na transfoveolárním lineárním horizontálním skenu cystoidní změny retinálních vrstev ve foveole, četné poruchy RPE a výraznou elevaci linie RPE aktivním procesem okulní CNVM (sérohemoragická aktivita). OCT mapa makuly (obr. 2) vykazuje tloušťku sítnice v centrálním poli (1 mm) 266 um a ztluštění (prosáknutí) sítnice v dolních subsegmentech mapy. V pozdních fázích FAG vyšetření (obr. 3) dochází ke klasickému prokreslení obrazu okulní CNVM.

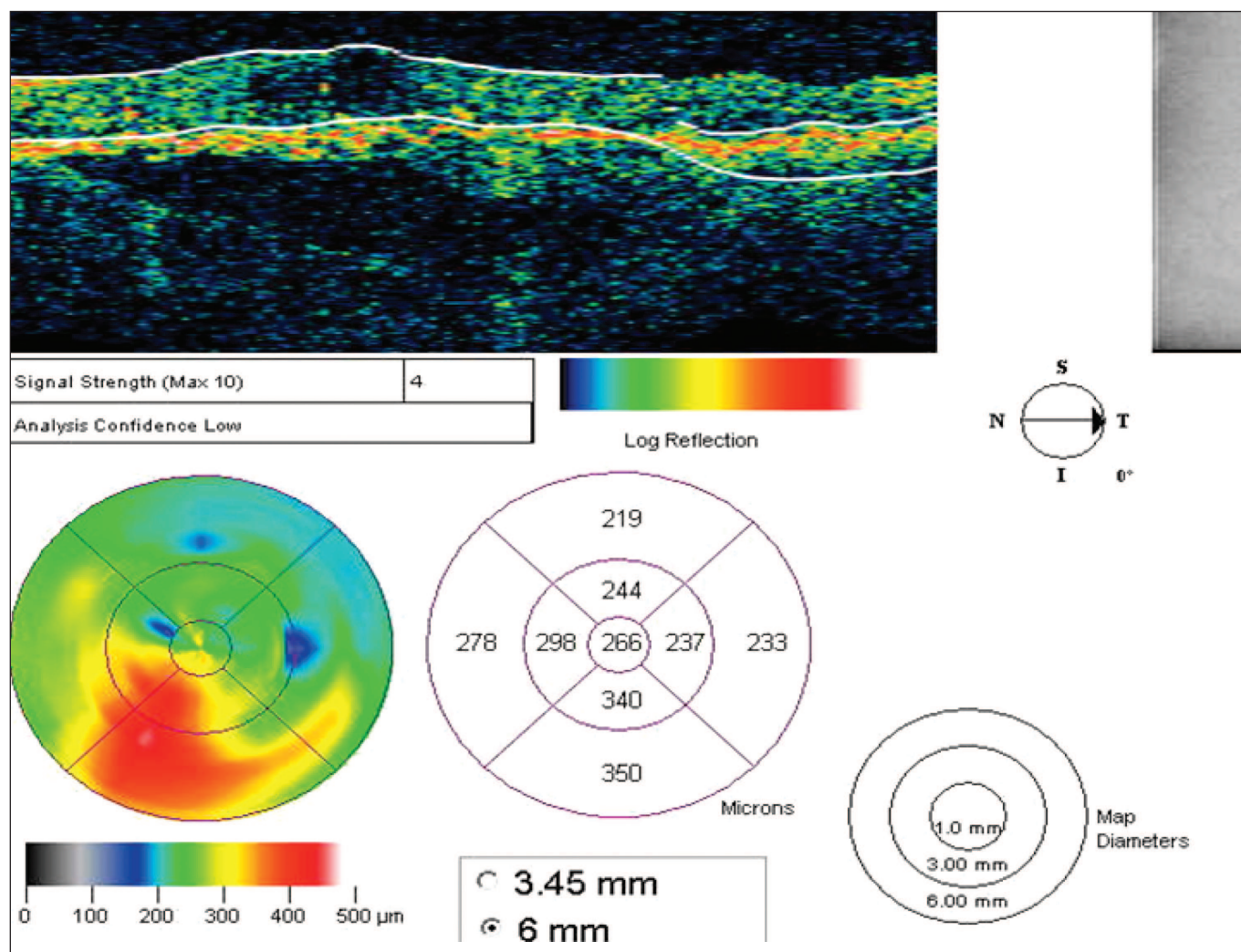
Pacientka je zařazena do programu anti-VEGF terapie. Angiografická vizita indikuje terapii ranibizumabem (Lucentis) 0,5 mg ve třech iniciálních dávkách a dále dle vývoje patologie. Pacientka podstupuje předvýkonové interní vyšetření. Samotnou aplikaci provádíme standardním způsobem – 3,5 mm od limbu po mobilizaci spojivky šikmo transsklerálně. Následuje aplikace ATB v kapkách (Tobradex gtt.) a sterilní krytí. V intervalu 30 minut po aplikaci kontrolujeme NOT a pacientku propouštíme do domácí péče. Před každou následující aplikací je provedeno vyšetření ZO, NOT a vyšetření na štěrbinové lampě (přední segment a fundus).

VÝSLEDKY

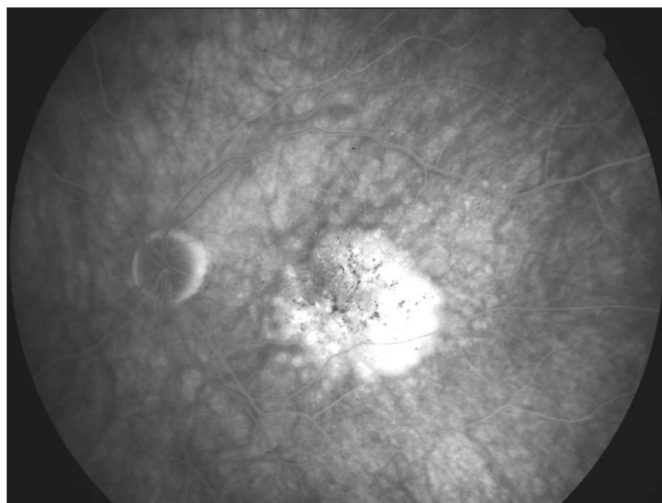
Aplikace i meziaplikační období probíhá bez komplikací. Subjektivně pacientka snáší léčbu bez problémů a již první měsíc od zahájení léčby je výrazně spokojena.



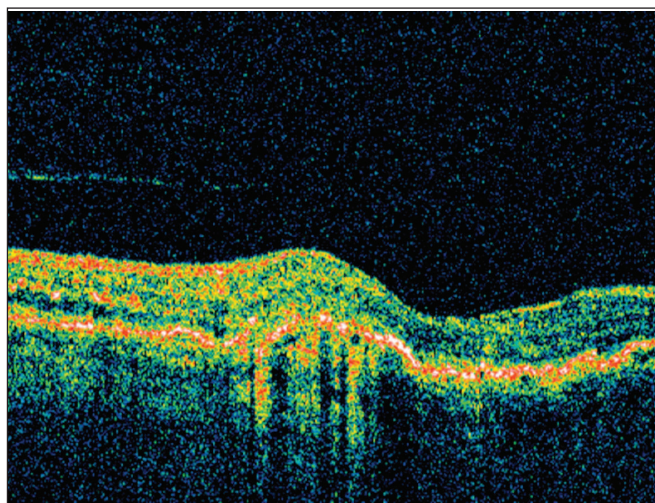
Obr. 1.



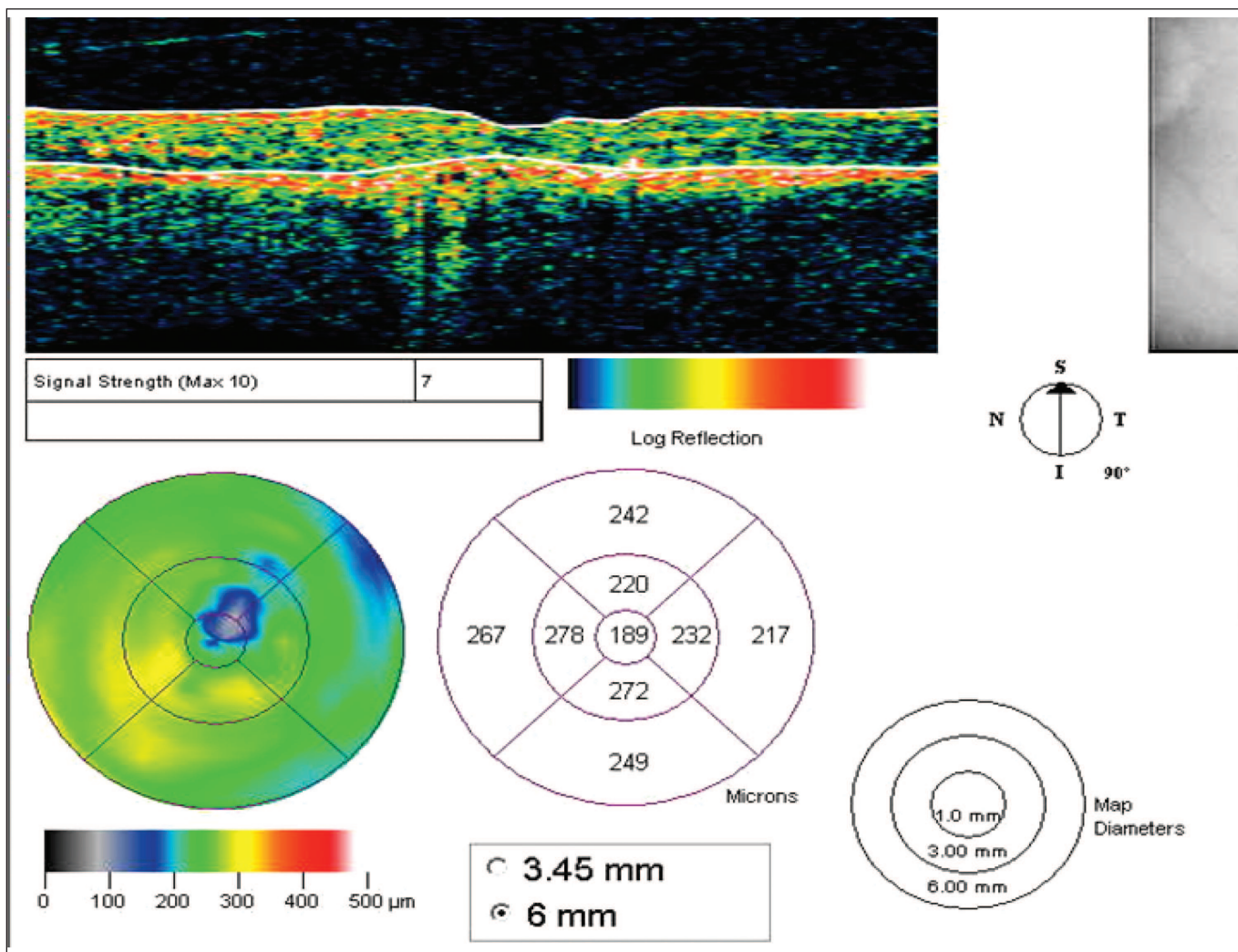
Obr. 2.



Obr. 3.



Obr. 4.



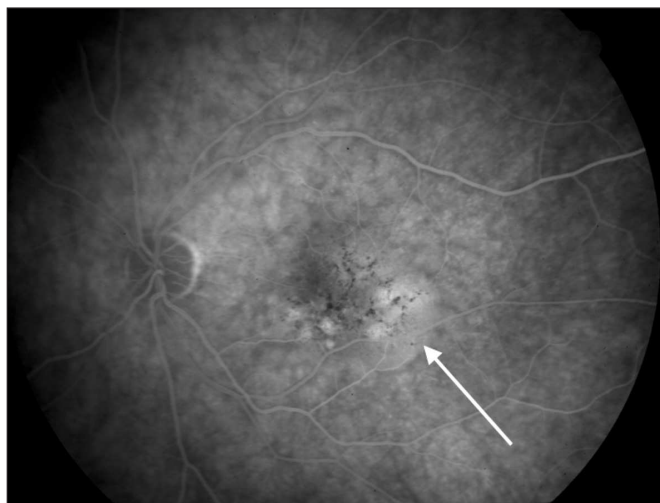Obr. 5.

Před druhou aplikací (měsíc po zahájení terapie) je NKZO 6/15, biomikroskopicky zaznamenáváme ústup elevace ve fovee.

Po třech měsících od zahájení terapie (měsíc po třetí dávce) provádíme podrobné komplexní vyšetření: NKZO, NOT, vyšetření předního segmentu, sklivce, OCT makul a FAG.

NKZO se z výchozím 6/36 zlepšila na 6/12, nitrooční tlak

zůstává po celou dobu ve fyziologickém rozmezí do 20 mmHg, nález na předním segmentu nevykazuje žádné změny oproti vstupním datům – transparentní rohovka a PK, klidná duhovka, volná funkční zornice, klidná artefakie. Ve sklivci detekujeme výraznější známky likvifikace, které ovšem pacientka nijak rušivě nevnímá. Na OCT lineárním transfoveolárním skenu zřetelný ústup exsudativní aktivity ložiska – oploštění li-



Obr. 6.

nie RPE a ústup serózních cyst v retinálních vrstvách. Stejně tak FAG dokumentuje ústup aktivity ložiska, četné difuzní defekty RPE v celé makule jsou dobře patrné.

Po šesti měsících od zahájení terapie je pacientka opět kompletně vyšetřena v našem centru (v mezidobí kontroly probíhají ve spolupracujících diagnostických centrech). NKZO zůstává 6/12, NOT 18 mmHg, nález na předním segmentu bez vývoje. Na fundu v OCT obraze (obr. 4) dominuje prakticky kompletní ústup aktivity pod RPE, elevace RPE se smíšenou reflexivitou (odpovídá neaktivní membráně) je juxtafoveolárně nazálně. V samotných sítnicových vrstvách je nález již zcela bez edému, jak dokumentuje i OCT mapa makuly (obr. 5). Na FAG obraze v pozdní fázi vidíme ústup aktivity ve foveole, drobné prosáknutí přetrvává inferotemporálně extrafoveolárně (obr. 6, plná šipka).

DISKUSE

Anti-VEGF terapie je v posledních pěti letech nejrozšířenější formou léčby VPMD. Jde o první „nedestruktivní“ metodu – metodu, která přímo brání novotvorbě cév, snižuje permeabilitu novotvořených cév a má protinflatorní účinek. Vzhledem ke specifickému mechanismu účinku je léčba pomocí anti-VEGF účinná u všech forem CNV – klasické, minimálně klasické i okulní. Tento fakt potvrzují i závěry studií, které provázely uvedení různých preparátů. Konkrétně u ranibizumabu (Lucentis, rekombinantní humanizovaná monoklonální protilátka, která neutralizuje většinu aktivních forem VEGF-A) studie Marina, Anchor a Pier dokumentují rychlý efekt zavedené terapie (3, 6), zlepšení zrakových funkcí o 3 řádky ETDRS u 35 % pacientů a stabilizaci či zlepšení u celých 90 % pacientů. Těchto výsledků většinou dosahujeme již v iniciační fázi

léčby. Efekt a trvalost výsledků je individuální – ve sledovacím období doplňujeme léčbu dle aktuálního vývoje nemoci.

V případě naší pacientky s aktivním okulním typem CNV byla primární odezva na zavedenou terapii velmi uspokojivá (typ pacienta/patologie – responder). Prakticky okamžitě nastupující útlum aktivity ložiska a zlepšení zrakových funkcí přetrvává i po půl roce od zahájení terapie. Pacientka je subjektivně značně spokojená. Nevyskytly se žádné komplikace ani při samotných aplikacích ani postoperačně. Pacientka je pravidelně monitorována v diagnostickém centru a je informována o pravděpodobné nutnosti další doplňující terapie v budoucnosti.

ZÁVĚR

V naší kazuistice 73leté pacientky s věkem podmíněnou makulární degenerací, kterou jsme léčili anti-VEGF terapií (ranibizumab, Lucentis), ukazujeme na příznivý anatomický a funkční efekt zavedené terapie. Zavedení anti-VEGF terapie umožnilo kvalitativní skok v péči o starší pacienty s vlhkou formou věkem podmíněné makulární degenerace.

LITERATURA

1. **Bressler NM, Bressler SB, Fine SL.:** Age-related macular degeneration. *Surv Ophthalmol* 1988; 32: 375–413.
2. **Bressler NM.:** Age-related macular degeneration is the leading cause of blindness. *JAMA* 2004; 291: 1900–1901.
3. **Brown DM, Kaiser PK, Michels M. et al.:** Ranibizumab versus verteporfin for neovascular age-related macular degeneration. *N Engl J Med* 2006; 355: 1432–1444.
4. **Hee MR, Baumal CR, Puliafito CA. et al.:** Optical coherence tomography of age-related macular degeneration and choroidal neovascularization. *Ophthalmology* 1996; 103: 1260–1270.
5. **Margherio RR, Margherio AR, DeSantis ME.:** Laser treatments with verteporfin therapy and its potential impact on retinal practices. *Retina* 2000; 20: 325–330.
6. **Rosenfeld PJ, Heier JS, Hantsbarger G, Shams N.:** Tolerability and efficacy of multiple escalating doses of ranibizumab (Lucentis) for neovascular age-related macular degeneration. *Ophthalmology* 2006; 113: 623–632

Do redakce doručeno dne 23. 6. 2010

Do tisku přijato dne 9. 7. 2010

*As. MUDr. Pavel Němec
Univerzita Karlova v Praze – 1. lékařská fakulta
Oční klinika 1. LF a ÚVN Praha
U vojenské nemocnice 1200
169 02 Praha, Czech Republic
pavel.nemec@uvn.cz*