

Implantace stenopeické aniridické zadněkomorové nitrooční čočky u pouřazových stavů – ano či ne?

Došková H., Vlková E., Hlaváčová P.

Oftalmologická klinika MU a FN Brno, přednosta prof. MUDr. Eva Vlková, CSc.

SOUHRN

Otevřená poranění postihující přední i zadní segment oka patří mezi závažné stavy, mnohdy vyžadující několik na sebe navazujících chirurgických výkonů. Anatomickým i funkčním následkem bývá často monokulární parciální či totální aniridie spolu s afakií. Jednou z možností korekce těchto stavů je sekundární implantace stenopeické aniridické zadněkomorové nitrooční čočky (PC IOL).

Klíčová slova: poranění oka, pouřazová afakie, aniridie, sekundární implantace zadněkomorových nitroočních čoček

SUMMARY

Implantation of the Stenopeic Aniridia Posterior Chamber Intraocular Lens after the Trauma – Yes or No?

Perforating injuries involving the anterior as well as the posterior segment of the eye count among serious conditions requiring several consequential surgical treatments. The anatomical and functional result is often monocular partial or total aniridia together with aphakia. One among the possibilities to correct this condition is the secondary implantation of the stenopeic aniridia posterior chamber intraocular lens (PC IOL).

Key words: eye injury, posttraumatic aphakia, aniridia, secondary implantation of the posterior chamber intraocular lenses

Čes. a slov. Oftal., 66, 2010, No. 2, p. 67–70

ÚVOD

Výsledným stavem mnoha případů kombinovaných poranění předního i zadního segmentu oka bývá aniridie a afakie. Oba tyto nálezy jsou příčinou nejen anatomického, ale zejména funkčního postižení s příznaky snížené zrakové ostrosti, trvalého oslnění a kosmetického defektu. Sdělení se zabývá problematikou sekundárních implantací zadněkomorových aniridických nitroočních čoček, které jsou jednou z variant korekce pouřazové aniridie a afakie.

MATERIÁL A METODIKA

Do naší retrospektivní studie bylo zařazeno celkem 13 očí, u kterých byla provedena sekundární implantace zadněkomorové aniridické nitrooční čočky. V souboru bylo 11 mužů a 2 ženy, průměrný věk souboru byl 48,3 let. Doba sledování byla 2–275 měsíců (Ø 145,15 měsíců). Předoperační diagnózy jsou uvedeny v tabulce 1. Ve všech případech se jednalo o afakické oči s pouřazovými defekty plateau duhovky nebo závažnou plegií zornice. U všech očí byla v předchozí chirurgické intervenci provedena pars plana vitrektomie (PPV). Souhrn všech předchozích operačních výkonů před vlastní sekundární implantací zahrnuje tabulka 2. U osmi pacientů byl přítomen sekundární glaukom, který vznikl jako následek primárního poranění. Ve všech případech byly hodnoty nitroočního tlaku kompenzovány lokální antiglaukomatózní terapií. K sekundární implantaci bylo přistoupeno v rozmezí 9–22 měsíců (Ø 8,92 měsíců) od posledního chirurgického výkonu. Sekundární implantace byla provedena technikou sklerální fixace nitrooční čočky v meridiánu 3 a 9 hodiny. Nitrooční čočka byla fi-

xována na obou haptických částech dvěma polypropylenovými stehy, implantována do zadní komory širokým sklerálním tunelem a konce fixačních stehů byly překryty u č. 3 a č. 9 předem vytvořenou trojúhelníkovou sklerální lamelou při limbu. Typy a parametry implantovaných nitroočních čoček jsou uvedeny v tabulce 3. Na obr. 1 a 2 jsou zobrazeny implantované PC IOL firmy Morcher a Ophtec, včetně dostupných barevných variant.

Tab. 1. Předoperační nálezy


Stp. vulnus penetrans corneae	10x (76,9%)
• aniridia partialis	7x (53,9%)
• aniridia totalis	3x (23,1%)
Cicatrix corneae	10x (76,9%)
Stp. contusionem bulbi cum luxat. lentis post.	3x (23,1%)
Plegia pupillae	3x (23,1%)
Aphakia postoperativa	13x (100%)
Stp. pars plana vitrectomiam (PPV)	13x (100%)
Glaucoma secundarium	8x (61,53%)

Tab. 2. Souhrn operačních výkonů před implantací PC IOL

Stp. suturam vuln. penetrans	10x (76,9 %)
Stp. ablationem prolapsus iridis	7x (53,9 %)
Stp. PPV + extr. cat. traum.+ extr. corp. alieni intraoculare (CAI) + tamp. olei siliconi (SO)	8x (61,5 %)
Stp. cerclage + pars plana endofako + PPV+ SO	3x (23,1 %)
Stp. evacuationem SO	13x (100,0 %)

Tab. 3. Parametry implantovaných PC IOL

Morcher 67F	7krát
• PMMA	
• Ø diafragmatu 10 mm	
• Ø optické části 5 mm	
• axiální délka IOL 12,5 mm	
• barva černá	
Ophtec 311	6krát
• PMMA	
• Ø diafragmatu 9 mm	
• Ø optické části 4 mm	
• axiální délka IOL 13,75 mm	
• barva černá, hnědá, zelená, modrá	

**Obr. 1. Stenopeická aniridická PC IOL Morcher 67F****Obr. 2. Stenopeická aniridická PC IOL Ophtec 311 (barevná varianta zelená, modrá a hnědá)**

VÝSLEDKY

Pooperační komplikace časně (do 1. týdne po operaci) jsou uvedeny v tabulce 4. V jednom případě medikamentózně nevládnutelné elevace nitroočního tlaku se současnou disperzí krve v přední komoře a v dutině sklivce, jsme byli nuceni přistoupit k laváži přední komory a pars plana vitrektomii (PPV) cestou 25-G. Jednalo se o případ již předoperačně přítomného sekundárního glaukomu, který však před indikovanou sekundární implantací byl kompenzován. V ostatních případech jsme zaznamenali časnou pooperační elevaci nitroočního tlaku u všech pacientů (7 pacientů) s předoperačně léčeným sekundárním glaukomem. Kromě již zavedené antiglaukomatózní lokální terapie jsme ke kompenzaci tlaku přechodně nasadili in-

Tab. 4. Pooperační komplikace časně

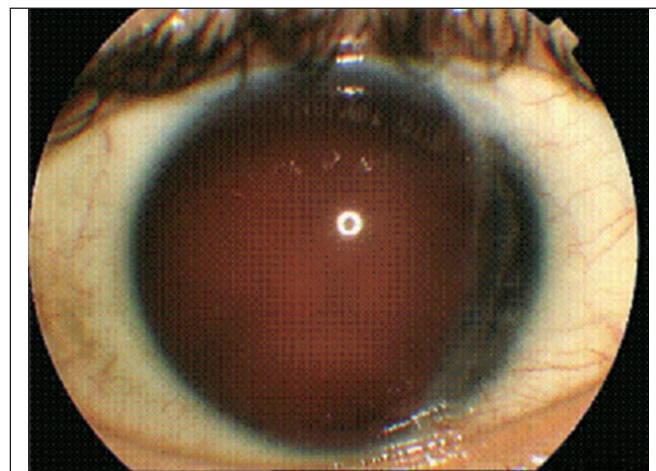
Excesivní hypotonie	1krát (7,7 %)
Krvácení do přední komory a dutiny sklivce	4krát (30,8 %)
Mírná decentrace PC IOL	1krát (7,7 %)
Zvýšení nitroočního tlaku (NT)	12krát (92,3 %)

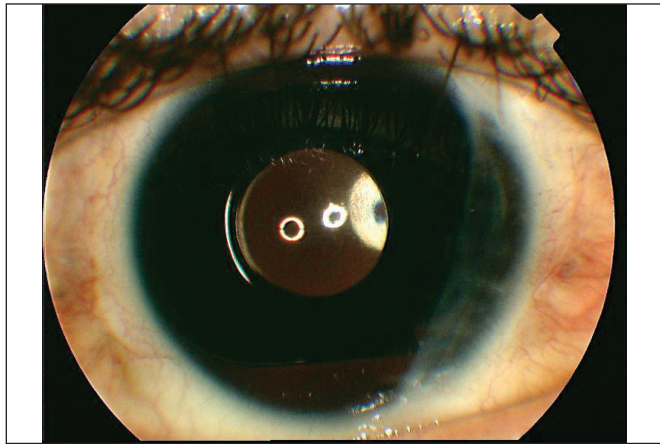
Tab. 5. Pooperační komplikace pozdní

Prožezání sklerální lamely nad suturou IOL	1x (7,7%)
Sekundární glaukom	4x (30,8%)
Klinicky nevýznamná decentrace PC IOL	1x (7,7%)

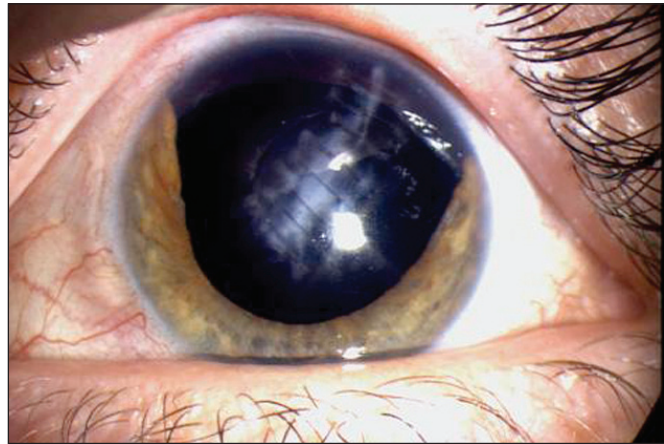
Tab. 6. Subjektivní hodnocení spokojenosti po operaci

Spokojen	8krát (61,5 %)
Stav srovnatelný před operací	3krát (23,1 %)
Nespokojen	1krát (7,7 %)
Stav výrazně horší než před operací	1krát (7,7 %)

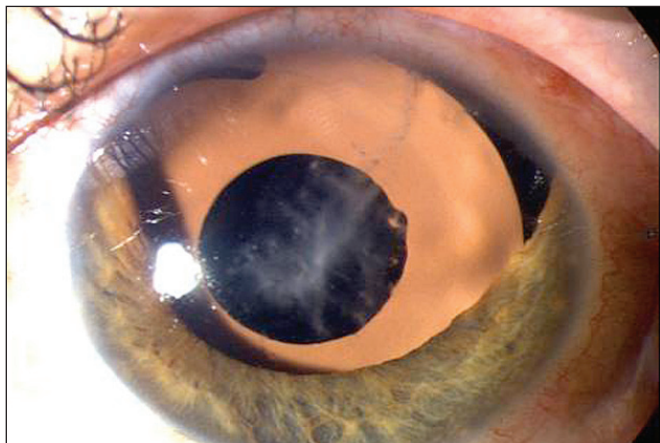
**Obr. 3. Předoperační nálezn před implantací PC IOL Morcher**



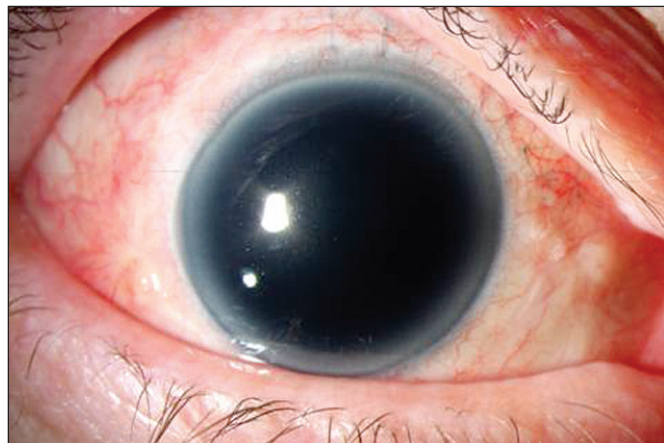
Obr. 4. Pooperační nález po implantaci PC IOL Morcher



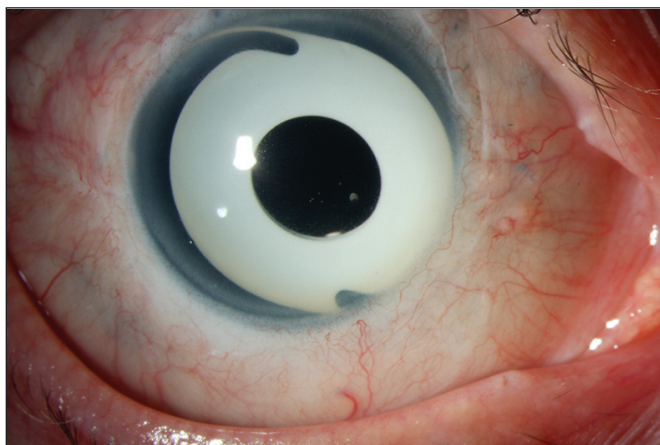
Obr. 5. Nález před implantací hnědé PC IOL Ophtec



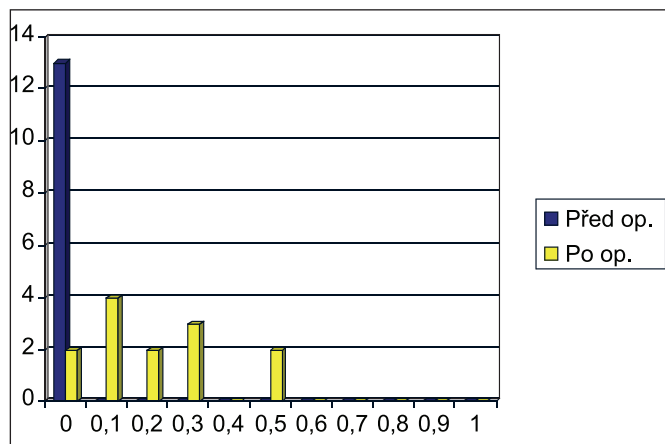
Obr. 6. Nález po implantaci hnědé PC IOL Ophtec



Obr. 7. Nález před implantací modré PC IOL Ophtec



Obr. 8. Nález po implantaci modré PC IOL Ophtec



Graf 1. Nekorigovaná zraková ostrost před operací a na konci sledovacího období

hibitory karboanhydrázy v perorální formě. U 4 pacientů, u nichž nebyl před sekundární implantací diagnostikován sekundární glaukom, byla nasazena jen lokální antiglaukomatózní terapie. Pozdní pooperační komplikace (od 1. týdne po operaci) jsou shrnuty v tabulce 5. Při hodnocení pooperačního nárůstu pacientů s persistujícím sekundárním glaukomem jsme vyloučili všech 8 případů, u kterých byl sekundární glaukom přítomen již před implantací. U zbylých 4 případů po operaci vzniklého sekundárního glaukomu byly hodnoty nitroočního tlaku trvale kompenzovány pouze na lokální antiglaukomatózní tera-

pii. Ani v jednom z případů jsme nezaznamenali odchlípení sítnice nebo klinicky závažnou decentraci PC IOL. U jednoho případu došlo k opakovanému prořezání sutury PC IOL sklerální lamelou. Tento případ byl řešen aplikací kadaverózní skléry nad oblast sklerální lamely. Subjektivní hodnocení výsledku operace je uvedeno v tabulce 6. U 2 případů negativního hodnocení jsou výsledky hodnocení ovlivněny poklesem zrakové ostrosti z důvodu poškození vláken zrakového nervu při sekundárním glaukomu. Příklady nálezů před a po operaci jsou znázorněny na obr. 3, 4, 5, 6, 7 a 8. Výsledné srovnání zrakové ostrosti bez korekce je uvedeno v grafu 1.

DISKUSE

Korekci funkčních i kosmetických aspektů po poranění oka s přítomnou afakií a aniridií (resp. závažnou plegií zornice) lze řešit několika možnými způsoby. Aplikace barevných kontaktních čoček (KČ) je u pórázových stavů limitována schopností tolerance nositele ke každodenní aplikaci. Další omezení aplikace KČ je u pórázových stavů s nepravidelnostmi povrchu rohovky (7). Další možnou variantou korekce ztrátových defektů duhovky je tetování rohovky, např. inkoustová barviva, zlatý prach, organická barviva nebo uveální pigment (1, 7, 8). Nevýhodou těchto technik je toxicita barviva a nepravidelné opacity rohovky (8). Metodou volby korekce pórázových defektů duhovky je i sekundární implantace na duhovku fixovaných barevných implantátů typu Artisan iris claw nitrooční čočka (3). Některé pórázové defekty duhovky jsou však natolik rozsáhlé, že je nelze s úspěchem sanovat žádným chirurgickým rekonstrukčním výkonem a k současné korekci afakie nelze využít žádný běžný nitrooční implantát, uložený do přední komory.

Jednou z možností současné korekce afakie a aniridie je implantace stenopeické zadněkomorové nitrooční čočky (10). První implantát tohoto druhu byl použit v roce 1991 u očí s vrozenou aniridií po předchozí operaci katarakty (5, 7). Mezi nejčastější peroperační komplikace implantací aniridických PC IOL technikou sklerální fixace patří excesivní hypotonie a krvácení (2). Snížení rizika těchto komplikací je možno dosáhnout stabilizací peroperačního nitroočního tlaku zavedením portu s infuzí cestou pars plana sklerotomie. Mezi často popisované komplikace patří i mírné pooperační uveální dráždění (3, 5, 6, 7, 8). Tato pooperační komplikace je uváděna v souvislosti s prolongovaným operačním výkonem. Pro pooperační benefit je důležitá i přesná centrace PC IOL během operačním výkonu (1). Na základě zkušeností autoři doporučují před vlastní implantací použít k označení místa sklerální fixace Thorntonův rohovkový marker. Jednou z nejčastěji popisovaných pooperačních komplikací je persistující sekundární glaukom (2, 4, 7). Výskyt sekundárního glaukomu je připisován závažnosti předoperačního nálezu a peroperačnímu použití viskoelastického materiálu.

V našem souboru se jako nejčastější pozdní pooperační komplikace sekundární implantace stenopeické aniridické PC IOL vyskytl u 4 očí (30,8 %) perzistující sekundární glaukom. Ani v jednom případě nebylo nutno přistoupit k antiglaukomatózní operaci a persistující sekundární glaukom byl kompenzovaný pouze na lokální antiglaukomatózní terapii. Literaturou popisované mírné známky pooperačního nitroočního uveálního dráždění (2, 3, 5, 6, 8) nebyly klinicky závažné a nevyžadovaly léčbu nad rámec běžné pooperační lokální terapie antibiotiky a kortikosteroidy, v některých případech potencionálně přechodnou celkovou léčbou kortikosteroidy, ev. nesteroidními antiflogistiky.

ZÁVĚR

V případě absence sklivcové a kapsulární opory je implantace stenopeické aniridické PC IOL jednou z možných variant korekce pórázových defektů duhovky, spojených s pooperační afakií.

Operační řešení technikou sekundární implantace tohoto typu PC IOL může být výkonem ve svém důsledku plně uspokojujícím pro pacienta (srovnání zrakové ostrosti před a po výkonu), ale na druhé straně vysoce rizikovým díky svým možným pooperačním komplikacím (např. vysoké riziko pooperačního výskytu sekundárního glaukomu). Na základě našich zkušeností je indikace sekundárních implantací aniridických PC IOL technikou sklerální fixace otázkou velmi pečlivé volby na základě plné stabilizace funkčního i anatomického nálezu a v dostatečném časovém odstupu od předchozí operace.

LITERATURA

1. **Burris, T., Holmes-Higgins, D., Silvestrini, T.:** Lamellar intrastromal corneal tattoo for treating iris defects (artificial iris). *Cornea*, 17, 1998: 169–173.
2. **Dong, X., Yu, B., Wie, Lixin.:** Black diaphragm intraocular lens implantation in aphakic eyes with traumatic aniridia and previous pars plana vitrectomy. *J Cataract Refract Surg.*, 29, 2003: 2168–2173.
3. **Lee, S.:** Traumatic aniridia and aphakia after Artisan intraocular lens implantation. *J Cataract Refract Surg.*, 33, 2007: 1341–1342.
4. **Reinhard, T., Sundmacher, R., Althaus, C.:** Irisblenden-IOL bei Traumatisher Aniridie. *Klin Monatsbl Augenheilkd*, 205, 1994: 196–200.
5. **Reinhard, T., Engelhardt, S., Sundmacher, R.:** Black diaphragm aniridia intraocular lens for congenital aniridia: long-term follow-up. *J Cataract Refract Surg*, 26, 2000: 375–381.
6. **Sundmacher, R., Reinhard, T., Althaus, C.:** Black diaphragm intraocular lens in congenital aniridia. *Ger J Ophthalmol.*, 3, 1994: 197–201.
7. **Sundmacher, R., Reinhard, T., Althaus, C.:** Black diaphragm intraocular lens for correction of aniridia. *Ophthalmic Surg.*, 25, 1994: 180–185.
8. **Tanzer, J., Smith, R.:** Black iris-diaphragm intraocular lens for aniridia and aphakia. *J Cataract Refract Surg.*, 25, 1999: 1548–1551.
9. **Thompson, C., Fawzy, K., Bryce, I., Noble, B.:** Implantation of a black diaphragm intraocular lens for traumatic aniridia. *J Cataract Refract Surg.*, 25, 1999: 808–813.
10. **Vlková, E., Došková, H., Vysloužilová, D.:** Korekce afakické aniridie stenopeickou PC IOL. In: *Kniha abstrakt 9. výročního sjezdu Čs. oftalmol. spol. v Brně. Nakladatelství Galén, Praha, 2001, 200 s. ISBN 80-7262-123-8.*

Do redakce doručeno dne 10. 4. 2010

Do tisku přijato dne 10. 5. 2010

*MUDr. Hana Došková, Ph.D.
Oční klinika MU a LF FN Brno
Jihlavská 20
625 00 Brno*