

# Hodnocení opacit zadního pouzdra u různých typů umělých nitroočních čoček

Pozlerová J., Nokolová J., Jirásková N., Rozsival P.

Oční klinika Lékařské fakulty Univerzity Karlovy a Fakultní nemocnice, Hradec Králové,  
přednosta prof. MUDr. Pavel Rozsival, CSc.

## SOUHRN

**Cíl:** Zhodnotit a porovnat výskyt opacit zadního pouzdra (PCO - Posterior Capsule Opacification) u třech typů čoček, a to u tvrdých nitroočních čoček z polymethylmetakrylátu a měkkých nitroočních čoček z hydrofobního akrylátu a ze silikonu u pacientů vyšetřených 7 let po operaci katarakty na Oční klinice FN a LF UK v Hradci Králové.

**Soubor a metodika:** Hodnotili jsme celkem 60 očí (44 pacientů), z toho 20 očí s tvrdou nitrooční čočkou (IOČ) z polymethylmetakrylátu (PMMA) s oblým okrajem, 20 očí s měkkou nitrooční čočkou z hydrofobního akrylátu s ostrým okrajem a 20 očí s měkkou nitrooční čočkou ze silikonu s oblým okrajem. Doba od implantace do vyšetření byla 7 let. Opacity zadního pouzdra byly hodnoceny pomocí softwaru EPCO 2000 (Evaluation of Posterior Capsule Opacification). Intenzita opacit byla subjektivně rozdělena do 4 stupňů. PCO index byl vypočítán pro celou oblast optické části IOČ (total PCO) a pro oblasti jednotlivých stupňů opacit. Vylučujícím kritériem byla Nd:YAG kapsulotomie.

**Výsledky:** Průměr PCO indexu byl pro PMMA IOČ  $0,451 \pm 0,619$ ; akrylátovou IOČ  $0,361 \pm 0,397$  a silikonovou IOČ  $0,552 \pm 0,372$ . Průměrná korigovaná zraková ostrost (KZO) při kontrolním vyšetření byla u PMMA IOČ  $0,79 \pm 0,26$ , u akrylátové IOČ  $0,87 \pm 0,19$  a u silikonové IOČ  $0,78 \pm 0,29$ . Nd:YAG kapsulotomie byla provedena celkem u 20 očí (20 pacientů), z toho u dvanácti očí s PMMA IOČ, dvou očí s akrylátovou IOČ a šesti očí se silikonovou IOČ.

**Závěr:** Ve výskytu PCO ani v KZO mezi PMMA, akrylátovou a silikonovou IOČ nebyl v našem souboru shledán statisticky významný rozdíl. Nejvyšší incidence Nd:YAG kapsulotomie byla u PMMA IOČ, dále u silikonových IOČ a nejnižší incidenci vykazovaly akrylátové IOČ.

**Klíčová slova:** opacity zadního pouzdra, PMMA, hydrofobní akrylát, silikon, EPCO 2000

## SUMMARY

*Evaluation of the Posterior Capsule Opacification in Different Types of Artificial Intraocular Lenses*

**Purpose:** To evaluate and compare posterior capsule opacification (PCO) incidence and the best-corrected visual acuity (BCVA) in patients who underwent the implantation of intraocular lens (IOL) made of polymethylmethacrylate (PMMA), or hydrophobic acrylic material, or silicone material. All patients were examined 7 years after the surgery at the Department of Ophthalmology, University Hospital, Hradec Králové, Czech Republic, E.U.

**Methods:** In this 60 study, sixty eyes (44 patients) were evaluated; 20 eyes with IOLs made of PMMA with round edge, 20 eyes with IOLs made of hydrophobic acrylic material with square edge and 20 eyes with IOLs made of silicone material with round edge. They were examined 7 years after surgery. The eyes treated with Nd:YAG laser capsulotomy were excluded from the EPCO 2000 evaluation. The EPCO 2000 software (Evaluation of Posterior Capsule Opacification) was used for PCO assessment. The density of the opacification was graded clinically from 1 to 4. The BCVA, the PCO index for every PCO grade and total PCO index were compared.

**Results:** Mean of total PCO index for PMMA IOLs was  $0.451 \pm 0.619$ ; for hydrophobic acrylic IOLs  $0.361 \pm 0.397$ ; and for silicone IOLs  $0.552 \pm 0.372$ . During the examination, we have found the BCVA mean to be for PMMA IOLs  $0.79 \pm 0.26$ , for hydrophobic acrylic IOLs  $0.87 \pm 0.19$ , and silicone IOLs  $0.78 \pm 0.29$  respectively. Twenty eyes of twenty patients required Nd:YAG laser capsulotomy: twelve eyes with PMMA IOLs, two eyes with hydrophobic acrylic IOLs, and six eyes with silicone IOLs.

**Conclusions:** In this study, the difference in PCO incidence and BCVA among PMMA, hydrophobic acrylic, and silicone IOLs were not statistically significant. The highest incidence of the Nd:YAG laser capsulotomy was in the group of PMMA IOLs, then in silicone IOLs, and the lowest incidence was in the group of hydrophobic acrylic IOLs.

**Key words:** posterior capsule opacification, PMMA IOL, hydrophobic acrylic IOL, silicone IOL, EPCO 2000

*Čes. a slov. Oftal., 65, 2009, No. 1, p. 12–15*

## ÚVOD

Nejčastější pozdní komplikací po operaci katarakty je výskyt opacit zadního pouzdra (PCO – z angl. Posterior Capsule Opacification). Problematika prevence výskytu PCO patří v dnešní době k jednomu z hlavních směrů výzkumu v oftalmologii. Výskyt PCO je ovlivněn mnoha faktory, z nichž některé můžeme ovlivnit a jiné ne. Mezi těžko ovlivnitelné řadíme

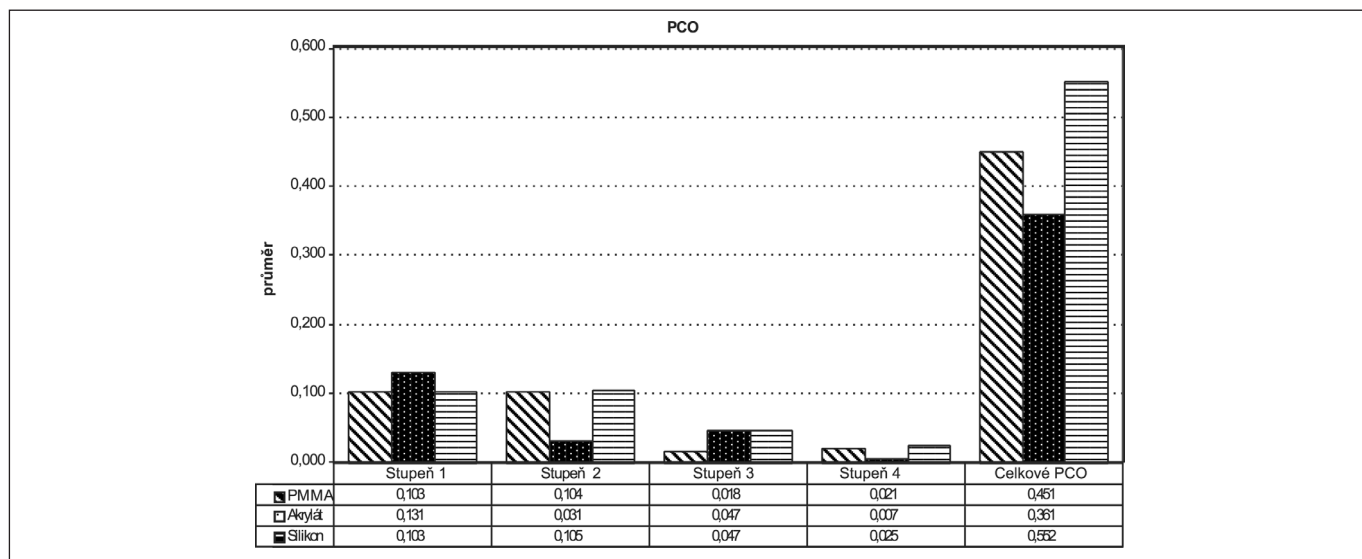
věk, rasu a jiné oční onemocnění pacienta. Mezi faktory, které můžeme ovlivnit, patří operační technika a vlastnosti umělých nitroočních čoček (velikost, tvar a okraj optické části, tvar haptické části a v neposlední řadě i materiál, z kterého je nitrooční čočka vyrobena) [1]. V současné době existuje více možností vyšetření stupně zakalení zadního pouzdra. Žádná z těchto metod ale dosud nebyla přijata jako „zlatý standard“, vzhledem k tomu, že nelze exaktně určit vliv PCO na jednotlivé zrakové funkce, a tak posoudit výhody a nevýhody daných vyšetřovacích metod [8]. V naší práci jsme hodnotili stupeň

opacit zadního pouzdra pomocí softwaru EPCO 2000. Je to metoda subjektivně-objektivní, která číselně v podobě PCO indexů vyjadřuje míru hutnosti zákalů zadního pouzdra, které pak porovnáváme. Cílem naší práce bylo zhodnotit výskyt opacit zadního pouzdra u tvrdých nitroočních čoček z polymethylmetakrylátu s oblým okrajem a u měkkých nitroočních čoček z hydrofobního akrylátu s ostrým okrajem a silikonu s oblým okrajem v delším časovém odstupu od operace, v našem souboru 7 let od operace katarakty.

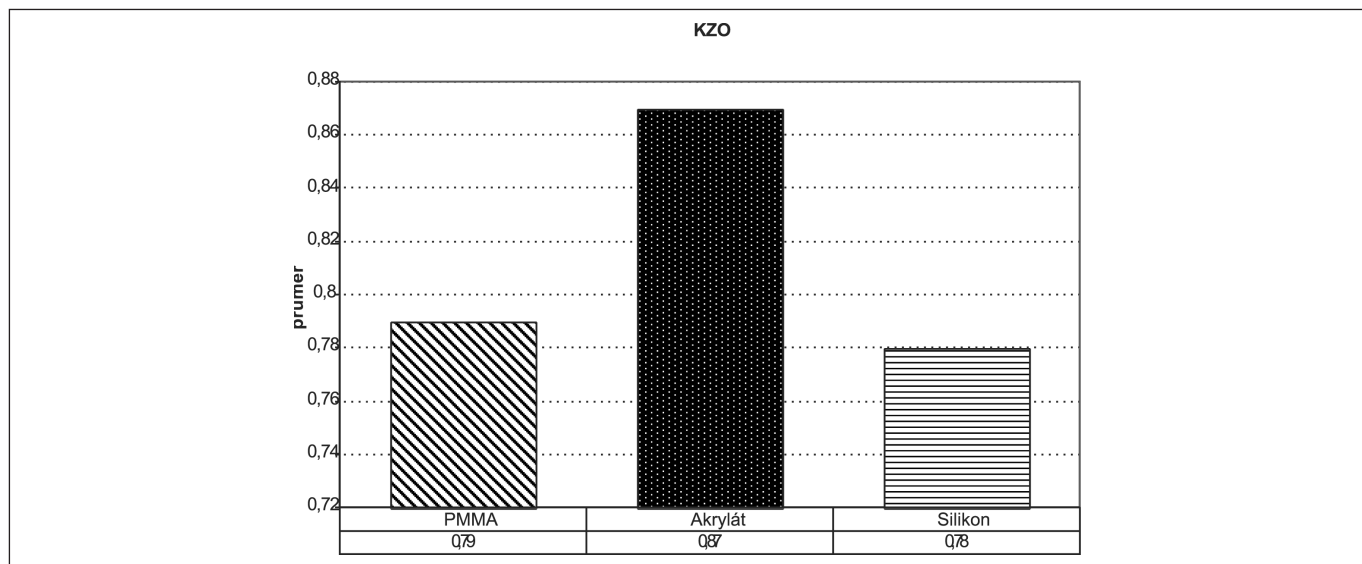
## SOUBOR A METODIKA

Do souboru jsme zařadili 120 pacientů, kteří byli operováni na Oční klinice FN a LF UK v Hradci Králové pro kataraktu 7 let před plánovaným kontrolním vyšetřením. K vyšetření se dostavilo 64 pacientů. Hodnotili jsme 60 očí (44 pacientů), u 20 očí byla implantována nitrooční čočka firmy EriLens Erica P314A s optickou i haptickou částí PMMA, s oblým okrajem, u 20 očí nitrooční čočka firmy Alcon AcrySof typ MA30BA nebo MA60BM s optickou částí z hydrofobního ak-

rylátu s ostrým okrajem a haptickou částí z PMMA a u 20 očí nitrooční čočka firmy Allergan typ SI-30NB s optickou částí ze silikonu s oblým okrajem a haptickou částí z polypropylenu. Sedm let od operace katarakty jsme vyšetřili celkem 44 pacientů, 20 žen a 24 mužů. Medián věku u pacientů s PMMA IOČ byl v době operace 69 let (min. 54, max. 78), s akrylátovou IOČ 52 let (min. 26, max. 63) a se silikonovou IOČ 69 let (min. 23, max. 77). Vyšetřovali jsme nejlépe korigovanou zrakovou ostrost (KZO) na Snellenových optotypech, PCO na šterbinové lampě a provedli jsme digitální fotografii zadního pouzdra čočky v retroiluminaci. Opacity zadního pouzdra jsme hodnotili softwarem EPCO 2000. Intenzita opacit byla subjektivně rozdělena do 4 stupňů: 1. minimální, 2. mírná, 3. střední, 4. hutná opacita. PCO index byl vypočítán pro oblasti jednotlivých stupňů opacit a pro celou oblast optické části čočky (celkový PCO). Vylučujícím kritériem počítačového hodnocení PCO byla Nd:YAG laserová kapsulotomie znemožňující použití metody EPCO 2000 pro porušené zadní pouzdro čočky. Neparametrickým Mann-Whitney U testem jsme porovnávali celkové PCO indexy a KZO. Všechna rozhodnutí byla prováděna na 5% hladině významnosti alfa.



Graf 1. Grafické znázornění průměrů jednotlivých PCO indexů a celkového PCO indexu pro PMMA, akrylátovou a silikonovou IOČ



Graf 2. Grafické znázornění průměru KZO při vyšetření u PMMA, akrylátové a silikonové IOČ

## VÝSLEDKY

Ze souboru bylo před počítačovou kvantifikací softwarem EPCO 2000 vyřazeno 20 očí (20 pacientů, 11 žen a 9 mužů), kterým byla provedena Nd:YAG kapsulotomie, u 12 očí s PMMA IOČ, 2 očí s akrylátovou IOČ a 6 očí se silikonovou IOČ. U žádného z vyšetřených pacientů nebyla provedena sukce proliferativního typu sekundární katarakty. Průměrný PCO index pro minimální stupeň opacit byl u PMMA IOČ  $0,103 \pm 0,205$ ; u akrylátové IOČ  $0,131 \pm 0,114$  a u silikonové IOČ  $0,103 \pm 0,145$ . Průměr PCO indexu pro mírný stupeň opacit byl u PMMA IOČ  $0,104 \pm 0,154$ ; u akrylátové IOČ  $0,031 \pm 0,077$  a u silikonové IOČ  $0,105 \pm 0,119$ . Průměr PCO indexu pro střední stupeň opacit byl u PMMA IOČ  $0,018 \pm 0,066$ ; u akrylátové IOČ  $0,047 \pm 0,105$  a u silikonové IOČ  $0,047 \pm 0,102$ . Průměr PCO indexu pro hutný stupeň opacit byl u PMMA IOČ  $0,022 \pm 0,081$ ; u akrylátové IOČ  $0,007 \pm 0,029$  a u silikonové IOČ  $0,025 \pm 0,057$ . Průměrný celkový PCO index byl u PMMA IOČ  $0,451 \pm 0,619$ ; u akrylátové IOČ  $0,361 \pm 0,397$  a u silikonové IOČ  $0,552 \pm 0,372$  (graf 1). Průměrná KZO při vyšetření byla u pacientů PMMA IOČ  $0,79 \pm 0,26$ , u akrylátové IOČ  $0,87 \pm 0,19$  a u silikonové IOČ  $0,78 \pm 0,29$  (graf 2).

Pomocí Mann-Whitneyova U testu nebyl prokázán statisticky významný rozdíl mezi hodnotami celkových PCO indexů a KZO mezi jednotlivými IOČ (tabulka 1, 2).

**Tab. 1. Porovnání p-hodnot Mann-Whitneyova U testu pro celkové PCO indexy mezi jednotlivými IOČ**

PCO			
p=0,05	PMMA	Akrylát	Silikon
PMMA	X	0,52	0,06
Akrylát	0,52	X	0,05
Silikon	0,06	0,05	X

**Tab. 2. Porovnání p-hodnot Mann-Whitneyova U testu pro KZO mezi jednotlivými IOČ**

KZO			
p=0,05	PMMA	Akrylát	Silikon
PMMA	X	0,38	0,9
Akrylát	0,38	X	0,37
Silikon	0,9	0,37	X

## DISKUSE

Sledování a porovnávání výskytu opacit zadního pouzdra po operaci katarakty je předmětem mnoha studií prováděných po celém světě. V současné době bohužel stále není k dispozici jednotná metoda hodnocení PCO. V naší práci jsme zvolili k hodnocení PCO software EPCO 2000 poprvé představený v roce 1997 prof. Tetzem [16]. Je to metoda subjektivně – objektivní, kdy stupeň zakalení a ohraničení daného zákalu subjektivně určuje vyšetřující. Výsledkem je číselné vyjádření PCO indexů pro jednotlivé stupně opacit a celkového PCO index pro celou optickou část IOČ, tyto indexy pak můžeme porovnávat. Nevýhodou této i jiných počí-

tačových PCO – kvantifikačních metod je, že již zpětně nemůžeme zhodnotit pouzdra, která jsou porušena po Nd:YAG kapsulotomii a u kterých byla provedena sukce, pro nepřesné zhodnocení stupně PCO. Tyto oči se ze souboru musí vyloučit a dochází tak ke zkreslení výsledku. I když je tato nevýhoda často diskutována, nebyl dosud přijat jednotný postup a stále se při porovnání PCO skóre Nd:YAG kapsulotomií používá [4].

Z dlouhodobého hlediska sledování úspěšnosti operace katarakty jsou opacity zadního pouzdra nejdůležitější pooperační komplikací, kterou se snažíme co nejvíce eliminovat [8, 15]. V prevenci výskytu opacit zadního pouzdra hraje materiál a design čoček velmi důležitou roli. První a nejdéle známou skupinou jsou materiály tvrdé (neohébné), pro jejichž výrobu se používá polymethylmetakrylát. Je to materiál biokompatibilní a bioinertní, který je v oku dobře snášen. Další skupinou jsou měkké (ohébné) a expandibilní materiály, které po implantaci zvětšují hydrataci svůj objem. Měkké materiály dělíme na silikonové elastomery, v současné době tzv. silikony II. generace, a akrylátové/metakrylátové polymery, ty pak dále ještě dělíme dle obsahu vody na hydrofilní a hydrofobní. Silikonové IOČ mají poloměr zakřivení strmější než PMMA IOČ, takže mají těsnější kontakt mezi kapsulou a IOČ a tím je nižší výskyt opacit zadního pouzdra. Akrylát je materiálem bioaktivním, který dokáže „uzamknout“ epitelové buňky čočky (LEC) do tzv. sendviče tak, aby nebyly schopné větší migrace, proliferace a metaplazie, což vede ke vzniku a rozvoji PCO [2, 5, 7, 9, 11, 13, 20].

Důležitým faktorem v prevenci PCO je kromě materiálu také design IOČ, včetně tvaru jejich okrajů. Okraje IOČ obecně dělíme na oblé (z angl. round) a ostré (z angl. square). V mnoha pracích bylo prokázáno, že IOČ s oblým okrajem měly vyšší tendenci ke vzniku a progresi PCO. Naopak ostrý okraj přispívá k prevenci PCO, a to tím, že brání LEC přerušit z předního pouzdra na zadní v oblasti ekvátoru [3, 14, 17, 19, 20].

Pro snížení výskytu PCO je též velmi důležitá operační technika s provedením přesné cirkulární kontinuální kapsulorhexe, očištěním vnitřku pouzdra např. pomocí hydrodisekce a v neposlední řadě mechanickým odstraněním LEC. V tomto směru se jeví velice výhodnou metoda AquaLase, která je zároveň i šetrná k přednímu segmentu oka [2, 10, 12].

Výskyt PCO se obecně v čase od implantace zvyšuje. Nejvíce prací se zaměřuje na hodnocení PCO do 5 let od operace [3, 5, 6, 13, 14, 20], nejčastěji pak do 3 let od operace katarakty. Porovnáním IOČ vyrobených z akrylátu s IOČ silikonovými a polymethylmetakrylátovými se zabývali například autoři Hayashi a spol. [6], kteří v citované práci porovnávali jednoleté výsledky. Ursell a spol. [18] prezentovali i srovnání IOČ různých materiálů po 2 letech a Hollick a spol. 3 roky od primární operace katarakty [7]. Nitrooční čočky vyrobené z akrylátu s ostrým okrajem vykazovaly ve všech citovaných pracích signifikantně lepší výsledky v PCO i v počtu provedených Nd:YAG kapsulotomií. Nejhorší výsledky s ohledem na vznik a vývoj PCO měly čočky tvrdé, vyrobené z polymethylmetakrylátu, i když rozdíl oproti IOČ silikonovým nebyly tak výrazné.

V našem souboru jsme se zaměřili na výskyt opacit zadního pouzdra 7 let po operaci katarakty u tří typů nitroočních čoček vyrobených z různých materiálů a majících různý tvar okrajů. Hodnotili jsme PCO u očí, do kterých byla implantována tvrdá nitrooční čočka (IOČ) z polymethylmetakrylátu (PMMA) s oblým okrajem, měkká nitrooční čočka vyrobená z hydrofobního akrylátu s ostrým okrajem a měkká IOČ ze silikonu (II. generace) s oblým okrajem. V naší práci byla sedm let od primární operace z hlediska výskytu PCO nejhůře hodnocena čočka vyrobená z PMMA s oblými okraji. Nejlepší výsledky vykazovala naopak nitrooční čočka z hydrofobního akrylátu s ostrými okraji. Rozdíly v naší práci však nebyly statisticky signifikantní, pravděpodobně vlivem relativně malého souboru.

---

## ZÁVĚR

---

Ve výskytu PCO ani v KZO mezi PMMA, akrylátovou a silikonovou IOČ nebyl v našem souboru shledán statisticky významný rozdíl. Nejvyšší incidence Nd:YAG kapsulotomie byla u PMMA IOČ, dále u silikonových IOČ a nejnižší incidenci vykazovaly akrylátové IOČ.

Na základě výsledků naší práce lze konstatovat, že i sedm let po operaci vykazují různé nitrooční čočky z hlediska výskytu PCO obdobné vlastnosti jako v jiných pracích, zabývajících se touto problematikou, avšak s kratší sledovací dobou.

**Podpořeno výzkumným záměrem MZO 00179906**

---

## LITERATURA

---

1. **Adámková, H., Novák J.:** Sekundární katarakta, její prevence a léčba. Část první: Prevence vzniku sekundární katarakty. Čes. a slov. Oftal., 62, 2006: 230–236.
2. **Baráková, D., Kuchynka, P., Klečka, D. et al.:** Frekvence výskytu sekundární katarakty u AcrySof MA30BA a MA60BM. Čes.a slov. Oftal., 56, 2000; 1: 38–42.
3. **Buehl, W., Menapace, R., Sacu, S. et al.:** Effect of a silicone intraocular lens with a sharp posterior optic edge on posterior capsule opacification. J Cataract Refract Surg., 30, 2004: 1661–1667.
4. **Buehl, W., Heinzl, H., Mittlboeck, M. et al.:** Statistical problems caused by missing data resulting from neodymium: YAG laser capsulotomies in long-term posterior capsule opacification studies. Problem identification and possible solutions. J Cataract Refract Surg., 34, 2008: 268–273.
5. **Hayashi, K., Hayashi, H., Nakao, F. et al.:** Capsular capture of silicone intraocular lenses. J Cataract Refract Surg., 22, 1996, Suppl. 2: 1267–1271.
6. **Hayashi, H., Hayashi, K., Nakao, F. et al.:** Quantitative comparison of posterior capsule opacification after polymethylmethacrylate, silicone, and soft acrylic intraocular lens implantation. Arch Ophthalmol., 116, 1998: 1579–1582.
7. **Hollick, EJ, Spalton, DJ, Ursell, PG et al.:** The Effect of Polymethylmethacrylate, silicone, and polyacrylic intraocular lenses on posterior capsular opacification 3 years after cataract surgery. Ophthalmology, 106, 1999; 1: 46–55.
8. **Jirásková, N., Rozsival, P.:** Metody hodnocení zkalení zadního pouzdra po operaci katarakty. Čes a slov. Oftal., 60, 2004; 2: 155–157.
9. **Jirásková, N.:** Pokroky v designu a materiálech nitroočních čoček. In Rozsival, P. (Ed.) Trendy soudobé oftalmologie. Svazek 2. Praha: Galén, 2005, s. 263–283.
10. **Jirásková, N., Kadlecová, J., Rozsival, P. et al.:** Comparison of the effect of AquaLase and NeoSonix on the corneal endothelium. J Cataract Refract Surg 34, 2008; 3: 377–382.
11. **Linnola, R.:** The sandwich theory: a bioactivity based explanation for posterior capsule opacification after cataract surgery with lens implantation. Dissertation; University of Oulu. Acta Univ Oul., 2001; D 632: 89.
12. **Nekolová, J., Pozlerová, J., Jirásková, N. et al.:** Comparison of posterior capsule opacification after two different surgical methods of cataract extraction. Am J Ophthalmol., 145, 2008; 3: 493–498.
13. **Oner, FH, Gunenc, Ü., Ferliel, ST.:** Posterior capsule opacification after phacoemulsification: Foldable acrylic versus poly(methyl methacrylate) intraocular lenses. J Cataract Refract Surg., 26, 2000: 722–726.
14. **Sacu, S., Findl, O., Menapace, R. et al.:** Influence of optic edge design, optic material, and haptic design on capsular bend configuration. J Cataract Refract Surg., 31, 2005: 1888–1894.
15. **Spalton, DJ:** Posterior capsular opacification after cataract surgery. Eye, 13, 1999: 489–492.
16. **Tetz, MR, Auffarth, GU, Speaker, M. et al.:** Photographic image analysis system of posterior capsule opacification. J Cataract Refract Surg., 23, 1997: 1515–1519.
17. **Tetz, M., Wildeck, A.:** Evaluating and defining the sharpness of intraocular lenses; Part 1: Influence of optic design on growth of the lens epithelial cells in vitro. J Cataract Refract Surg., 31, 2005: 2172–2179.
18. **Ursell, PG, Spalton, DJ, Pande, MV et al.:** Relationship between intraocular lens biomaterials and posterior capsule opacification. J Cataract Refract Surg, 24, 1998: 352–360.
19. **Werner, L., Miller, M., Tetz, M.:** Evaluating and defining the sharpness of intraocular lenses; Microedge structure of commercially available square-edged hydrophobic lenses. J Cataract Refract Surg., 34, 2008: 310–317.
20. **Žemaitienė, R., Jašinskas, V., Brzd, V. et al.:** Prevention of posterior capsule opacification using different intraocular lenses (result of one-year clinical study). Medicina (Kaunas), 40, 2004; 8: 721–729.

MUDr. Jana Pozlerová  
Oční klinika LF UK a FN  
Sokolská 581  
500 05 Hradec Králové  
e-mail: pozlerovaj@lfhk.cuni.cz