

# Digitální snímky vrstvy nervových vláken sítnice u zdravého oka a u glaukomu

Kuběna T., Klimešová K., Kofroňová M., Černošek P.

Oční ordinace, U Zimního stadionu 1759, Zlín

## SOUHRN

Autoři popisují postup při fotografování vrstvy nervových vláken sítnice funduskamerou CANON CF-60UV s digitálním fotoaparátem EOS 20D. Připojují praktický návod, jak získané digitální fotografie následně počítačově upravovat v programu Photoshop CS2 tak, aby vrstva nervových vláken i její výpadky byly lépe viditelné. Prezентují upravené snímky vrstvy nervových vláken u zdravého oka a u glaukomu, kde výpadky ve vrstvě nervových vláken srovnávají se skotomy v zorném poli.

**Klíčová slova:** glaukom, vrstva nervových vláken, funduskamera, digitální fotografie, počítačový program Photoshop

## SUMMARY

*Digital Images of the Retinal Nerve Fiber Layer in Healthy Eye and in Glaucoma*

The authors describe the procedure how to take pictures of the retinal nerve fiber layer with the fundus camera CANON CF-60UV connected to the digital camera EOS 20D. They attach practical instructions how to modify taken digital pictures with the Photoshop CS2 software, to make the nerve fiber layer and its losses more visible. They present modified pictures of the nerve fiber layer in healthy eye and in glaucoma where the losses are compared to the scotomas in the visual field.

**Key words:** glaucoma, nerve fibber layer, fundus camera, digital photography, Photoshop software

*Čes. a slov. Oftal., 65, 2009, No. 1, p. 3–7*

## ÚVOD

Vyšetřením vrstvy nervových vláken (VNV) je možné získat informace o včasné a minimálním úbytku axonů zrakového nervu. V minulém sdělení [12] jsme podali praktický návod, jak rozšířit rutinní techniku vyšetření přímým oftalmoskopem nebo šterbinovou lampou tak, aby bylo možné vrstvu nervových vláken subjektivně pozorovat na zdravém oku a rozpoznat její změny u glaukomu. Cílem tohoto sdělení je popsat postup fotografické dokumentace VNV sítnice funduskamerou CANON CF-60UV s digitálním fotoaparátem CANON EOS 20D a podat návod počítačové úpravy digitálních snímků v programu Photoshop CS2 za účelem zvýraznění VNV i jejich výpadků u glaukomu.

## METODIKA

### 1. Pořízení snímku funduskamerou

Snímky pořizujeme funduskamerou Canon CF-60UV s digitálním fotoaparátem Canon EOS 20D. Na funduskameře nastavujeme rozsah zorného pole 60° a používáme excitační filtr pro fluorescenční angiografii s maximem propustnosti na vlnové délce 480 nm. Hodnotu intenzity blesku nastavujeme na F 2. Na fotoaparátu nastavujeme čas uzávěrky 1/80, ISO 400 a kvalitu snímku L /3504x2669 pixels/ – typ JPG. Osobní počítač s operačním systémem Windows XP máme propojený s digitálním fotoaparátem přes konektor USB a máme spuštěný program EOSViewerUtility, který byl na CD součástí příslušenství k digitálnímu fotoaparátu. V tomto programu vytvoříme pro každého pacienta novou složku pod jeho rodným číslem, do které ukládáme pořízené snímky.

Vyšetření provádíme alespoň v 5mm mydriáze, pacient se dívá vyšetřovaným okem upřeně do objektivu funduskamery tak, aby ve středu snímku byla zobrazena centrální krajina sítnice. Provedeme správné přiblížení funduskamery před vyšetřované oko, zaostříme a stiskneme spoušť aparátu. Pořízený snímek se z digitálního fotoaparátu převede během 1 sekundy do počítače, na monitoru vidíme aktuální náhled získaného snímku. Pokud je snímek příliš tmavý nebo světlý, změníme nastavení intenzity blesku o stupeň nahoru nebo dolů a zopakujeme fotografování. Průměrně pořizujeme tři až pět snímků z každého oka. V menu celoobrazovkového prohlížení v programu EOSViewerUtility vybereme nejlepší snímek a ostatní snímky vymažeme.

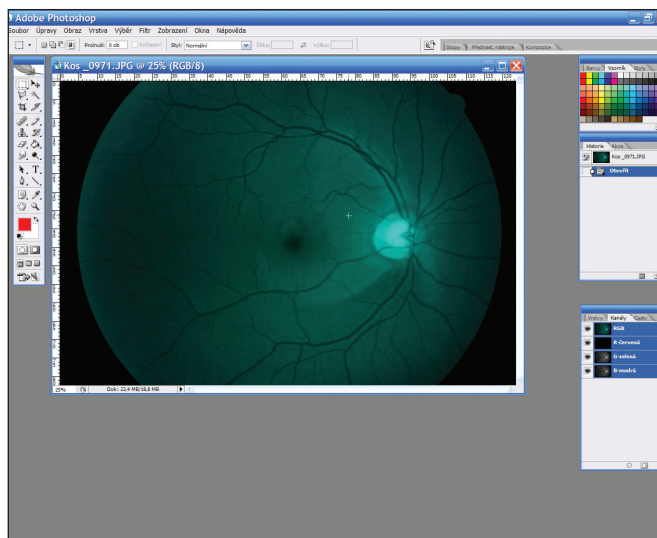
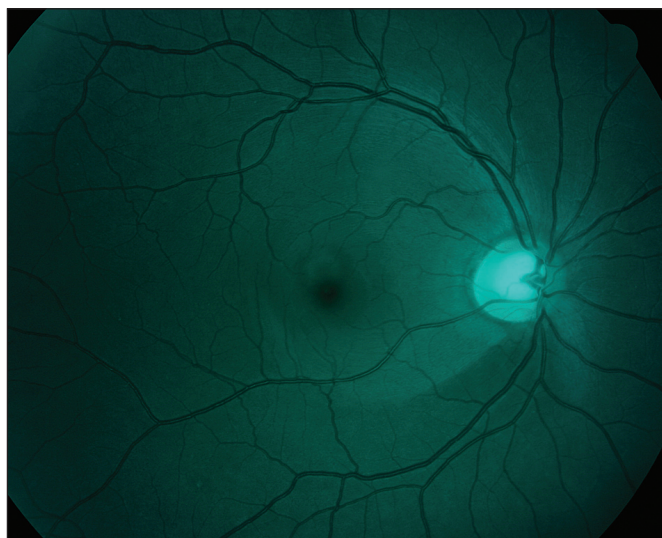
### 2. Počítačová grafická úprava v programu Photoshop CS2

V tomto programu následujícími kroky upravíme originální snímek:

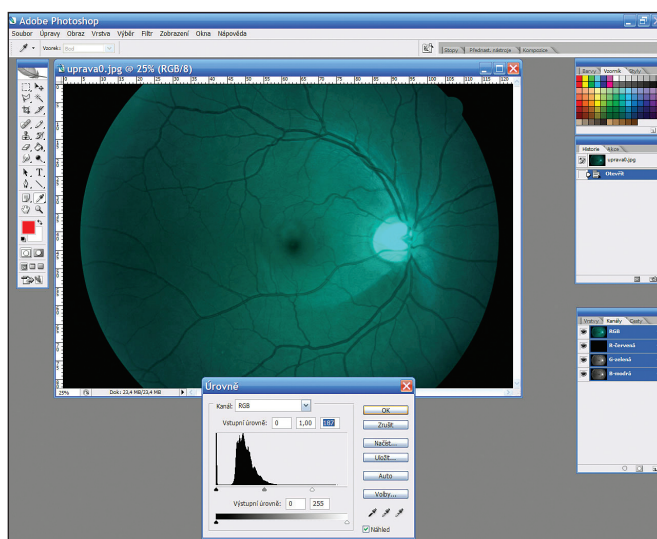
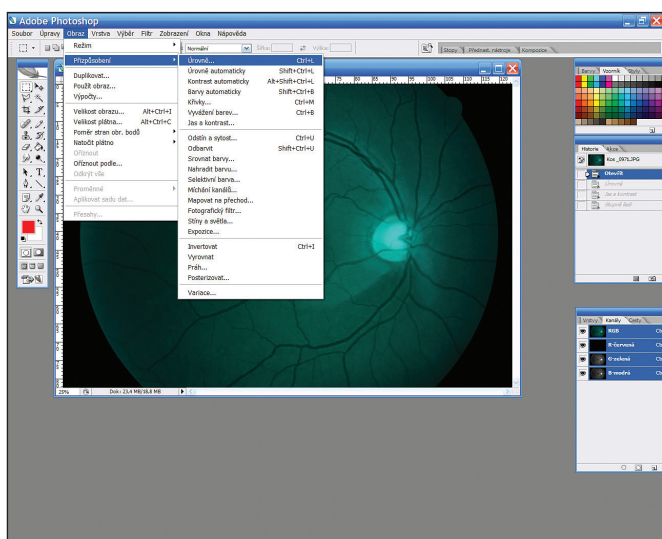
- načteme originální snímek do programu Photoshop – Soubor / Otevřít (obr. 1, 2);
- upravíme histogram snímku – Obraz / Přizpůsobení / Úrovně - posuneme pravý, případně levý posuvník blíže ke středu (obr. 3, 4);
- snímek převedeme do monochromatického světla – Obraz / Režim / Stupně šedi (obr. 5, 6);
- upravíme kontrast – Obraz / Přizpůsobení / Jas a kontrast (obr. 7);
- upravený snímek uložíme (obr. 8).

### 3. Archivace

Všechny snímky pravidelně archivujeme na dva externí disky, které střídáme a máme je uloženy mimo budovu našeho pracoviště. Jednou za rok pak dvakrát vypálíme kopii snímků na DVD.



Obr. 1 a 2. Originální snímek a jeho načtení do programu Photoshop



Obr. 3 a 4. Úprava histogramu snímku

#### 4. Tisk

Upravené snímky prohlížíme na monitoru a vytiskneme je do dokumentace pacienta. V programu MS Word máme přednastavený formulář A4 s hlavičkou pro identifikační údaje pacienta a rámečky pro vložení snímků. Snímky tiskneme na barevné inkoustové tiskárně Canon PIXMA 6000D (má dělené náplně) v nejvyšší kvalitě na speciální papír CANON HR 101. Pokud chceme snímek nalepit do zdravotnické dokumentace, používáme k tisku papír RAYFILM R0115.1123B – samolepku, ze které snímek obstrihneme a po strhnutí krycího papíru jej nalepíme do karty pacienta.

### VÝSLEDKY

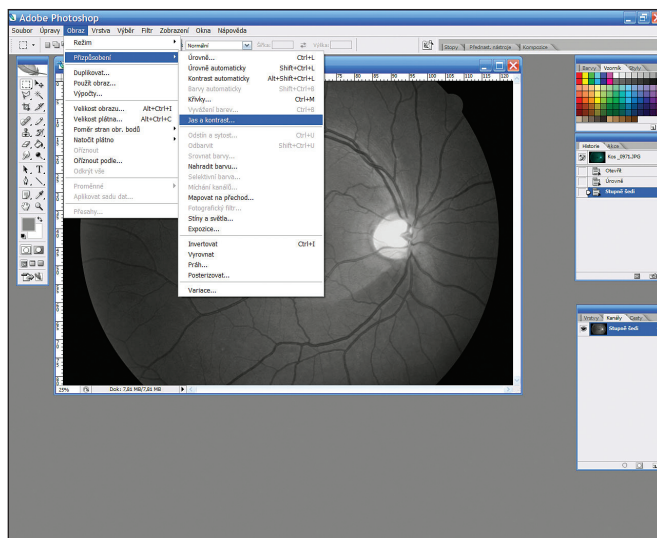
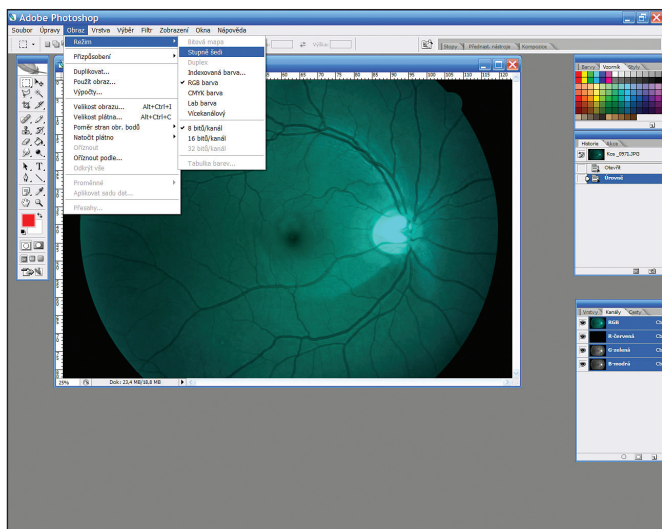
**Zdravá VNV** je na monochromatických digitálních snímcích viditelná jako jemné obloukovité černobílé proužkování, které je nejsilnější v blízkosti terče zrakového nervu. Směrem nazálně od terče má proužkování radiální průběh, směrem temporálně od terče nervová vlákna z temporální horní i dolní poloviny terče obloukovitě obkružují vřetenovitý makulopapilární svazek, aby se temporálně od foveoly setkala v horizontální li-

nii, tzv. temporálním raphe. V makulopapilárním svazku je proužkování jemnější než v ostatních částech sítnice (obr. 9).

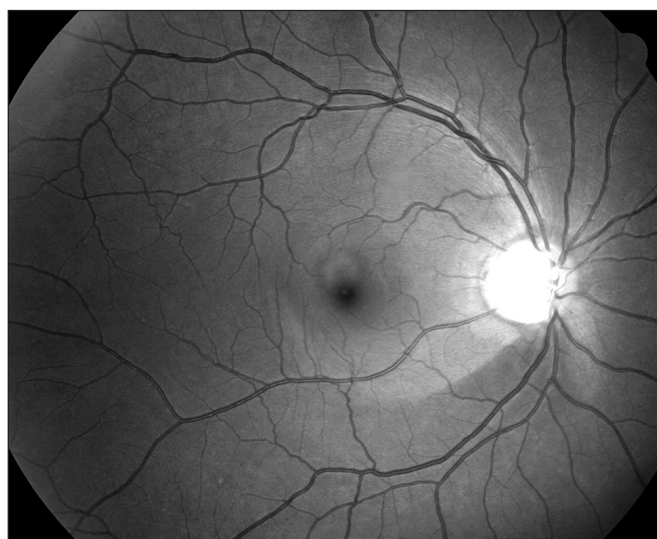
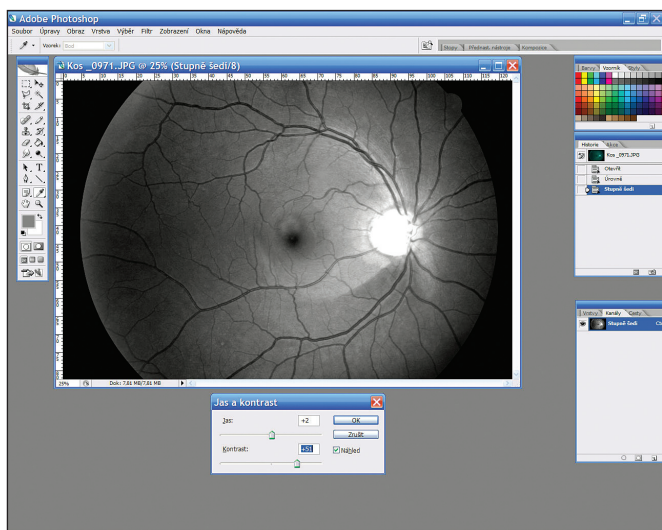
**Fokální výpadek VNV** se jeví jako tmavší obloukovitý proužek nebo klín se ztrátou charakteristického proužkování. Nejtenčí bývá v těsné blízkosti terče a směrem dále od terče se rozšiřuje a připomíná ohon komety. Cévy jsou v místě výpadku tmavší a ostřeji ohraničené, než v oblasti zachované VNV. Malé štěrbinovité výpadky předchází skotomův zorného pole. Na obrázku 10 je patrný štěrbinovitý výpadek na sítnici pravého oka 63letého pacienta s chronickým prostým glaukomem, na prahovém testu zorného pole byla normální citlivost.

Větší výpadky VNV dobře korelují se skotomy zorného pole. Na obrázku 11 je na sítnici levého oka 53leté pacientky s chronickým prostým glaukomem patrný klínovitý výpadek VNV temporálně nahoře u č. 11–12, kterému odpovídá v zorném poli Roenneho dolní nazální skok. Užší, štěrbinovitý výpadek VNV u č. 5 se zatím neprojevil změnami zorného pole. Exkavace terče následkem úpravy snímku není viditelná.

Na obrázku 12 je na sítnici levého oka 49leté pacientky s glaukomem otevřeného úhlu patrný klínovitý výpadek VNV mezi č. 12–2, viditelná VNV v horní části makulopapilárního svazku a rozsáhlý výpadek VNV v dolní polovině sítnice. Na perimetru levého oka je relativní skotom v horní polovině a absolutní arkuátní skotom v horní i dolní polovině zorného pole,



Obr. 5 a 6. Převod na monochromatické světlo



Obr. 7 a 8. Úprava jasu, kontrastu a uložení snímku

kteří odpovídá výpadekům VNV. Ostrůvek zachované citlivosti zorného pole pod centrem odpovídá zachované VNV v horní polovině makulopapilárního svazku.

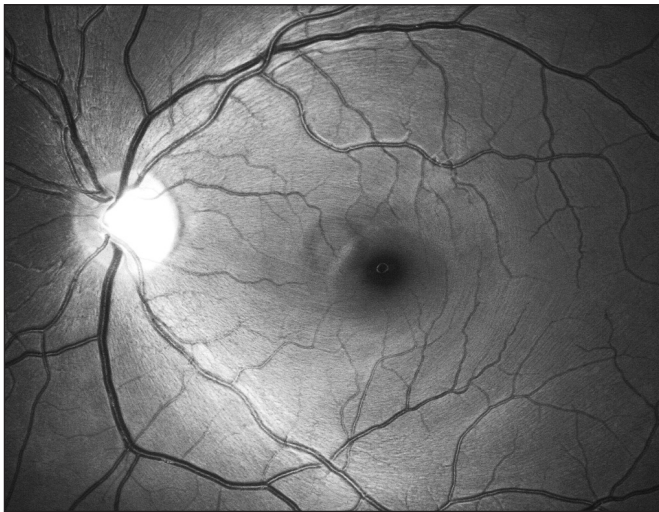
**Difuzní atrofie VNV** bývá patrná u pokročilého glaukomu. V tomto případě není patrné charakteristické bělavé proužkování vůbec a cévy jsou tmavší a ostře ohraničené na celém očním pozadí. Difuzní atrofie se poznává obtížněji než fokální výpadek, protože nemůžeme srovnávat oblast výpadeku s oblastí se zachovanou VNV na témže oku. Ke srovnání nám však může pomoci nález na druhém oku, protože glaukomová neuropatie bývá často asymetrická.

## DISKUSE

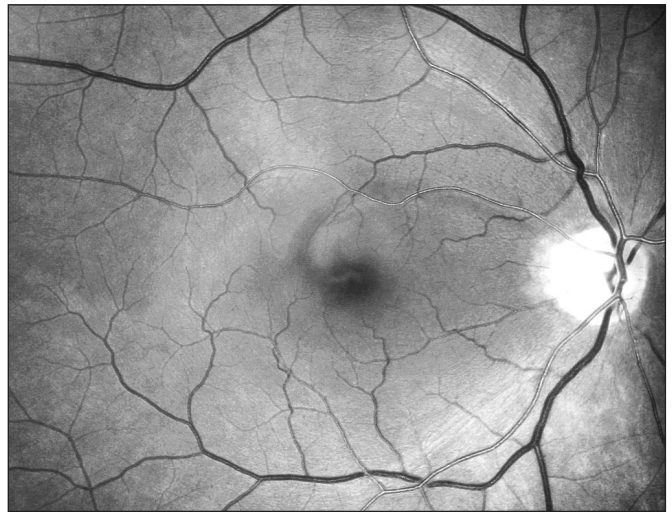Subjektivně VNV poprvé oftalmoskopicky pozoroval Vogt roku 1913 [15–17], o půl století později Behrendt a Wilson při fotografování sítnice zjistili, že VNV není viditelná v červeném světle, ale je naopak lépe viditelná v zeleném a modrém světle [5]. Tento jev vysvětlili tím, že modré světlo neproniká přes VNV a je od povrchu VNV odraženo zpět do fotoaparátu a rozdíl od míst, kde je VNV zničena a světlo je pohlceno pigmentovým epitelem sítnice. Tak vzniká kontrast mezi normálními

a degenerovanými oblastmi VNV [6]. Delori a Gradoudas pozorovali, že vlnové délky světla od 475 do 520 nm jsou nejvhodnější pro fotografii VNV[7]. Rohrschneider a spolupracovníci zjistili, že pro pacienty s málo pigmentovaným očním pozadím a čirými optickými medii je vhodnější použít modrozelený filtr (470–490 nm), pro ostatní pacienty pak filtry zelené (520–540 nm) [15]. Airaksinen a spolupracovníci referují o snadné detekci VNV širokouhloú funduskamerou s modrým monochromatickým interferenčním filtrem 495 nm [1–4]. Výpady ve VNV u glaukomu popsal Hoyt a spolupracovníci roku 1973 [8]. V naší literatuře o vrstvě nervových vláken publikoval Kurz [13]. O fotografování VNV publikoval Kraus [9–11]. Lešťák ve formě souborného referátu pojednává o anatomii, elektrofyziologii gangliových buněk sítnice a o zobrazovacích metodách zaměřených na VNV [14].

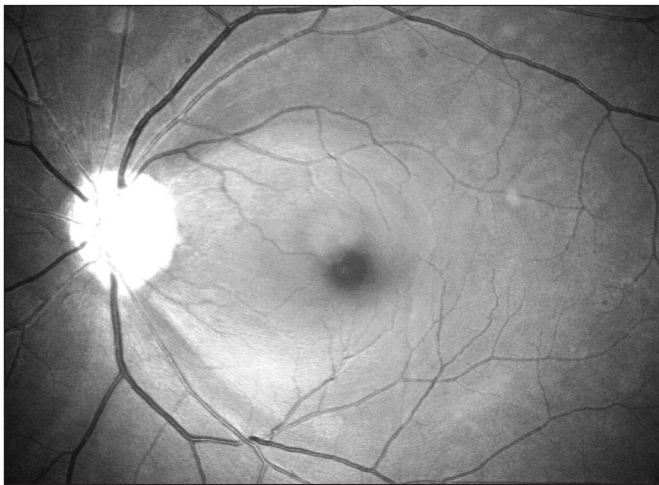Na našem pracovišti jsme VNV začali fotografovat z důvodu dokumentace subjektivního vjemu [12], jeho archivace a možnosti sledování vývoje změn ve VNV při následných kontrolách. Vyzkoušeli jsme několik filtrů zelené a modré barvy, ale jako nejvhodnější se nám osvědčil excitační filtr pro fluorescenční angiografii, který má maximum propustnosti na vlnové délce 480 nm. Tento filtr bývá součástí funduskamer a umožňuje fotografování VNV bez nutnosti shánění dalších přídavných filtrů či dodatečných úprav funduskameru. Zorné pole ka-



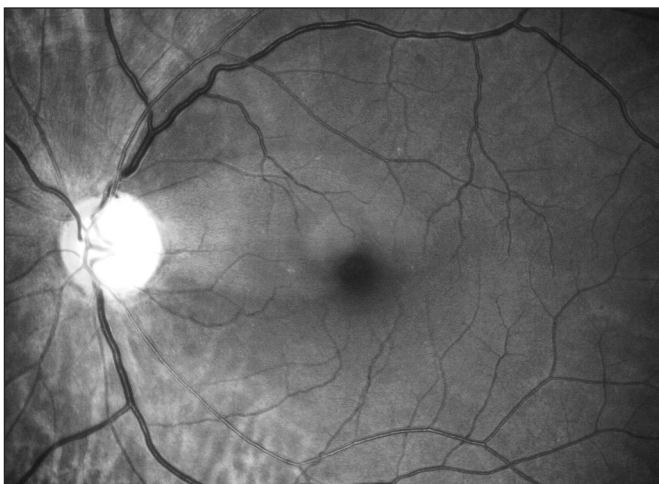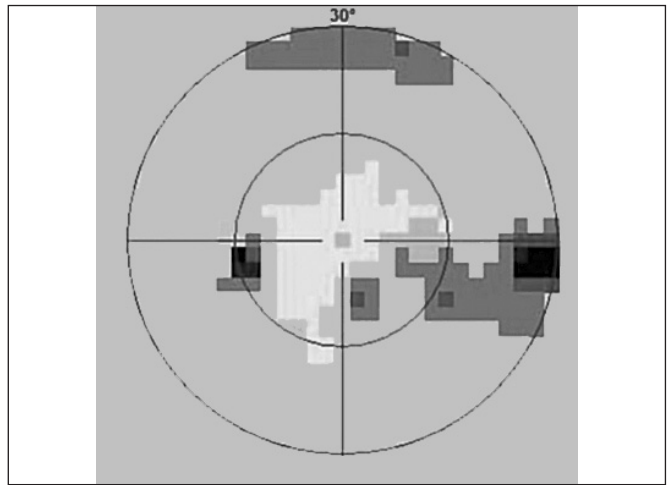
Obr. 9. Zdravá vrstva nervových vláken



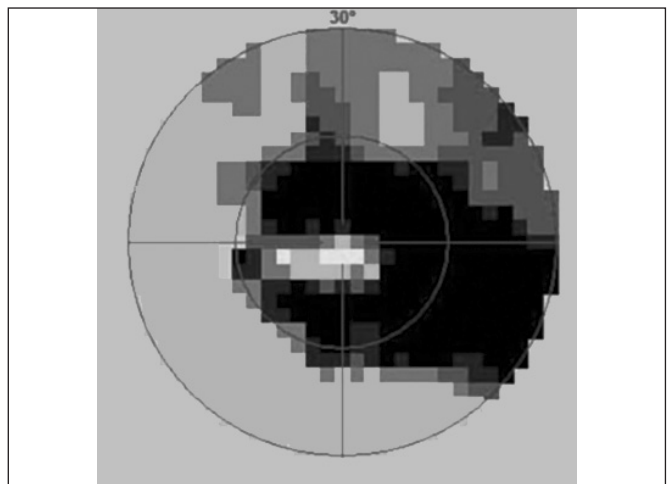
Obr. 10. Štěrbínovitý výpadek VNV v horní části makulopapilárního svazku, zorné pole je v normě



Obr. 11 a, b. Klínovitý výpadek VNV u č. 12–1, štěrbinovitý výpadek VNV u č. 5, v zorném poli je Roenneho dolní nazální skok



Obr. 12 a, b. Klínovitý výpadek VNV mezi č. 12–2 a výpadek VNV v dolní polovině sítnice se zachovanou VNV v horní části makulopapilárního svazku. V zorném poli je relativní skotom v horní polovině a absolutní arkuátní skotom v horní i dolní polovině



metry používáme 60°, což se nám jeví jako výhodné při hodnocení korelace výpadků ve VNV se skotomy v zorném poli. 60stupňové zorné pole funduskamery totiž odpovídá 30stupňovému zornému poli na počítačovém perimetru. Tento zdánlivý nesoulad je způsoben tím, že na funduskameře je 60stup-

ňové zorné pole určeno od jednoho okraje k druhému, zatímco na perimetru se myslí 30stupňovým zorným polem 30 stupňů na všechny strany od centra, tedy ve skutečnosti 60 stupňů.

Viditelnost VNV na nativních digitálních snímcích je však zřetelně nižší, než je tomu při subjektivním vyšetření v bezčer-

veném světle. Proto jsme se snažili nalézt způsob, jak snímky upravit, aby VNV i její výpadky vynikly a výsledný obraz co nejlépe odpovídal našemu subjektivnímu vjemu při biomikroskopickém vyšetření. Popsali jsme postup úpravy snímků v programu Photoshop CS2, kterým dosahujeme výše uvedeného účinku.

U několika očí jsme měli možnost srovnat nález ve VNV na našich upravených digitálních fotografiích s nálezem na HRT, GDx a OCT. Větší výpadky byly zachyceny srovnatelně na digitální fotografii i výše uvedenými přístroji. Výhodou digitálních fotografií je, že dokumentují a archivují obraz, který jsme zvyklí subjektivně vnímat při vyšetření očního pozadí, dále široké zorné pole odpovídající 30stupňovému testu na perimetru a schopnost zachytit a dokumentovat i velmi jemné výpadky VNV. Jejich nevýhodou je nutnost mydriázy při fotografování, pouze subjektivní kvalitativní hodnocení snímků, které vyžaduje určitou zkušenost lékaře a nemožnost srovnání obrazu s normativní databází pomocí sofistikovaných počítačových programů.

## ZÁVĚR

Vrstvu nervových vláken sítnice a její změny je možné dokumentovat digitálními snímky pořízenými funduskamerou v bezčerveném světle za předpokladu osvojení si potřebné techniky vyšetření. K digitální fotografii VNV můžeme použít běžnou mydriatickou funduskameru s excitačním filtrem pro fluorescenční angiografii. Úpravou digitálních snímků v programu Photoshop CS2 je možné zlepšit viditelnost VNV. Výpadky VNV na takto pořízených a zpracovaných digitálních snímcích jsou srovnatelné s výpadky VNV zjištěnými současnými zobrazovacími metodami jako HRT, GDx a OCT.

## LITERATURA

1. **Airaksinen, P.J., Drance, S.M., Douglas, G.R. et al.:** Diffuse and localized nerve fiber loss in glaucoma. *Am J Ophthalmol.*, 98, 1984: 566.
2. **Airaksinen, P.J., Drance, S.M., Douglas, G.R. et al.:** Visual field and retina nerve fiber layer comparisons in glaucoma, *Arch Ophthalmol.*, 103, 1985: 205.

3. **Airaksinen, P.J., Nieminen, H., Mustonen, E.:** Retinal nerve fiber layer photography with a wide-angle fundus camera, *Acta Ophthalmol (Copenh)* 60, 1982: 362.
4. **Airaksinen, P.J., Tuulonen, A.:** Retinal nerve fiber layer evaluation. In Varma, R., Spaeth, G.L. (Ed): *The optic nerve in glaucoma*, Philadelphia, JB Lippincott, 1993, 277–289.
5. **Behrendt, T., Wilson, L.A.:** Spectral reflectance photography of the retina. *Am J Ophthalmol.*, 59, 1965: 1079.
6. **Behrendt, T., Duane, T.D.:** Investigation of fundus oculi with spectral reflectance photography. I. Depth and integrity of fundal structures, *Arch Ophthalmol.*, 75, 1966: 375.
7. **Delori, F.C., Gradoudas, E.S.:** Examination of the ocular fundus with monochromatic light. *Ann. Ophthalmol.*, 8, 1976, 703.
8. **Hoyt, W.F., Frisén, L., Newman, N.M.:** Funduscopy of nerve fiber layer defects in glaucoma, *Invest Ophthalmol.*, 12, 1973: 814.
9. **Kraus, H., Bartošová, L., Hycl, J.:** Sledování vrstvy sítnicových nervových vláken u glaukomu I. Úvod a metodika. *Čes. a slov. Oftal.*, 52, 1996, 4: 207–209.
10. **Kraus, H., Bartošová, L., Hycl, J.:** Sledování vrstvy sítnicových nervových vláken u glaukomu II. Stav vrstvy nervových vláken sítnice a vývoj změn zorného pole. *Prospektivní studie. Čes. a slov. Oftal.*, 56, 2000, 3: 149–153.
11. **Kraus, H., Konigsdorfer, E., Cigánek, L.:** Defekty nervových vláken sítnice a změny počítačového perimetru v počátečních stadiích prostého glaukomu. *Čs. Oftal.*, 41, 1985, 5: 294–298.
12. **Kuběna, T., Klimešová, K., Černošek P.:** Subjektivní vyšetření vrstvy nervových vláken sítnice a její hodnocení u zdravého oka a u glaukomu. *Čes. a slov. Oftal.*, 64, 2008, 6: 241–244.
13. **Kurz, J.:** *Oftalmo-neurologická diagnostika*, Praha, Státní zdravotnické nakladatelství, 1956, 765 s.
14. **Lešták, J., Pitrová, Š., Pešková, H.:** Diagnostika glaukomu vyšetřením vrstvy nervových vláken. *Čes. a slov. Oftal.*, 56, 2000, 6: 394–400.
15. **Rohrschneider, K., Kruse, F.E., Durk, R.O.:** Possibilities for imaging the retina nerve fiber layer sign the SLO. *Ophthalmologe*, 92, 1995: 515–520.
16. **Vogt, A.:** Demonstration eines von Rot befreiten Ophthalmoskopierlichtes. *Ber. Dtsch. Ophthalm. Ges. Heidelberg* 39, 1913: 416.
17. **Vogt, A.:** Die Nervenfasersteifung der menschlichen Netzhaut mit besonderer Berücksichtigung der Differential-Diagnose gegenüber Pathologischen streifenförmigen reflexen (preretinalen Falteilungen), *Klin Monatsbl Augenheilkd.*, 58, 1917: 399.
18. **Vogt, A.:** Die Nervenfaserverzeichnung der menschlichen Netzhaut im rotfreien Licht. *Klin Monatsbl Augenheilkd.*, 66, 1921: 718.

MUDr. Tomáš Kuběna  
Oční ordinace  
U Zimního stadionu 1759  
760 01 Zlín  
tom@kubena.cz

## OZNÁMENÍ

Vážení čtenáři,

*po devatenáctiletém působení jsem se rozhodla skončit s funkcí vedoucí redaktorky našeho časopisu. Byla to léta leckdy nelehká. V určitém období jsme zápasili s nedostatkem kvalitních příspěvků a posléze s ekonomickými problémy. Vše se podařilo postupně zvládnout a dnes časopis prosperuje.*

*Rozhodnutím výboru České oftalmologické společnosti je od 1. 1. 2009 pověřena vedením paní prof. MUDr. Eva Vlčková, CSc. Je to dobrá volba. Jsem si jistá, že paní profesorka dokáže časopis dále zvelebovat. Přeji jí hodně zdraví!*

Prof. MUDr. J. Boguszaková, DrSc.