proLékaře.cz | 15.7.2025

Nové poznatky o retinopatii předčasně narozených dětí

Odehnal M., Malec J., Štěpánková J., Dotřelová D.

Oční klinika dětí a dospělých 2. LF UK a FN Motol, Praha, přednosta prof. MUDr. Dagmar Dotřelová, CSc.

1. ÚVOD

Retinopatie nedonošených (Retinopathy of Prematurity, ROP) je onemocnění vyvíjejících se sítnicových cév u předčasně narozených dětí. S rozvojem moderních technologií během posledních dvou dekád nastal kvalitativní skok, který umožnil neonatologům úspěšně ošetřovat nedonošené děti o velmi nízké nebo extrémně nízké porodní hmotnosti (méně než 1500 gramů a méně než 1000 gramů). Při dispenzarizaci těchto dětí na neonatologických pracovištích se setkáváme s oftalmologickými nálezy, které lze obtížně zařadit do původní klasifikace ROP (International Classification of ROP, ICROP 1984, 1987, 2005). Tyto skutečnosti si vynutily přehodnocení některých retinálních i vitreoretinálních nálezů, popisů a zařazení. Byly ale i podnětem k novým studiím i novým laboratorním výzkumům. Zjištěné poznatky byly nakonec důvodem k revizi mezinárodní klasifikace ROP.

2. PŮVODNÍ MEZINÁRODNÍ KLASIFIKACE ROP (ICROP 1984, 1987, 2005)

2. 1. Akutní ROP (Active ROP)

2. 1. 1. Určení lokalizace a rozsahu akutní ROP

Lokalizaci akutní ROP na sítnici určujeme pomocí tří sítnicových zón (obr. 1). Jednotlivé zóny jsou centrovány od terče zrakového nervu, protože vaskularizace nezralé sítnice postupuje od terče zrakového nervu zevním směrem.

Zóna 1 sítnice je kruhová plocha, jejíž rádius představuje dvojnásobnou vzdálenost od centrální části terče k centru makuly.

Zóna 2 sítnice je soustředná plocha (mezikruží) limitovaná cirkulárním okrajem zóny 1 a dosahující nazálně k ora serrata sítnice.

Zóna 3 sítnice zahrnuje zbývající temporální okrsek periferně od zóny 2.

Vzhledem k nazálnímu uložení zrakového terče zrakového nervu je pravidlem, že se nejprve vaskularizuje nazální část sítnice až k ora serrata a poté cévy pokračují do temporální periferie sítnice. Temporální periferie sítnice je lokalitou, kde se rozvíjí nebo spontánně redukuje většina vývojových stadií ROP. V literatuře je však dokumentováno, že první známky ROP se mohou objevit i nazálně u ora serrata.

Rozsah postižení sítnice určujeme počtem hodin podle ciferníku, přičemž každá hodina představuje třicetistupňovou kruhovou výseč.

2. 1. 2. Vývojová stadia akutní ROP

ROP je vasoproliferativní onemocnění vyvíjejících se cév především na hranici mezi vaskulární a avaskulární částí sítnice. Akutní onemocnění probíhá v pěti vývojových stadiích. Stadia I a II většinou spontánně regredují s minimálním negativním dopadem na budoucí zrakovou ostrost. U stadia III je již 50% pravděpodobnost progrese do stadia IV. Stadia IV a V jsou z hlediska zrakové ostrosti bez ohledu na způsob terapie prognosticky špatná.

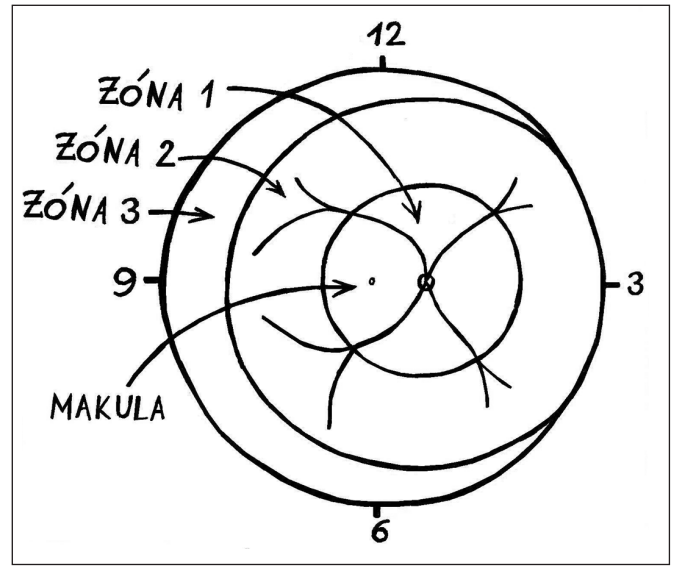

Obr. 1. Zóny ROP

Pro stadia I a II ROP jsou charakteristické pouze retinální změny.

Stadium I: demarkační linie (Demarcation Line)

Tuto decentní hranici tvoří plochá bílá linie oddělující vaskulární (posteriorní) a avaskulární (anteriorní) část sítnice. Podkladem demarkační linie je anomální větvení koncových hlavních cévních kmenů, hlavně v temporální periferii sítnice.

Stadium II: val (Ridge)

Val vychází z demarkační linie, ale převyšuje ji šířkou i výškou, protože vystupuje nad plochu sítnice. Val je bílého nebo lososovitého koloritu a u jeho posteriorní části mohou být patrná klubka neovaskularizací zvaná „popcorn“ (pražená kukuřice), která ale neznamenají nutně signál k přechodu ke stadiu III. Stadia I a II většinou spontánně regredují bez výraznějších patologických změn na sítnici.

Pro stadia III, IV a V ROP jsou charakteristické změny nejen v sítnici, ale i ve sklivci.

Stadium III: val + extraretinální fibrovaskulární proliferace (Extraretinal Fibrovascular Proliferation)

Extraretinální fibrovaskulární proliferace či neovaskularizace jsou charakteristické struktury stadia III ROP. Oftalmo-

proLékaře.cz | 15.7.2025

skopicky diagnostikujeme tyto změny na povrchu valu, jehož vzhled je většinou hrbolatý (ragged). Typickým rysem stadia III jsou intravitreální fibrovaskularizace. Podle toho, jak dalece proliferace pronikají do sklivce, se stadium III dělí na podstupně (menší, střední, těžký). Se stadiem III je spojen i pojem prahové stadium ROP (threshold). Označujeme jím hraniční nález ROP definovaný na základě dosažených kritérií rozsahu, lokalizace a stupně ROP. Prahové stadium je indikací k ošetření sítnice laserem nebo kryopexí. V poslední době se indikuje terapie i u tzv. předprahových stadií ROP (prethreshold). U předprahového stadia, které je menšího rozsahu než prahové stadium, je většinou rozhodujícím kritériem lokalizace ROP na sítnici.

Stadium IV: částečné odchlípení sítnice (Partial Retinal Detachment)

Trakční odchlípení sítnice u ROP je obecně konkávního tvaru a bývá cirkulární.

Odchlípení sítnice diagnostikujeme v periferii sítnice většinou v místě kontaktu fibrovaskulární tkáně s již vaskularizovanou sítnicí. Stadium IV dále dělíme vzhledem k postižení foveoly na extrafoveolární (st. IV a) a foveolární (st. IV b). Stadium IVa je v individuálních případech indikací k cerkláži a pars plana vitrektomii. Vyšší stupně ROP jsou z hlediska anatomických, ale především funkčních výsledků operace problematické.

Stadium V: totální odchlípení sítnice (Total Retinal Detachment)

Totální odchlípení sítnice je trakčního, méně často exsudativního charakteru. Odchlípení sítnice má tvar trychtýře (funnel) a podle konfigurace trychtýře se stadium V ROP dělí na několik subtypů. **Nejčastěji** je trychtýř otevřen ve své přední i zadní části. **Druhým typem** je trychtýř, který je úzký v přední i zadní části a odchlípená sítnice je lokalizována bezprostředně za čočkou. **Třetím**, méně častým typem amoce, je otevřený trychtýř v přední a úzký v zadní části. Posledním **nejméně** frekventovaným typem je zcela uzavřený trychtýř v přední části a otevřený vzadu.

2. 2. Involuční změny po proběhlé ROP

Involuční změny, původně cikatrikózní změny, po proběhlé ROP zahrnují celé spektrum změn sítnice a cév. Je známou skutečností, že značná část ROP spontánně regreduje a tento ne dosud vysvětlený fenomén je svým způsobem fascinující. Klinickým projevem involuce ROP je zástava progrese ROP do vyšších stupňů. Tyto změny probíhají v periferii na hranici vaskulární a avaskulární zóny sítnice. První klinickou známkou

Tab. 1. Involuční změny ROP (dle revidované mezinárodní klasifikace)

Involuční změny ROP (podle revidované mezinárodní klasifikace):
I. Změny v periferii sítnice
A Cévní abnormity
1. Periferní sítnice bez patrných cév
2. Abnormální cévní větvení
3. Cévní anastomózy
4. Cévní teleangiektázie
B Retinální abnormity
1. Pigmentové změny
2. Změny vitreoretinálního rozhraní
3. Ztenčení sítnice
4. Periferní sítnicové zřasení (folds)
5. Vitreální membrány s kontaktem nebo bez kontaktu se sítnicí
6. Ložiska připomínající ložiska mřížkové degenerace (lattice-like)
7. Trakční trhliny sítnice
8. Trakčně rhegmatogenní odchlípení sítnice
II. Změny na zadním pólu oka
A Cévní abnormity
1. Tortuozita cév
2. Napřímení cév v temporálních cévních arkádách
3. Zúžení úhlu mezi temporálními cévními arkádami při odstupu z terče zrakového nervu
B Retinální abnormity
1. Přesuny pigmentu
2. Distorze a ektopie makuly
3. Napnutí a zřasení sítnice v oblasti makuly pokračující směrem do temporální periferie
4. Změny vitreoretinálního rozhraní
5. Vitreální membrány
6. Natažení sítnice přes papilu zrakového nervu
7. Trakčně rhegmatogenní odchlípení sítnice

proLékaře.cz | 15.7.2025

regrese je prorůstání kapilár do bezcévné části sítnice. Oftalmoskopicky je možno pozorovat v avaskulární části sítnice transparentní okrsky sítnice, které se jeví jako průhledné kličky (loops) lokalizované v periferii od retinálního valu. Do těchto kliček vrůstají kapiláry, které se při fluorescenční angiografii plní barvivem jako známkou své aktivity (pučení – budding). Jinými slovy, avaskulární sítnice ožívá, protože kapiláry přinášejí živiny a kyslík. Při regresi se také mění kolorit valu z růžově lososového na bílý. Lokalizace ROP na sítnici při regresních změnách hraje klíčovou úlohu. Čím dále se posouvá hranice ROP do periferie, tím je větší naděje na spontánní regresi a menší riziko poškození zadního pólu oka. Platí, že čím těžší je akutní stadium ROP, tím horší jsou pozdější involuční změny. Od drobných vaskulárních změn, přes pigmentace v periferii až k trakčním změnám na sítnici, někdy končícím odchlípením sítnice v různém rozsahu. Involuční změny po proběhlé ROP jsou v přehledu uvedeny v tabulce 1.

3. REVIDOVANÁ A DOPLNĚNÁ MEZINÁRODNÍ KLASIFIKACE ROP (ICROP 2005)

V posledním desetiletí se akumulovaly poznatky v diagnostice, terapii i etiopatogenezi ROP. Studie jako LIGHT-ROP (1999, vliv světla na retinopatii), STOP-ROP (2000, vliv oxygenoterapie na retinopatii) a ETROP (1997, 2003, Early Treatment of ROP, včasná terapie ROP v předprahovém stupni) spolu s laboratorními výzkumy posunuly naše poznání o velký krok vpřed. Výsledkem těchto studií bylo vypracování **revize původní mezinárodní klasifikace retinopatie nedonošených dětí.** Skupina dětských oftalmologů a retinologů se zaměřila především na problematiku ROP lokalizované na zadním pólu oka.

Doplněná a upravená klasifikace se týká těchto aspektů:

a) klinický obraz a diagnostika virulentních, posteriorních forem ROP označených jako **AP-ROP (Agressive Posterior ROP**),

b) metodika **diagnostiky ROP v zóně 1 sítnice,**

c) koncept intermediárního stupně plus disease, tzv. **Pre-plus disease.**

3. 1. Agressive Posterior ROP (AP-ROP)

Mezinárodní klasifikace ROP (ICROP 1984, 1987, 2005) a multicentrická studie ROP (CRYO-ROP Study, 1990–2006) položily základní kameny k diagnostice a terapii ROP.

V průběhu těchto studií bylo upozorněno na úskalí diagnostiky a terapie ROP lokalizovaných na zadním pólu oka (obr. 2). Nicméně, tyto většinou infaustní formy ROP nebyly blíže specifikovány ani klasifikovány. Byly popisovány a označovány názvy jako „Rush-forma ROP“, „Posterior ROP“, „Zone 1 ROP“, „Zone 1 disease“ anebo „Typ I ROP“ podle kriterií studie ETROP. Nová doplněná mezinárodní klasifikace posteriorní formy ROP nyní označuje jako **AP-ROP.** Z názvu vyplývá, že se jedná o virulentní, často rapidně probíhající formy s diagnostickými a terapeutickými obtížemi. Klinické znaky AP-ROP jsou uvedeny v tabulce 2.

3. 2. Hybridní formy ROP: přechodné typy ROP mezi AP-ROP a ROP v zóně 2 sítnice

Hybridní formy ROP představují určitý přechod mezi AP-ROP a ROP v zóně 2 sítnice. Lokalizace ROP je u nich na hranici sítnicových zón 1 a 2. Někdy se nazývají transientní formy ROP nebo vysoce rizikové formy ROP a jsou indikované k včasné terapii. Představují také riziko progrese jako AP-ROP.

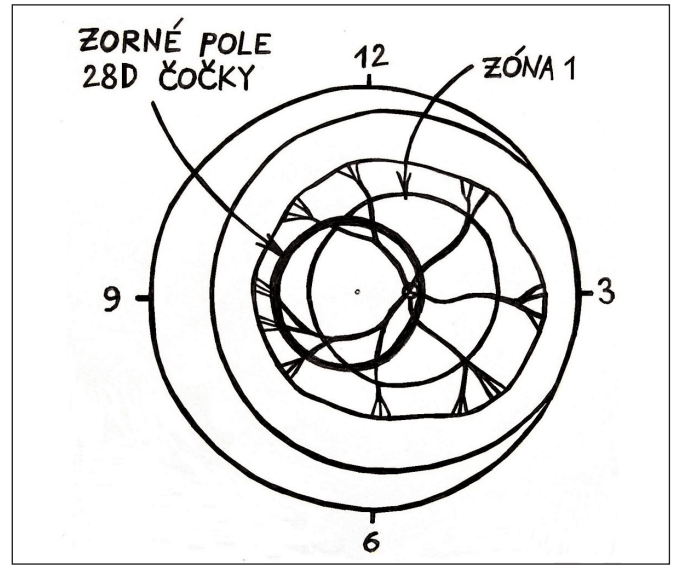

Obr. 2. Zorné pole 28 D čočky: Máme-li v okraji zorného pole 28D čočky nazální okraj terče zrakového nervu a vidíme-li současně v celé ploše tohoto zorného pole cévy, potom nemůže jít o ROP zóny 1

Tab. 2. Klinické znaky AP-ROP

Klinické znaky AP-ROP:	
Lokalizace	Zóna 1 sítnice
Cévy	Dilatace a tortuozita cév ve všech kvadrantech sítnice (Plus disease)
	Spojky mezi cévami v zadním pólu (arteriovenózní anastomózy)
	Obtížná rozlišitelnost artérií a vén
Sítnice	Přítomnost hemoragií
	Chybí postupný vývoj ROP (stadia I, II, III)
	Chybí typická hranice mezi vaskulární a avaskulární zónou
	Klamné známky absence neovaskularizací (nejsou v periferii)
Vývoj	Rychlý průběh (dny) a progrese k nejvyšším stupňům akutní ROP

3. 3. Klinické poznámky k diagnostice AP-ROP

Diagnostika posteriorních forem ROP je obtížná a může zmást i zkušeného oftalmologa. Vyšetřujeme často vysoce nezralou sítnici s neúplnou vaskularizací a absencí některých typických znaků ROP. Např. diagnózu ROP v zóně 3 sítnice lze uvést, pouze pokud nejsou patrné známky ROP v nazální polovině sítnice a pokud je tato část plně vaskularizována. Pokud tomu tak není, je v zóně 2 nebo 1.

Při detekci zóny 1 sítnice, respektive rozsahu vaskularizace, hraje klíčovou roli klinická zkušenost a vyšetřování indirektní oftalmoskopií.

a) Indikace použití asférické spojné čočky optické mohutnosti 28 D

Použijeme spojnou čočku 28 D. Náš pohled se zaměří na nazální část optického nervu a zároveň posuzujeme protější (temporální) část sítnice v rozsahu 180 st. Pokud vidíme v tomto pohledovém poli kompletní vaskularizaci, můžeme konstatovat, že zadní pól oka je vaskularizován (obr. 2).

proLékaře.cz | 15.7.2025

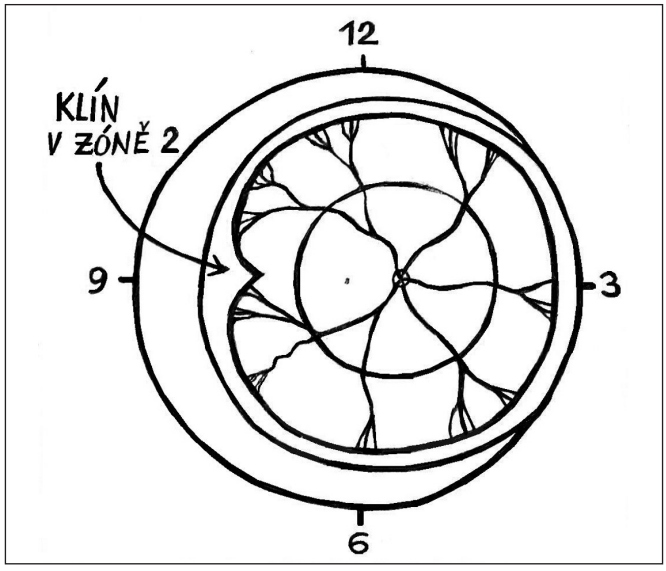

Obr. 3. Klín (wedge) v zóně 2

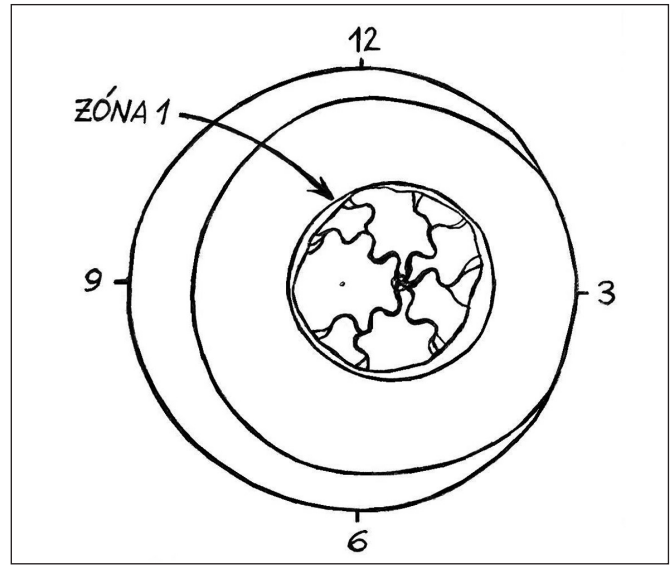

Obr. 4. Agressive Posterior ROP (AP-ROP)

Tab. 3. AP-ROP kontra ROP v zóně 2 sítnice

Charakteristika ROP	AP-ROP	ROP v zóně 2
lokalizace	zadní pól oka	vně zadního pólu oka
rozsah	cirkulární (12 hodin)	většinou v temporální části sítnice
tvar cévních kmenů	narušení tvaru arkád	normální tvar arkád
klín (wedge)	není přítomen	je přítomen
mikrovaskulární vzhled	prekapilární chaos	strukturované kapiláry ve vrstvách
spontánní involuce	téměř nikdy	často
efektivita operace	špatná	60–80% redukce nepříznivých stadií

b) Indikace použití asférické spojné čočky o síle 20 D

Při pátrání po „skrytých“ a atypicky lokalizovaných neovaskularizacích u AP-ROP, může pomoci vyšetření čočkou o síle 20 D, která poskytuje podstatně detailnější, ale méně přehledný obraz.

c) Sklerální indentace

Techniku sklerální indentace lze využít při detekci oftalmoskopicky nezřetelné počínající elevace sítnice a k detailnějšímu pozorování patologií v periferii sítnice.

Známkou přechodu vaskularizace zadního pólu sítnice již do zóny 2 sítnice je **obraz tzv. sítnicového klínu (wedge)**. Je to viditelný klínovitý okrsek avaskulární sítnice lokalizovaný mezi temporální horní a temporální dolní cévní arkádu. Klín tvoří vlastně hranici původní vaskulogeneze v zóně 1 sítnice a je určitým dobrým znamením, že vaskularizace pokračuje směrem do periferie sítnice, kde začíná angiogeneze. Klín nacházíme často u posteriorních forem ROP v zóně 2 sítnice, ale nikoli u ROP v zóně 1 sítnice (obr. 3).

U vyšetření extrémně malých dětí se může oftalmologické vyšetření komplikovat náhlou zástavou dechu nebo oběhovými potížemi. Proto je indikována přítomnost neonatologa během examinace. Nelze podcenit ani způsob navozování arteficiální mydriázy. I malá dávka mydriatika může mít systémové účinky na dětský organismus. Z důvodů omezení střevní peristaltiky jsme prakticky eliminovali v literatuře doporučovaný 2,5% fenylefrin (Neosynephrin gtt). Jako bezpečnější variantu používáme 2% homatropin v kombinaci s tropikamidem (Mydrum gtt).

3. 4. Etiopatogeneze AP-ROP a ROP v zóně 2 sítnice

Agresivní formy ROP na zadním pólu oka, AP-ROP, postihují převážně děti velmi nízkých až extrémně nízkých porodních hmotností (obr. 4). Jsou relativně inertní k současné terapii fotokoagulací nebo kryopexí.

Díky novým zobrazovacím metodám a laboratorním výzkumům se ukazuje, že u AP-ROP je primárně porušena **vaskulogeneze**, respektive transformace mezenchymových prekursorových cév, ze kterých se tvoří pozdější hlavní arterie a vény sítnice (4 hlavní cévní arkády). Proces tvorby nových velkých cév probíhá mezi 14. až 21. gestačním týdnem. Kompletní vaskularizace, včetně kapilárního řečiště, je ukončena mezi 36. – 40. gestačním týdnem. Podkladem poruchy vaskulogeneze je zřejmě antenatální afekce ve vývoji cév a zajímavé je, že celý proces je relativně nezávislý i na takových faktorech, jako je gestační věk nebo porodní hmotnost. Vaskulogeneze je také nezávislá na metabolických potřebách a na hladině a tvorbě VEGF (Vascular Endotelial Growth Factor). Z těchto důvodů AP-ROP reaguje hůře na terapeutický zásah laserovou koagulací nebo kryopexí.

U ROP lokalizované v zóně 2 nebo 3 sítnice je, na rozdíl od AP-ROP, porušena pozdější fáze tvorby cév, tzv. **angiogeneze**. U angiogeneze se retinální řečiště kapilarizuje na anatomicky již vytvořených cévách zadního pólu oka, Výsledkem je formace normálních periferních kapilár včetně hlubokého kapilárního plexu. Angiogeneze je, na rozdíl od vaskulogeneze, ovlivňována kolísáním hladiny VEGF. Dysregulace VEGF narušuje angiogenezi a vede k vazoobliteraci a vazoproliferaci. ROP v zóně 2 sítnice ale reaguje na terapii fotokoagulací nebo kryokoagulací pravděpodobně mechanismy snižujícími hladinu VEGF.

Výše uvedené skutečnosti mají svůj odraz v diagnostice, ale i terapii AP-ROP. V literatuře někdy dochází k „inflaci“ nálezů AP-ROP. Do těchto diagnóz se často zahrnují retinopatie v zóně 2 sítnice nebo tzv. hybridní formy ROP. Z těchto sku-

proLékaře.cz | 15.7.2025

tečností vyplývají někdy dosti rozdílné výsledky terapie posteriorních forem ROP (efektivita úspěšné léčby uváděna různě – od 30 % do 70 %).

Diferenciální diagnostika AP-ROP a ROP v zóně 2 sítnice je uvedena v tabulce 3.

3. 5. Koncept Pre-plus forma (Pre-plus disease)

Původní mezinárodní klasifikace ROP vytvořila koncept **Plus disease ROP** nebo **Plus formy ROP**. Plus-disease není onemocnění, ale příznak, který oftalmologa upozorňuje na hrozící progresi ROP. Klinické studie definují plus disease jako zvýšenou venózní dilataci a arteriální tortuozitu patrnou nejméně ve dvou kvadrantech sítnice.

V některých případech jsou patrné i další nepříznivé znaky, jako je vitreální zkalení (haze), rigidita zornice a dilatace cév na duhovce. Plus forma se může vyskytnout v kterémkoli vývojovém stupni akutní ROP. Jejím podkladem je zřejmě pokračující hypoxie sítnice. Nález Plus disease je označován v dokumentaci znaménkem +, které se připisuje k přítomnému stupni ROP. Např. stadium II + ROP znamená retinopatie nedonošených stadia II se známkami Plus disease.

Pre-plus disease (Pre-plus forma ROP) je nově koncipovaný příznak hrozící progrese ROP. Znamená dilataci a tortuozitu cév větší než je fyziologický stav, ale nedosahující kritérií Plus formy ROP. Přítomnost Pre-plus disease se dle doporučení píše celým názvem za vývojovým stupněm ROP. Např. stadium II ROP s Pre-plus disease.

4. SOUČASNOST A BUDOUCNOST DIAGNOSTIKY, SCREENINGU A TERAPIE ROP

Předpokládáme, že **diagnostika a screening ROP** v budoucnosti bude probíhat prostřednictvím telemedicíny. Digitální zobrazování prostorových retinálních nálezů (např. přístroj Ret Cam) u ROP umožní přesnou detekci, vizualizaci, archivaci, ale také konzultaci a diagnostiku ROP i bez přítomnosti pacienta. Tato technologie umožní i optimální edukaci v této problematice oftalmologie.

Budoucnost **terapie ROP**, mimo zdokonalování technik laserové fotokoagulace a kryopexe sítnice, se rýsuje v použití **monoklonálních protilátek**, které prostřednictvím inhibice tyrozinkinázy zabraňují patologické vaskulogenezi. Laboratorní testy ukazují na dobré výsledky (bevacizumab) a první klinické zkoušky u dětí jsou již připraveny. Výše uvedené léky by mohly být využity právě v terapii AP-ROP, protože po fotokoagulaci nebo kryopexi u těchto typů nedochází k regulaci hladiny VEGF. Nelze opomenout i přínos neustále se zdokonalující **neonatologické péče** a její kardinální vliv na vznik a vývoj ROP. Obrana proti hyperoxii a hypoxii, **respektive cílené řízení saturace kyslíku (SpO_2)** spolu s **ventilačními technikami** a aplikací **surfaktantu** mají zřetelný vliv na omezení incidence těžkých forem ROP.

5. ZÁVĚR

Nastupující éra mikroprematurity přináší oftalmologické problémy, které nebyly aktuální v době prvních multicentrických studií ROP. Problematika retinopatie zadního pólu oka patří mezi diagnostická a terapeutická úsilí, a proto je jí věnována pozornost oftalmologů a neonatologů. Koncept revidované mezinárodní klasifikace ROP přispívá k dalšímu poznání této klinické jednotky. Blízká budoucnost ukáže, jakým směrem se oftalmologická a neonatologická péče budou vzájemně ubírat a jak budou řešit problematiku ROP.

LITERATURA U AUTORŮ

Podpořeno VZ FNM 6502

MUDr. Milan Odehnal, MBA
Oční klinika dětí a dospělých 2. LF UK a FN Motol
V Úvalu 84
153 00 Praha 5
odehnalm@centrum.cz

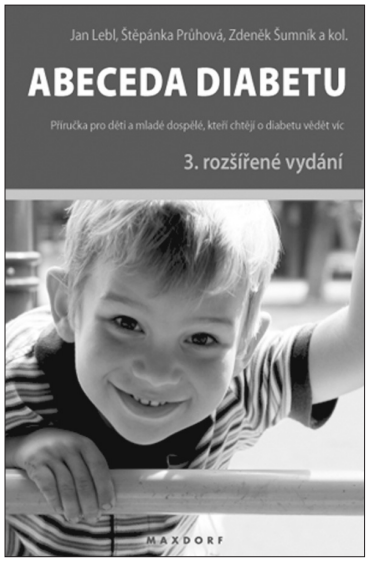

ABECEDA DIABETU, 3. ROZŠÍŘENÉ VYDÁNÍ

Příručka pro děti a mladé dospělé, kteří chtějí o diabetu vědět víc

Jan Lebl, Štěpánka Průhová, Zdeněk Šumník a kol.

Aktualizovaná praktická příručka soustředící se na léčení diabetu I. typu, které plně spočívá v podávání inzulinu. Seznamuje čtenáře se souvislostí dávek jídla a inzulinu při různých činnostech během dne i ve zvláštních situacích tak, aby byl pacient schopen řídit svou léčbu sám a mohl vést plnohodnotný život jako zdravý člověk.

Vydalo nakladatelství Maxdorf v roce 2007, 184 stran, formát: A5, brož., cena: 245 Kč, ISBN: 978-80-7345-141-7.

Objednávky můžete posílat na adresu: Nakladatelské a tiskové středisko ČLS JEP, Sokolská 31, 120 26 Praha 2, fax: 224 266 226, e-mail: nts@cls.cz. Na objednávce laskavě uveďte i jméno časopisu, v němž jste se o knize dozvěděli.